

# Cirugía micrográfica de Mohs en tumores malignos de piel

## *Micrographic Mohs's Surgery in Malignant Skin Tumors*

Jorge Ocampo-Candiani, Luz Marcela Vidaurri, Zulema Olazarán Medrano

Servicio de Dermatología. Hospital Universitario "Dr. José Eleuterio González". UANL. Monterrey. México.

### Correspondencia:

Jorge Ocampo-Candiani  
Av. Francisco I Madero Pte. s/n y Av. Gonzalitos  
Col. Mitras Centro. 64460 Monterrey, N.L. México  
Tel.: (+52) 818 348 0383- Fax: (+52) 818 348 4407  
e-mail: jocampo2000@yahoo.com.mx

### Resumen

**Introducción:** La Cirugía Micrográfica de Mohs es una técnica quirúrgica especializada para el tratamiento de cáncer de piel. Utiliza secciones horizontales congeladas para un control microscópico preciso de los márgenes, ofrece índices de curación superiores a las opciones de tratamiento tradicionales. El objetivo de este estudio es determinar el porcentaje de cura así como las características epidemiológicas de los pacientes a quienes se les realizó cirugía de Mohs de 1992 a 2002.

**Material y métodos:** Se revisaron los expedientes clínicos de 130 pacientes tratados con cirugía de Mohs en el Servicio de Dermatología de 1992 al año 2002. En este estudio fueron valorados el sexo, la edad, la localización, la variedad histológica, el número de estadios y cortes realizados, así como el tipo de reconstrucción requerida y número de pacientes con recidiva.

**Resultados:** Este grupo incluyó 130 pacientes, 115 con Carcinoma Basocelular (94 primarios y 21 tumores recidivantes) y 15 casos de Carcinoma Espinocelular (11 primarios y 4 recidivantes). El tratamiento de estos tumores requirió entre I y IX estadios y de 2 a 28 secciones. La reparación del defecto se llevó a cabo con diferentes técnicas. Tuvimos recidivas en 4 de nuestros pacientes, todos con diagnóstico de carcinoma basocelular tipo infiltrante, 3 primarios y 1 tumor recidivante.

**Conclusión:** La cirugía micrográfica de Mohs es efectiva para el tratamiento de Tumores Malignos de la Piel, logrando un índice de curación mayor al reportado y esperado en el tratamiento quirúrgico tradicional.

(Ocampo-Candiani J, Vidaurri LM, Olazarán Medrano Z. Cirugía micrográfica de Mohs en tumores malignos de piel. Med Cutan Iber Lat Am 2004; 32(2): 65-70)

**Palabras clave:** cirugía micrográfica de Mohs, tumores malignos de piel, carcinoma basocelular, carcinoma espinocelular.

### Summary

**Background:** Mohs surgery is an specialized surgical technique for skin cancer treatment, it uses frozen horizontal sections for precise microscopic margin control, and it offers superior cure rates than traditional treatment options. Our purpose was to study the cure rate and epidemiologic characteristics of the patients with skin cancer treated with Mohs surgery from 1992-2002.

**Materials and methods:** We reviewed the clinical files of 130 patients with skin cancer treated with Mohs Surgery at Dermatology Department of Hospital Universitario from 1992-2002. Sex, age, histological type, anatomic site, number of stages and sections, type of surgical repair and recurrence were reviewed.

**Results:** This group included 130 patients, 115 patients with Basal Cell Carcinoma (94 primary and 21 recurrent tumors) and 15 Squamous Cell Carcinoma cases (11 primary and 4 recurrent tumors). The treatment of these tumors required from I to IX stages, and from 2 to 28 sections. The surgical repair required different techniques. We had recurrence in four of these patients, all with BCC infiltrating type, 3 primaries and 1 recurrent tumors.

**Conclusion:** Micrographic Mohs surgery is effective for the treatment of malignant skin tumors, achieving a cure rate better than previous reports with the traditional surgical treatment.

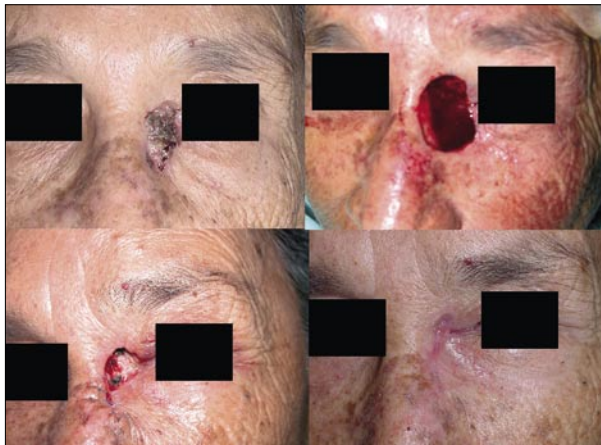**Key words:** micrographic Mohs's surgery, malignant tumors of the skin, basal cell carcinoma, squamous cell carcinoma.

La cirugía de Mohs es una técnica quirúrgica especializada para el tratamiento de cánceres de piel, que permite el control microscópico preciso de los márgenes utilizando secciones horizontales congeladas, ofreciendo de esta manera índices de curación superiores a otras opciones. Basándonos en que la Cirugía Micrográfica de Mohs es efectiva para el tratamiento de Tumores Malignos de la Piel con un bajo índice de recidivas, nuestro objetivo fue determinar el porcentaje de cura así como las características epidemio-

lógicas de los pacientes a quienes se les realizó cirugía de Mohs de 1992 a 2002[1].

### Historia

El concepto de la extirpación secuencial de los tumores fue diseñado por el Dr. Frederic H. Mohs en 1932. Siendo en ese tiempo estudiante de medicina dedicado a la investigación en cáncer, observó que el tejido tumoral podía ser fijado in situ utilizando una pasta de cloruro de zinc, preservando



**Figura 1.** Carcinoma basocelular sólido infiltrante primario. Estadios: 2, cortes: 7. Reparación por medio de cierre parcial y cicatrización por segunda intención.

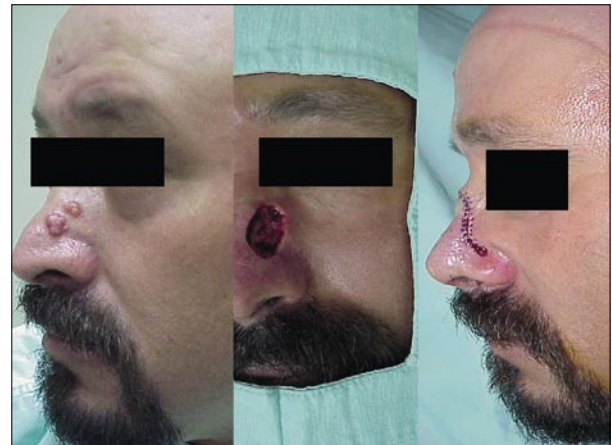así su arquitectura microscópica, permitiendo la escisión de la periferia de la tumoración y manipulación del tejido, obteniéndose cortes en el plano horizontal para estudio microscópico de todos los márgenes quirúrgicos y mapeo preciso con la localización exacta de la tumoración residual, repitiendo el procedimiento hasta no encontrar tejido tumoral. Mohs denominó a esta técnica quimiocirugía.

En 1953, de manera incidental Mohs modificó la técnica omitiendo la pasta de cloruro de zinc y utilizó anestesia local, iniciando así la "técnica de tejido en fresco", la cual resultó igualmente efectiva, más simple y rápida.

En 1970 Tromovitch presentó su experiencia utilizando la técnica en fresco, y en 1974 Tromovitch y Stegman presentaron los resultados de una serie de 102 pacientes con Carcinoma Basocelular (CABC) y Carcinoma Espinocelular (CAEC) tratados con este método con un índice de curación del 97%.

La técnica en fresco permite la extirpación de la mayoría de los tumores y su reparación el mismo día. El índice de curación es comparable al de la técnica en tejido fijado y en la actualidad es utilizada por la mayoría de los cirujanos que tratan cánceres de piel (cirujanos dermatólogos).

El Colegio Americano de Quimiocirugía decidió en 1986 cambiar su nombre a Colegio Americano de Cirugía Micrográfica de Mohs, siendo éste el nombre oficial para esta técnica, tanto utilizando la técnica con tejido fijado o tejido fresco. En 1987 nuevamente se cambió el nombre, ahora a Colegio Americano de Cirugía Micrográfica de Mohs y Oncología Cutánea. Además se ha propuesto el acrónimo *Micrographically Oriented Histographic Surgery*[1, 2].



**Figura 2.** Carcinoma basocelular nodular primario. Estadios: 1, cortes: 4. Reparación por medio de cierre primario.

## Técnica

La realización de la técnica en fresco de la cirugía micrográfica de Mohs varía de acuerdo a prácticas individuales de algunos cirujanos pero el procedimiento básico en nuestro Servicio de Dermatología es el siguiente[3, 4]:

### Paso 1

Delimitación del tumor con plumón marcador o violeta de genciana previo a la aplicación de anestesia local con xilocaína 2% con epinefrina 1:100,000 para evitar la distorsión anatómica y pérdida de los límites de la tumoración. Asepsia y antisepsia y colocación de campos.

### Paso 2

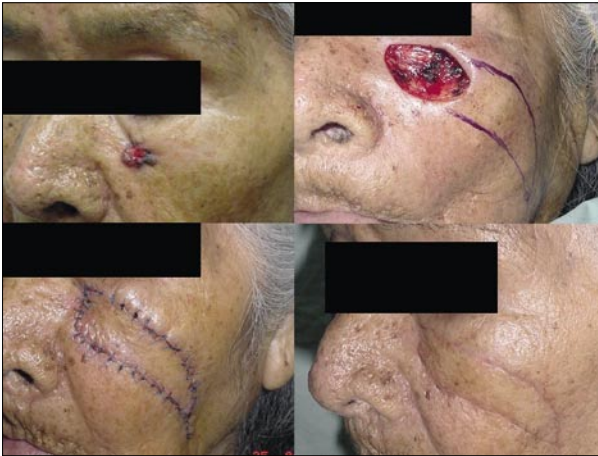Después de 10 minutos para máxima anestesia y vasoconstricción, se realiza extirpación de la tumoración mediante curetaje o escisión con bisturí. Obteniéndose cortes transversales de la tumoración para reconocimiento de su patrón histológico.

### Paso 3

Escisión del área peritumoral (1-2 mm) realizando ésta en un ángulo de 45° con la piel para producir un borde angulado, continuando la escisión alrededor del tumor y por debajo de este en forma paralela a la superficie de la piel obteniendo un espécimen en forma de plato.

### Paso 4

Marcaje con incisiones superficiales en la periferia para orientación precisa de los bordes.



**Figura 3.** Carcinoma basocelular adenoideo. Estadios: 2, cortes: 6. Reparación por medio de colgajo pediculado subcutáneo de avance.

#### Paso 5

Se dibuja un mapa bidimensional del defecto incluyendo las marcas de la piel para orientación del espécimen.

#### Paso 6

La pieza se fragmenta siguiendo las líneas de marcaje y se invierte (dermis hacia arriba), se numeran los fragmentos de forma ordenada utilizando números arábigos. Los bordes del espécimen se colorean con tintas de diferentes colores de forma ya establecida.

#### Paso 7

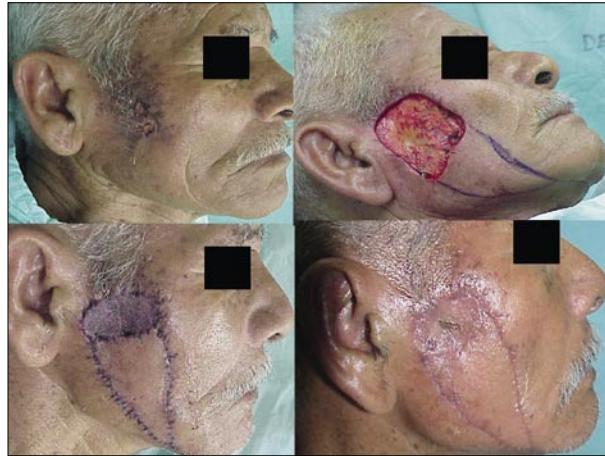
Se monta el tejido como es presentado, aplanándolo en un plano horizontal uniforme. Procede a congelarlo y obtener cortes horizontales de 5-7 micras utilizando el criostato. Estas secciones se obtienen de la parte profunda hacia arriba. Así teóricamente son procesadas toda la profundidad y el margen epidérmico.

#### Paso 8

Las laminillas se tiñen con azul de toluidina o hematoxilina-eosina y son interpretadas por el cirujano. En algunos casos puede utilizarse técnica de inmunoperoxidasa para tumores mal diferenciados o con infiltrado inflamatorio importante[5].

#### Paso 9

Al encontrar tejido tumoral residual este se marca con tinta roja en el mapa previamente dibujado. Así el cirujano puede reextirpar de manera secuencial tejido adicional en los sitios donde se identifica tejido tumoral, preservando el tejido no afectado. Al extirpar el tejido tumoral residual cada estadio



**Figura 4.** Carcinoma espinocelular primario. Estadios: 1, cortes: 10. Reparación por medio de colgajo pediculado subcutáneo de avance más injerto de espesor total.

es numerado sucesivamente utilizando números romanos hasta que los márgenes quirúrgicos se encuentran libres de tejido tumoral.

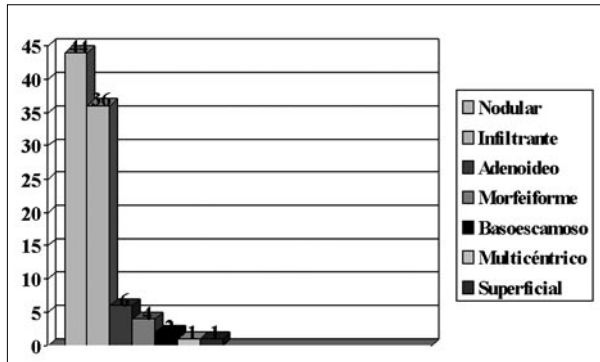
#### Paso 10

Con la técnica en tejido fresco el defecto resultante puede ser reparado inmediatamente.

### Indicaciones

La cirugía micrográfica de Mohs esta indicada para el tratamiento de tumores localmente agresivos que son difíciles de erradicar por métodos rutinarios. Se consideran criterios para selección[1, 2, 4]:

- Tumores recidivantes
- Tumores localizados en áreas asociadas a alta incidencia de recurrencia local
- Tumores localizados sobre planos de fusión embrionaria (zona "H")
- Tumores en áreas en donde la preservación de tejido es indispensable
- Tumores agresivos o con altos índices de recurrencia (CABC de subtipos: morfeiforme, infiltrante, metatípico, queratinizante, multicéntrico, micronodular, con patrón de invasión perineural o perivascular)
- Tumores > 2 cm
- Tumores con márgenes clínicos pobremente definidos
- Tumores con escisión incompleta
- Tumores en áreas de piel irradiada
- Tumores con alto riesgo de metástasis
- Tumores en pacientes inmunodeprimidos

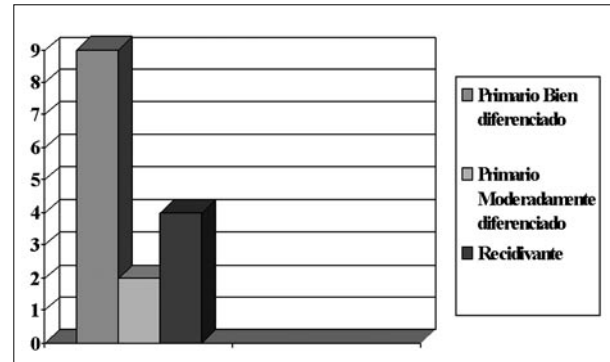


**Gráfica 1.** Carcinoma basocelular primario. Variedades histológicas.

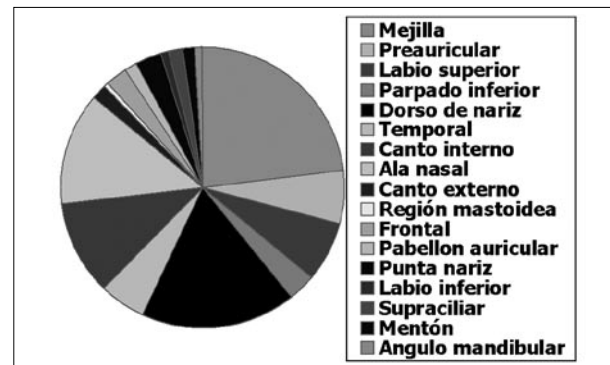
La cirugía micrográfica de Mohs es aplicada a diferentes tipos de tumores siendo las siguientes las más aceptadas: [1, 2, 4, 6-9]

- Carcinoma adenoquístico
- Angioendoteliooma
- Angiosarcoma
- Carcinoma apócrino
- Fibroxantoma atípico
- Carcinoma Basocelular
- Enfermedad de Bowen
- Cilindroma
- Dermatofibrosarcoma Protuberans
- Adenocarcinoma écrino
- Enfermedad de Paget extramamaria
- Hemangiosarcoma
- Queratoacantoma
- Leiomiosarcoma
- Carcinoma microquístico anexial
- Carcinoma sebáceo
- Carcinoma espinocelular
- Carcinoma verrucoso

La cirugía micrográfica de Mohs ofrece índices de curación superiores a las técnicas tradicionales, además de lograr la máxima conservación de tejido sano al examinar microscópicamente el 100% de los márgenes tumorales, mientras que con la técnica transoperatoria solo se examinan <1%, se presentan mínimas complicaciones por el uso de anestesia local y ofrece la ventaja de ser un procedimiento ambulatorio, pero por ser prolongado puede resultar cansado y tedioso para los pacientes y además requiere de personal entrenado (cirujano de Mohs o/y cirujano dermatológico e histotecnólogo especializado)[10, 11]



**Gráfica 2.** Carcinoma espinocelular primario. Variedades histológicas.



**Gráfica 3.** Localización anatómica de los tumores de la piel.

## Material y métodos

### Hipótesis

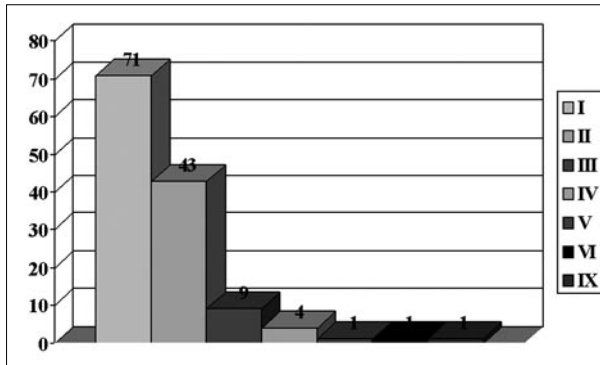
La cirugía micrográfica de Mohs es efectiva para el tratamiento de tumores malignos de la piel, con un bajo índice de recidivas.

### Objetivo

Determinar el porcentaje de cura así como las características epidemiológicas de los pacientes a quienes se les realizó cirugía de Mohs de 1992 a 2002.

### Métodos

Se estudiaron los expedientes clínicos y los registros de cirugía de Mohs de todos los pacientes con cánceres cutáneos tratados con cirugía de Mohs en el servicio de Dermatología de julio de 1992 a junio del 2002. Los datos fueron recogidos de forma prospectiva y retroactiva: disponemos de una base de datos estandarizada desde 1992, en donde se coleccionan de manera prospectiva los mismos datos para todos los pacientes sometidos a cirugía. Los datos fueron extraídos de esta fuente. Se revisaron los siguientes parámetros: sexo, edad, diagnóstico histopatológico, localización anatómica,



**Gráfica 4.** Número de estadios requeridos: el número de estadios variaron entre 1 a 9, pero en la mayoría de los casos únicamente fue necesario 1 ó 2 estadios.

número de estadios y cortes realizados, tipo de reparación y recidivas.

## Resultados

El total de pacientes incluidos fue de 130, siendo 67 (51.6%) mujeres y 63 (48.4%) hombres.

La edad de los pacientes fue de 29-90 años, predominando los grupos de 61-70 y 71-80 años.

En 94 de los casos el diagnóstico preoperatorio fue de Carcinoma Basocelular primario, y en este grupo se incluyeron los siguientes subtipos histológicos: nodular, infiltrante, adenoideo, morfeiforme, basoescamoso, multicéntrico y superficial (Gráfica 1). Veintiún casos correspondieron a Carcinoma basocelular recidivante, de los subtipos histológicos: nodular, infiltrante, basoescamoso, superficial y morfeiforme.

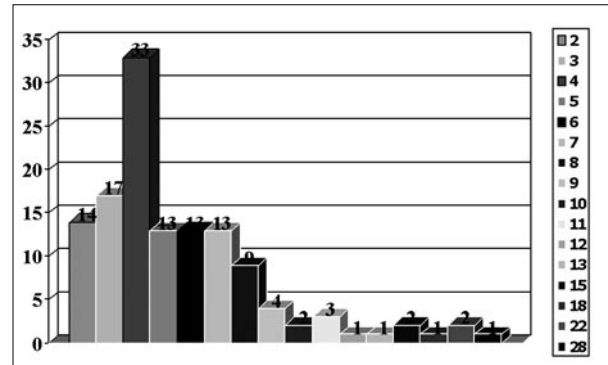
Los restantes 15 casos correspondieron a Carcinoma espinocelular: 11 primarios, de los cuales 9 correspondieron a tumores bien diferenciados, 2 a moderadamente diferenciados y 4 a tumores recidivantes (Gráfica 2).

La localización más frecuente de los tumores tratados durante esta serie fueron: mejilla, dorso y ala nasal (Gráfica 3).

El número de estadios requeridos para tratamiento fueron desde 1 a 9, pero en la mayoría de los casos fueron necesarios 1 ó 2 estadios (Gráfica 4).

El número de cortes realizados durante cada cirugía fue de 2 a 28, siendo 4 el número más frecuente de cortes realizados (Gráfica 5).

La reparación de los defectos quirúrgicos fue realizada en su totalidad en el Servicio de Dermatología y las técnicas utilizadas para la reparación fueron variadas, siendo la más frecuente el uso de colgajos (avance, rotación y transposición) y los injertos de espesor completo (Tabla 1) (Figuras 1-4).



**Gráfica 5.** Número de cortes: el número de cortes varió en cada cirugía de 2 a 28, siendo 4 el número más frecuente de cortes realizados por intervención quirúrgica.

**Tabla 1.** Tipos de reparación.

Reparación	Nº
<b>Cierre directo</b>	21
<b>Segunda intención</b>	3
<b>Injerto de espesor completo</b>	48
<b>Colgajos</b>	
Avance	17
Rotación	10
Transposición	21
<b>Combinación</b>	
Cierre directo + injerto espesor completo	1
Cierre directo + colgajo de avance	1
Segunda intención + injerto	1
Colgajo de rotación + injerto espesor completo	3
Colgajo de avance + injerto espesor completo	1
Colgajo de rotación + colgajo de transposición + cierre directo	2
Colgajo de transposición + colgajo palpebral superior + colgajo palpebral inferior + segunda intención	1

Durante el seguimiento de este grupo se presentó recurrencia en cuatro de ellos, todos fueron Carcinomas basocelulares del subtipo infiltrante, 3 primarios y 1 recidivante y las recidivas se presentaron a los 65, 38, 15 y 13 meses después de la cirugía de Mohs, con un índice de recidiva de 8.3% en CABC primario infiltrante, siendo de 0% en los otros subtipos histológicos. En el CABC recidivante infiltrante el índice de recidiva fue de 14.2%, mientras que fue 0% para los otros subtipos.

No se presentaron recidivas en los casos de Carcinoma Espinocelular tanto primario como recidivante.

De esta forma el índice de curación fue de 100% para los CABC primarios de los subtipos nodular, adenoideo, morfeiforme, basoescamoso y multicéntrico, mientras que para el infiltrante fue de 91.7%.

En los CABC recidivantes el índice de curación fue de 100% para el nodular, basoescamoso, superficial y multicéntrico, pero en el recidivante fue de 85.8%.

En el CAEC el índice de curación fue de 100% tanto para tumores primarios como recidivantes.

## Conclusión

Los resultados obtenidos en esta serie son similares a los mencionados por otros autores en series anteriores[12].

Las recidivas observadas en esta serie correspondieron todas a Carcinomas Basocelulares del subtipo infiltrante, el cual se caracteriza por su comportamiento agresivo y recidivas. El índice de curación en este subtipo en tumores primarios fue de 91.7% y en tumores recidivantes de 85.8%, siendo ambos mejores que el esperado en el tratamiento quirúrgico tradicional en tumores primarios de este subtipo en el cual se reporta el 26% de recidiva.

En el resto de los subtipos de CABC y CAEC tanto primario como recidivante no se observaron recidivas.

## Bibliografía

1. Gross K, Steinman H, Ropini R. Mohs Surgery. Fundamentals and Techniques. Mosby Ed. St. Louis Mo. USA 1999.
2. Shriner D, McCoy D, Goldberg D, Wagner R. Mohs Micrographic Surgery. J Am Acad Dermatol 1998; 39: 79-97.
3. Cotell WL, Proper S. Mohs surgery, fresh-tissue technique: our technique with a review. J Dermatol Surg Oncol 1982; 8: 576-87.
4. Ocampo J. Cirugía Micrográfica de Mohs. PAC Dermatología. Libro 9 pp. 64-9.
5. Mondragon R, Barret T. Current Concepts: The use of inmunoperoxidase techniques in Mohs micrographic surgery. J Am Acad Dermatol 2000; 43: 66-71.
6. Robins P. Mohs surgery in the treatment of basall and squamous cell carcinomas of the skin. In Andrade R, Gumport SL, Popkin G, et al (eds): Cancer of the Skin. Philadelphia: WB Saunders Co. 1976: 1537-50.
7. Spencer J, Nossa R, Tse D, Sequeira M. Sebaceous carcinoma of the eyelid treated with Mohs micrographic surgery. Am Acad Dermatol 2001; 44: 1004-9.
8. Ratner D, Thomas C, Johnson T, Sondak V, Hamilton T, Nelson B, Swanson N, García G, Clark R, Grande D. Mohs micrographic surgery for the treatment of dermatofibrosarcoma protuberans. Results of an multiinstitutional series with an analysis of the extent of microscopic spread. J Am Acad Dermatol 1997; 37: 600-13.
9. Friedman P, Friedman R, Jiang SB, Nourik K, Amonette R, Robbins P. Microcistic adnexal carcinoma: collaborative series review and update. J Am Acad Dermatol 1999; 41: 225-31.
10. Reymann F. Basall cell carcinoma of the skin: recurrente rate after different types of treatment. A review. Dermatológica. 1980; 161: 217-26.
11. Cook J, Zitelli JA. Mohs Micrographic Surgery. A cost analysis. J Am Acad Dermatol 1998 (Pt. 1); 39: 698-703.
12. Robins P. Chemosurgery: My 15 years of experience. J Dermatol Surg Oncol 1981; 7: 779-89.

# 1<sup>er</sup> Simposio de Dermatología Infecciosa del Colegio Ibero-Latinoamericano (CILAD)

**Valencia, España  
1-4 de diciembre de 2004**

**SECRETARÍA TÉCNICA  
RM Comunicación Integral & Incentivos & trip  
c/ Roca i Batlle, 18 local - 08023 – Barcelona**

**Teléfono: (+34) 93 417 78 80 - Fax: (+34) 93 434 04 67**

**web: [www.ciladvalencia.com](http://www.ciladvalencia.com)  
e-mail: [prensa@ciladvalencia.com](mailto:prensa@ciladvalencia.com)  
e-mail: [secretaria@ciladvalencia.com](mailto:secretaria@ciladvalencia.com)**