

# Melanoma recurrente local: la importancia de diferenciar el tipo verdadero del tipo metastásico

*Local Recurrent Melanoma: The Importance of Differentiate Between the True Type and the Metastatic Type*

Mario A. Marini<sup>a</sup>, Alberto E. Saponaro<sup>b</sup>, José G. Casas<sup>c</sup>, María L. Remorino<sup>b</sup>

<sup>a</sup>Profesor Titular de Dermatología y Jefe del Servicio de Dermatología; <sup>b</sup>Médicos Asistentes del Servicio de Dermatología; <sup>c</sup>Profesor Titular de Patología del a y Jefe del Servicio de Patología. Facultad de Medicina de la Universidad de Buenos Aires. Argentina.

## Correspondencia:

Mario A. Marini  
José Bonifacio, 634. CP 1424 Buenos Aires. Argentina  
Fax: (+54) 11 4923 0077  
e-mail: mmarini@fibertel.com.ar

## Resumen

El melanoma recurrente local (MRL) es el que se desarrolla dentro de los 5 cm de la cicatriz operatoria del tumor primario, sin signos de actividad regional o a distancia del melanoma, fuera de esos 5 cm.

El MRL puede obedecer a dos situaciones distintas que es fundamental reconocer:

1-MRL verdadero, como representación del fracaso de una indicación terapéutica o de una técnica quirúrgica que no permitió eliminar totalmente al melanoma primario;

2-MRL metastásico, como resultado de una diseminación metastásica cutánea postquirúrgica locoregional (no consideramos significativo discernir si la metástasis es una lesión satélite o una en tránsito que quedó incluida dentro de los 5 cm como consecuencia del acto quirúrgico).

No todos los trabajos bibliográficos reconocen estas variedades de MRL, lo que dificulta comparar datos estadísticos. Suele aparecer dentro de los 5 años de la cirugía, con una incidencia variable entre el 2 y el 7%.

En el *MRL verdadero* (o melanoma primario persistente), el factor de riesgo de recurrencia más importante es el margen quirúrgico insuficiente en superficie. La lesión recurrente, por lo general maculosa, aparece sobre la cicatriz quirúrgica o en contigüidad con la misma y su histopatología posee un componente predominantemente intraepitelial. Suele surgir de melanomas lentigo maligno en cara y cuello o de melanomas acromucolentiginosos; es de buen pronóstico y se recomienda la extirpación de la lesión con 2 cm de margen de seguridad incluyendo a toda la cicatriz quirúrgica previa.

El *MRL metastásico* suele ser consecuencia de un melanoma grueso (a mayor espesor, mayor riesgo), preferentemente de tipo nodular. La recurrencia aparece alrededor de la cicatriz operatoria con clínica de tumores de aspecto nodular e histopatologicamente no suele tener actividad intraepitelial sino dérmica o hipodérmica. Es de mal pronóstico y el tratamiento no suele ser quirúrgico (salvo con la intención de rescatar masa tumoral), sino inmunoterapia, ya que se trata de verdaderas metástasis.

La casuística de 9 pacientes presentada, permite objetivar las características clínicas e histopatológicas de las distintas formas de expresarse que tiene el MRL. Tres pacientes tuvieron MRL verdaderos, por márgenes quirúrgicos insuficientes en superficie (extensión radial); dos enfermos correspondieron a MRL metastásico por satelitosis; otro caso también pudo tratarse de esta última forma de expresión o bien ser una recurrencia por persistencia del tumor primario en profundidad, como consecuencia del margen quirúrgico insuficiente en ese sentido (extensión vertical).

Los dos pacientes restantes fueron metástasis en tránsito de melanoma, con lesiones dentro y más allá de los 5 cm de la cicatriz quirúrgica, que se incluyeron para ejemplificar esta situación, pero por tal motivo quedan excluidos del concepto de recurrencia local.

La importancia de distinguir entre el tipo verdadero y el tipo metastásico del MRL, radica en el pronóstico (mejor en el primero) y el tratamiento, que no es el mismo en ambos casos (cirugía en el primero e inmunoterapia en el segundo).

(Marini MA, Saponaro AE, Casas JG, Remorino ML. Melanoma recurrente local: la importancia de diferenciar el tipo verdadero del tipo metastásico. *Med Cutan Iber Lat Am* 2004; 32(3): 103-110)

**Palabras clave:** melanoma recurrente local, melanoma recurrente local verdadero, melanoma recurrente local metastásico.

## Summary

*Local cutaneous recurrent malignant melanoma is the tumoral reappearance within 5 cm of the excisional primary melanoma scar, without signs of regional or distant spread of the disease.*

*It's very important to recognize the two types of local recurrence, because they have different implications in patient prognosis and treatment:*

*1.-True local recurrent melanoma, as a therapeutic failure like inadequate or incomplete excision of the primary melanoma.*

*2.-Metastatic local recurrent melanoma due either to satellite or in-transit metastases, which came into the 5 cm due to surgical margins (both are cutaneous locoregional metastases).*

*In most studies we observe ambiguous definitions of local recurrence, so it's difficult to find statistical rates. The interval between treatment and local recurrence is almost 5 years. The incidence range from 2 to 7%.*

*In true local recurrent melanoma, the most important risk of recurrence is the surgical margin of insufficient breadth. Recurrent tumors may be*

seen within or contiguous with the scar, bearing an in situ component by microscopic examination. Face and neck lentigo maligna such as acral lentiginous melanoma, are the most frequent primary melanomas. The prognosis is good and the excision of the entire old scar including a 2 cm margin of normal surrounding tissue is recommended.

Metastatic local recurrent melanoma is related to the thickness of the primary tumor (greater thickness, greater risk). The recurrence is seen adjacent to the scar, with dermal or subcutaneous melanoma but without junctional activity. The prognosis is poor and immunochemotherapy may be the treatment. As true metastases, surgical excision is not often indicated (only to take away the tumoral mass).

The 9 patients of this study show us the clinical and pathological characteristics of the different types of local cutaneous recurrent malignant melanoma.

Three patients presented with true local recurrent melanoma due to insufficient lateral margins of the primary excision (radial extension).

Two patients developed metastatic local recurrent melanoma with satellite lesions. Other case may be either one of this last condition or a deep recurrence of melanoma, following incomplete removal subsequent to insufficient deep margin (vertical extension).

The remaining two patients developed in-transit metastases. These cases with distant cutaneous metastases occurring inside and beyond the 5 cm from the scar and the regional lymph nodes, must be eliminate as local recurrence.

**Key words:** local recurrent melanoma, true local recurrent melanoma, metastatic local recurrent melanoma.

La casuística que complementa a este trabajo y que permite ejemplificar las distintas modalidades de presentación de las recurrencias cutáneas locales del melanoma, corresponde a 9 pacientes asistidos en los tres últimos años, en el Servicio de Dermatología del Hospital Británico de Buenos Aires (Tablas 1 y 2).

La mayoría de las definiciones de melanoma recurrente local (MRL), incluyen a todo tumor desarrollado dentro de los 5 cm contados a partir de la cicatriz quirúrgica de la lesión primaria. Sin embargo esta recurrencia postquirúrgica en el área del melanoma operado, puede obedecer a dos situaciones distintas:

1. Que la recurrencia local sea consecuencia de una cirugía incompleta o de un tratamiento inadecuado, que no permitió eliminar totalmente al tumor primario. A esta eventualidad Brown[1] la denomina MRL verdadero, mientras Sondak[2] y Evans[3] prefieren emplear el término de melanoma primario persistente.
2. Que la recurrencia local corresponda a metástasis cutáneas, debido a que el acto quirúrgico se realizó cuando ya se había producido una diseminación locoregional de células tumorales desde el melanoma primario, sin expresión clínica en ese momento y que no quedaron incluidas en la pieza operatoria. Estas

pueden ser de tipo satélites, cuando los tumores recurrentes se encuentran dentro del área de los 5 cm de la cicatriz quirúrgica; o de tipo en tránsito, donde la diseminación metastásica surge más allá de los 5 cm hasta los ganglios linfáticos regionales y quedaron incluidos dentro de esta distancia como consecuencia de la eliminación del margen de seguridad, donde posteriormente se hicieron evidentes (Figura 5). Esta última eventualidad no siempre es asimilable al concepto de MRL.

La importancia de interpretar correctamente el tipo de MRL, verdadero o metastásico, radica en el pronóstico del paciente (significativamente peor en la forma metastásica, por tratarse de una auténtica diseminación de la enfermedad) y en la elección del tratamiento adecuado, pues no es el mismo para ambas situaciones (Tabla 3).

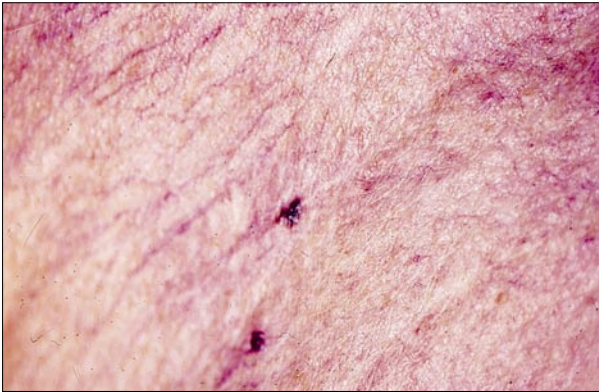En la mayoría de los trabajos bibliográficos sobre MRL, no se distingue entre estas dos posibilidades. Por lo tanto las conclusiones obtenidas no son comparables entre sí, lo que requiere una lectura crítica de las mismas.

## Casos clínicos

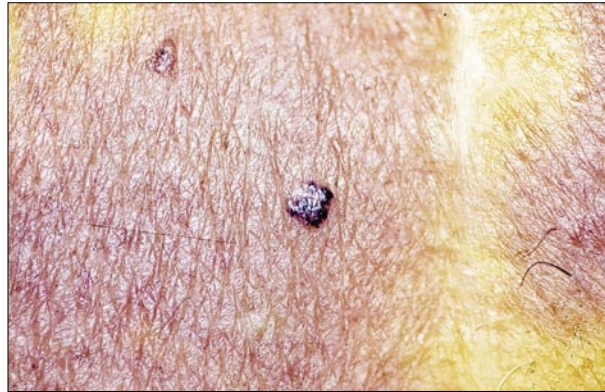Sus detalles y características se hallan expuestas en las tablas 1 y 2.

**Tabla 1.** Melanoma primario.

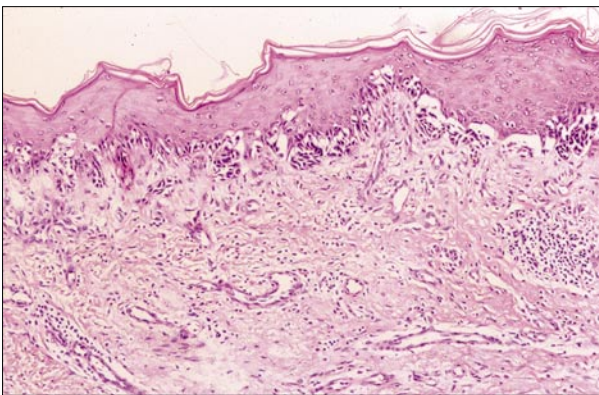
casos clínicos	sexo	edad	forma clínica	localización	espesor
1	F	71	nodular amelanótico	miembro inferior	2.10 mm
2	M	39	extensivo superficial	tronco	2.00 mm
3	M	65	extensivo superficial	tronco	0.50 mm
4	M	75	desviación mínima	tronco	-
5	F	67	extensivo superficial	miembro superior	0.42 mm
6	F	59	nodular	miembro inferior	-
7	M	54	lentigo maligno	cabeza	2.00 mm
8	F	86	-	cuello	-
9	F	32	nodular	miembro inferior	4.00 mm



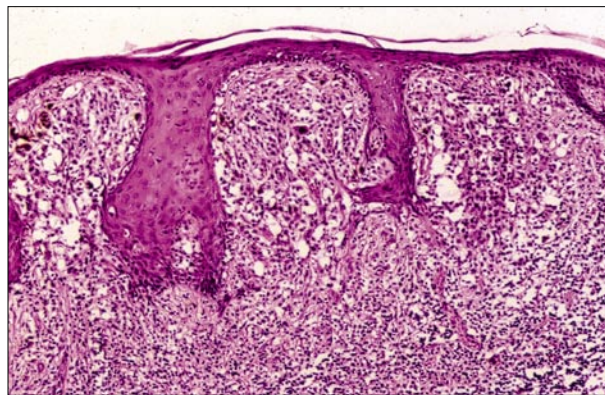
**Figura 1.** MRL verdadero. Mácula pardonegruzca sobre la cicatriz quirúrgica (caso n° 3).



**Figura 2.** MRL metastásico. Tumor a 2 cm de la cicatriz quirúrgica (caso n° 2).



**Figura 3.** Histopatología de MRL verdadero. Piel con una proliferación melanocítica atípica que surge en la epidermis, sin evidencias de invasión dérmica. Presencia de células poligonales pequeñas que se dispersan en forma individual hacia la superficie cutánea. En dermis subyacente se observa fibrosis cicatrizal. H.E., x125 (caso n° 3).



**Figura 4.** Histopatología de MRL metastásico. Piel con una proliferación melanocítica atípica subepidérmica, que dilata y ensancha las papilas dérmicas. H.E., x125 (caso n° 2).

**Tabla 2.** Recurrencias.

casos clínicos	TTC <sup>c</sup>	LRC <sup>a</sup>	semiología	TI <sup>b</sup>	diagnóstico
1	7	por encima	tumor	NO	MRL metastásico
2	12	a 2 cm.	tumor	NO	MRL metastásico
3	4	por encima	mácula	SÍ	MRL verdadero
4	15	por encima	mácula	NO	MRL metastásico
5	36	por encima	tumor	SÍ	MRL verdadero
6	12	hasta 20 cm.	tumores múltiples	NO	metástasis en tránsito
7	132	por encima	mácula	SÍ	
#	228	por encima	tumor	SÍ	MRL verdadero
8	60	a 20 cm.	tumor	epidermatropismo	metástasis en tránsito
9	24	hasta 2 cm.	tumores múltiples	NO	MRL metastásico

MRL: Melanoma recurrente local

<sup>a</sup>LRC: localización respecto a la cicatriz

<sup>b</sup>TI: tumor intraepidérmico

<sup>c</sup>TTC: tiempo transcurrido desde la cirugía del melanoma primario, en meses

#: segunda recurrencia del caso clínico 7

## Comentario

No hay consenso entre los autores respecto a la definición de MRL. En general se considera a este melanoma locorreional, como la reaparición postquirúrgica del tumor dentro de 1, 2, 3 y hasta 5 cm de la cicatriz operatoria del melanoma primario[1, 2, 4-9]. Cohn-Cedermark[10] lo define como la recurrencia en la cicatriz o injerto quirúrgico, sin signos de diseminación regional o a distancia del melanoma.

El MRL denominado verdadero es el que se desarrolla sobre o en contigüidad de la cicatriz operatoria del melanoma primario y suele tener el aspecto clínico de una pequeña mácula pardonegruzca (Figura 1).

El MRL llamado metastásico de tipo satélite y en tránsito, es el que aparece dentro de los 5 cm de la cicatriz quirúrgica y por lo general son tumores nodulares, pequeños, rosados a pardonegruzcos y de consistencia firme a la palpación (Figura 2).

En el análisis del MRL metastásico, se debería tener en cuenta la cantidad de piel sana extirpada junto con el tumor primario (margen de seguridad). Si se la suma a la distancia entre la cicatriz y el tumor recurrente, este último podría ser una metástasis en tránsito, en vez de una satelitosis (ambos poseen características clínicas similares), ya que el melanoma recurrente en tránsito subclínico fue desplazado durante el acto quirúrgico de su ubicación original fuera de los 5 cm hacia la cicatriz operatoria, por la aproximación que se produce por el cierre de la herida, quedando finalmente incluido dentro del área de los 5 cm. Sin embargo, juzgamos poco relevante estas disquisiciones, por considerar que se está interpretando a un mismo concepto de lesión metastásica como dos cosas distintas, en base a una cifra arbitraria de 5 cm.

Por otro lado, desde el punto de vista clínico, cuando una satelitosis quedó muy próxima a la cicatriz por el traslado que sufrió a causa del acto quirúrgico, es importante distinguirla del MRL verdadero, por las implicancias pronósticas y terapéuticas. En este caso, el diagnóstico definitivo estará dado por la correlación entre la clínica del melanoma recurrente, el análisis del posible desplazamiento quirúrgico antes mencionado y la imagen histopatológica de la recurrencia.

Los casos clínicos 1, 3 (Figura 1), 4, 5 y 7 tuvieron recurrencias sobre la cicatriz misma, lo cual se corresponde habitualmente con el tipo verdadero de MRL. Así lo fueron tres de ellos (casos nº 3, 5 y 7). En cambio el caso nº 4 presentó una metástasis satélite que se desarrolló sobre la cicatriz, como consecuencia del margen de seguridad extirpado. En el caso nº 1 pudo ocurrir la misma situación o que se trate de una persistencia en profundidad del melanoma primario por margen insuficiente (Tabla 2).

Los casos nº 2 (Figura 2) y 9 ejemplifican al MRL metastásico de tipo satélite, pues la recurrencia se expresó hasta los 2 cm de la cicatriz como tumores indurados pardonegruzcos.

La estadificación actual del melanoma de la AJCC (*American Joint Comite on Cancer*) de 2002, no contempla estas eventualidades y solamente menciona al melanoma en tránsito clasificado dentro del N2c.

Cuando los tumores recurrentes aparecen también más allá de los 5 cm de la cicatriz operatoria, sin llegar a los ganglios regionales, deben ser considerados metástasis en tránsito (N2c) y no la variedad de MRL metastásica de tipo en tránsito. Así interpretamos los casos nº 6 y 8. Este último con recurrencia de la metástasis por extirpación insuficiente en profundidad (Tabla 2).

Con el examen histopatológico de la lesión recurrente, se puede establecer si hay tumor intraepidérmico. Con algunas excepciones, como los raros casos de metástasis epidermotrópicas de melanoma[11] o de melanomas primarios que no fueron totalmente extirpados en profundidad, se considera que las recurrencias con actividad tumoral intraepidérmica corresponden al MRL verdadero (Figura 3), mientras aquellas de localización dérmica o hipodérmica sin dicha actividad son metastásicas (Figura 4).

En la histopatología de los casos nº 3 (Figura 3), 5 y 7 se constató la presencia de melanoma intraepidérmico, lo cual se correlacionó con el diagnóstico de MRL verdadero. En el caso nº 8 también se observó tal componente intraepitelial, pero como focos de epidermotropismo correspondientes a metástasis en tránsito de melanoma (Tabla 2).

En cambio los casos nº 1, 2 (Figura 4), 4 y 9 demostraron al melanoma infiltrando dermis e hipodermis sin compromiso intraepidérmico, situación que avala el diagnóstico de MRL metastásico. En el primero de éstos cabe también la posibilidad que se tratase de un MRL por persistencia del tumor en profundidad, debido a márgenes quirúrgicos insuficientes (Tabla 2).

Por todo lo expresado, se desprende la importancia que tiene una adecuada correlación clinicopatológica y una correcta interpretación de esos resultados, para poder encuadrar a un MRL dentro de las variedades verdaderas o metastásicas, ya que el pronóstico y el tratamiento difieren substancialmente según se trate de una u otra.

La falta de uniformidad de criterios que se detecta en la bibliografía en cuanto al concepto de MRL o el no contemplar sus variedades, así como otros elementos clínico evolutivos, de pronóstico y tratamiento, hace dificultoso poder establecer claramente la incidencia de los dos tipos de recurrencia. La mayoría de los autores coinciden en que el principal factor de riesgo para la recurrencia es el espesor del tumor primario: a mayor espesor habría mayores posibilidades de

recurrencias. Esto es válido para el MRL metastásico, pero no siempre para el MRL verdadero. Sobre 482 pacientes de melanoma en estadio I, Heenan[12] detectó un 2.3% de MRL metastásico (3 pacientes fueron excluidos del trabajo por tratarse de MRL verdadero). Cuando analizó aquellos pacientes con melanomas de más de 3 mm de espesor, la incidencia alcanzó al 12% de los casos.

A 5 años de seguimiento, Urist[13] observó recurrencia en el 0.2% de pacientes con melanomas menores de 0.76 mm de espesor; 2.1% en tumores de 0.76 a 1.49 mm; 6.4% en aquellos de 1.5 a 3.99 mm y 13.2% en los de 4 mm o más.

Shaw[14] se refirió a las observaciones del WHO Melanoma Group: sobre 612 pacientes con melanomas menores a 2 mm de espesor, operados con márgenes de 1 a 3 cm, tuvieron recurrencia 4 de ellos, en los cuales el margen fue de 1 cm y que ningún enfermo con melanoma menor a 1 mm de espesor tuvo recurrencia. También hace mención al trabajo del Sydney Melanoma Unit, en el cual la recurrencia local de melanoma ocurrió en el 7.6% de los casos.

Ringborg[15] observó MRL en el 1% de 769 pacientes estudiados, pero excluyó aquellos con melanomas localizados en manos, pies, cabeza, cuello y área genital (ver más adelante).

Buzzell[4] estimó una incidencia general del 2 al 5% de los pacientes de melanoma tratados.

Entre 1475 enfermos de melanoma tratados, Shumate[9] halló MRL en el 5% de ellos. También determinó que el 38% de los pacientes, consultó por la recurrencia en una fecha previa a la establecida oportunamente por el profesional como visita de control.

Se ha señalado mayor recurrencia en determinadas localizaciones. A 8 años de seguimiento, Cohn-Cedermarck[10] detectó MRL en el 1.3% de 3706 pacientes. En 9 de ellos, la recurrencia surgió de melanomas primarios "in situ" y 7 de éstos estaban localizados en cabeza y cuello.

Urist[13] observó MRL en manos y pies en el 11.1% y en el 11.6% respectivamente; y en cabeza y cuello, fue del 4.4%. Brown[1] halló MRL verdadero en cabeza y cuello en el 84% de los casos clínicos. Heenan[12] determinó que los tumores de cabeza y cuello habían tenido los márgenes más escasos, con un promedio de 8 mm.

En estas localizaciones, los márgenes a veces son menores por cuestiones estéticas o funcionales. Asimismo son áreas de exposición solar y las lesiones actínicas agregadas pueden enmascarar los límites del tumor primario. En estos casos la recurrencia suele ser verdadera.

Son ejemplos de esta situación, el caso nº 7 con un melanoma localizado en párpado inferior de ojo izquierdo, que tuvo dos recurrencias; y el caso nº 3 con severo daño cutáneo actínico. En ambos pacientes, la recurrencia fue

verdadera, es decir por márgenes quirúrgicos en superficie insuficientes.

La forma clínica del melanoma primario de mayor riesgo para el MRL verdadero es el melanoma lentigo maligno, que suele tener límites mal definidos, gran tamaño y localizarse en la cara[1, 16, 17]. Cuando se trata de recurrencias metastásicas, el mayor riesgo está en función del espesor del tumor primario. Por esta situación es más frecuente en melanomas nodulares, como observó Urist[13] en el 5.6% de los casos; y en los melanomas ulcerados[10, 13, 16].

Brown[1] estudió 50 pacientes con melanoma estadio I y MRL verdadero. Halló recurrencia en los márgenes de la lesión en 48 de ellos. La mayoría de éstos correspondieron a melanomas lentigos malignos. En dos enfermos, la recurrencia fue profunda y como consecuencia de tratamientos inadecuados del melanoma primario: curetaje y electrocoagulación.

Nuestras observaciones concuerdan en este sentido. Dos de los tres pacientes con melanomas de espesores más finos (caso nº 3 de 0.5 mm y caso nº 5 de 0.42 mm) tuvieron MRL verdaderos. Sin embargo, como contrapartida, el caso nº 4 (melanoma desviación mínima) tuvo una recurrencia local metastásica satélite; y el caso nº 7 (melanoma grueso de 2 mm de espesor) presentó un MRL verdadero (Tabla 1).

Por otra parte, se destaca las dificultades de diagnóstico que suelen tener los melanomas amelanóticos, como factor de riesgo para la recurrencia lesional. Así ocurrió con el caso nº 1, en el cual fue necesario aplicar técnicas de inmunohistoquímica; y el caso nº 6, mal diagnosticado y consecuentemente electrocoagulado como único tratamiento.

Los márgenes quirúrgicos mayores que se aplican a melanomas con más de 1 mm de espesor, se orientan a evitar el MRL verdadero, más que a prevenir metástasis. Por otra parte es probable que la incidencia de MRL verdadero haya aumentado por la indicación indiscriminada de márgenes menores en melanomas finos. Se aconseja, de ser posible, indicar el mayor margen establecido para determinados melanomas, como los de espesor borderline (ej. Breslow 0,98 mm), o con importante fase de regresión que semejan melanomas finos cuando en realidad no lo son; priorizando siempre lo oncológico frente a lo estético.

Se ha mencionado también a la edad avanzada como factor de riesgo[13]. Heenan[12] halló 12% de recurrencia metastásica en pacientes mayores de 70 años y en aquellos enfermos añosos con melanomas de más de 3 mm de espesor, la incidencia de MRL comprometió al 31% de los casos.

En trabajos como el de Urist[13] que no separa los tipos de MRL, se considera que la recurrencia es de mal pronóstico, por la mayor posibilidad de desarrollar metástasis regionales y sistémicas. Esto es válido para el MRL metastásico,

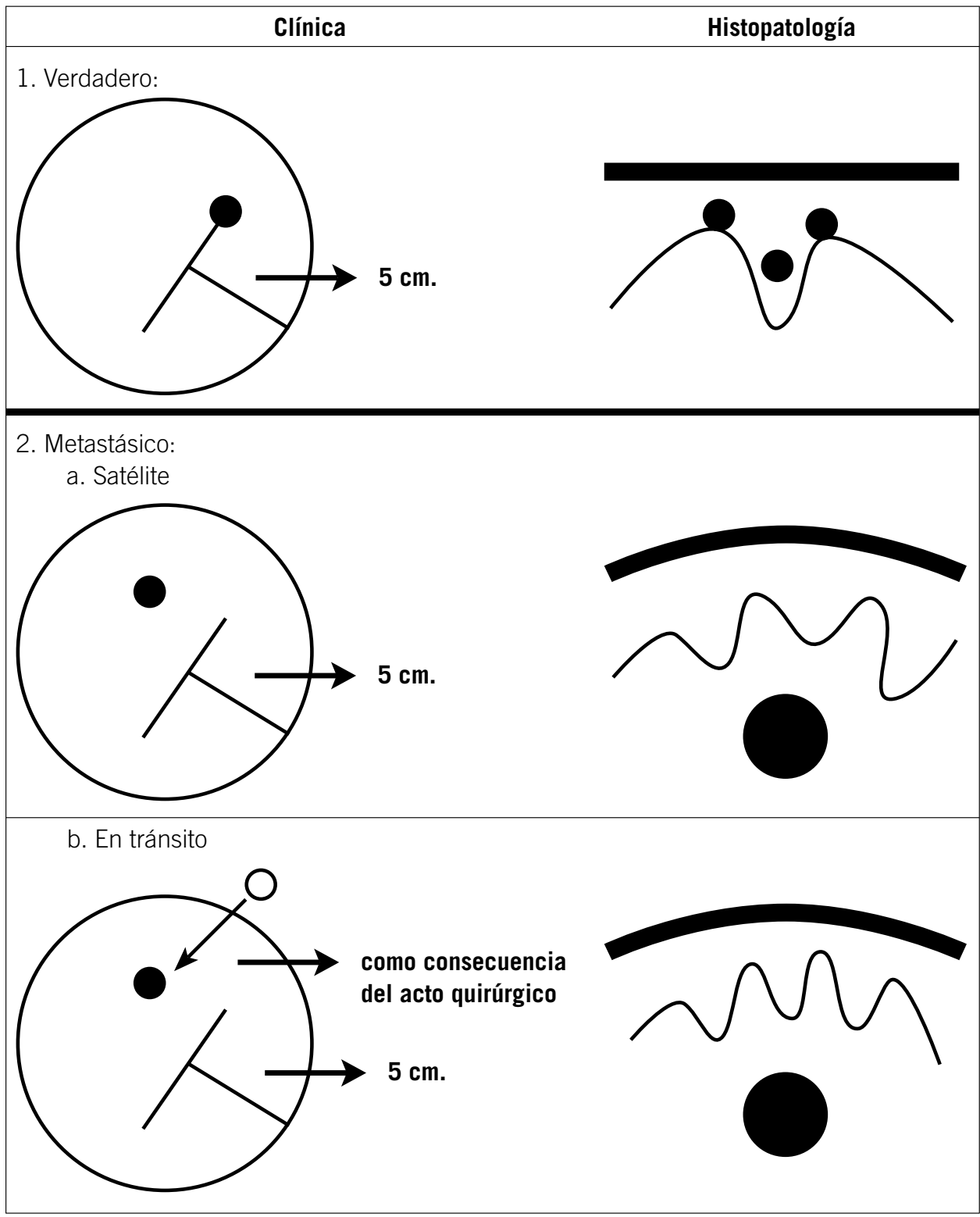


Figura 5. Melanoma recurrente local.

no así para la recurrencia verdadera, cuyo pronóstico puede ser bueno, dependiendo del espesor del tumor primario o del recurrente, el que fuese mayor.

Buzzell[4] señaló que la sobrevida a 5 años de pacientes con MRL metastásico fue del 33%, similar a aquellos con compromiso ganglionar; y que la asociación con afectación ganglionar o sistémica llega al 86% de los casos.

Heenan[12] determinó que el 62.5% de los pacientes con MRL metastásico tuvieron metástasis ganglionares y fallecieron dentro de los 3 años de la recurrencia.

Como contrapartida, en pacientes con MRL verdadero, Brown[1] observó que el 52% de los tumores recurrentes fueron histopatológicamente melanomas in situ, mientras que el 48% restante tuvieron un espesor promedio de 1.17 mm. Aquellos enfermos en los que el MRL surgió de melanomas primarios in situ, no tuvieron metástasis y la sobrevida a 5 años de todos los pacientes estudiados fue del 89%.

La recurrencia local ocurre habitualmente dentro de los 5 años de la cirugía del tumor primario, aunque se han descrito recurrencias hasta 20 años después[14,16-19].

En los pacientes de esta casuística, las recurrencias ocurrieron predominantemente después del año de la cirugía del melanoma primario. El caso n° 7 es un ejemplo más de esos casos de excepción, pues tuvo dos episodios recurrentes, 11 y 19 años después de la extirpación quirúrgica del melanoma inicial (Tabla 2).

El seguimiento y la evolución de los pacientes con MRL verdadero, se efectuará de acuerdo a criterios conocidos y en función al espesor del tumor primario o de su recurrencia, el que fuese mayor. En cambio en el MRL metastásico, se

investigará compromiso ganglionar y sistémico según normas y signosintomatología del paciente[20].

En el diagnóstico diferencial, se considerará fundamentalmente al nevo recurrente, cuya histopatología se caracteriza por su organización en tres zonas: 1) un componente intraepidérmico, 2) una cicatriz dérmica y 3) una hilera profunda de células névicas residuales[21, 22]. Otras veces, pueden desarrollarse interurrencias inherentes al proceso de cicatrización, como por ejemplo granulomas por cuerpo extraño, que puede ser confundidos clínicamente con una recurrencia tumoral.

Brown[1] efectuó tratamiento del MRL verdadero con cirugía de Mohs. Observó que el 76% de los casos requirieron un margen menor a 1 cm, mientras en los restantes fue necesario hasta 2.1 cm. Entre 3 y 63 meses postcirugía, el 10% tuvo un nuevo MRL verdadero y en todos estos casos la cicatriz de la operación del melanoma primario, no había sido resecada en su totalidad. Concluyó en que el tratamiento del MRL verdadero es la extirpación de toda la cicatriz quirúrgica, con un margen de piel sana de 2 cm.

En cambio, el tratamiento del MRL metastásico (que como su nombre lo indica son auténticas metástasis, solamente que locorreionales) no suele quirúrgico, salvo en aquellos casos en que se pretenda rescatar masa tumoral. Se podrán extirpar las lesiones, cuando éstas sean estables en el tiempo y el caso lo permita, pero no requiere ampliación de márgenes preestablecido alguno. En estos casos estaría indicada la perfusión o infusión de agentes citotóxicos si se localiza en miembros[23, 24], o inmunoterapia sistémica (adyuvancia).

Tabla 3. Melanoma recurrente local

	Verdadero	Metastásico	
	(Primario persistente)	Satélite	En tránsito
<b>Localización del melanoma recurrente</b>	Sobre o en contigüidad de la cicatriz operatoria del melanoma primario.	Dentro del área de los 5 cm de la cicatriz operatoria.	Cuando por acción del acto quirúrgico, queda dentro de los 5 cm, sin otros tumores alejados.
<b>Clínica</b>	Mácula hiperpigmentada.	Pequeños tumores nodulares pardonegruzcos.	
<b>Causa</b>	Cirugía incompleta o tratamientos inadecuados que no eliminaron totalmente al tumor primario.	Diseminación metastásica locorreional sin expresión clínica previa a la cirugía.	
<b>Histopatología</b>	Componente tumoral intraepidérmico.	Metastasis dérmica o hipodérmica sin actividad intraepitelial.	
<b>Melanoma primario</b>	Fino. (Melanoma lentigo maligno y melanoma acromuolentiginoso)	Grueso. (Melanoma nodular u otras variedades clínicas con fase de crecimiento vertical) Ulcerado.	
<b>Localización del melanoma primario</b>	Cabeza - cuello - manos - pies - genitales - boca.	Ubicuo.	
<b>Riesgo de recurrencia</b>	Márgenes quirúrgicos en superficie insuficientes.	Espesor del melanoma primario.	
<b>Pronóstico (Sobrevida a 5 años)</b>	89%	33%	
<b>Tratamiento</b>	Cirugía con márgenes de 2 cm incluyendo toda la cicatriz.	Según compromiso. (Inmunoterapia)	

Una vez realizado el diagnóstico de MRL (especialmente metastásico), se debe investigar posible diseminación ganglionar o visceral, ya que de ser positiva, toda disquisición sobre MRL deberá dejarse de lado e incorporar al enfermo en los protocolos correspondientes.

Por todo lo expresado consideramos importante distinguir el tipo verdadero del tipo metastásico de MRL (Figura 5 y Tabla 3).

## Bibliografía

1. Brown CD, Zitelli JA. The prognosis and treatment of true local cutaneous recurrent malignant melanoma. *Dermatol Surg* 1995; 21: 285-90.
2. Sondak VK, Johnson TM. A centimeter here, a centimeter there. Reply[letter]. *J Am Acad Dermatol* 1996; 35: 279-80.
3. Evans RA.[Letter]. *Ann Surg* 1996; 223: 445.
4. Buzzell RA, Zitelli JA. Favorable prognostic factors in recurrent and metastatic melanoma. *J Am Acad Dermatol* 1996; 34: 798-803.
5. Heenan PJ. A centimeter there, a centimeter there: Does it matter?[letter]. *J Am Acad Dermatol* 1996; 35: 281.
6. Balch CM, Urist MM, Karakcuis CP, et al. Efficacy of 2 cm surgical margins for intermediate-thickness melanomas (1-4 mm): results of a multi-institutional randomized surgical trial. *Ann Surg* 1993;218:262-7.
7. Ackerman AB. A centimeter here, a centimeter there[letter]. *J Am Acad Dermatol* 1996;35:279.
8. Kanzler MH, Swetter SM. Surgical margins for malignant melanoma: Another point of view. *J Am Acad Dermatol* 1996; 35: 1014-5.
9. Shumate CR, Urist MM, Maddox WA. Melanoma recurrence surveillance. Patient or physician based. *Ann Surg* 1995; 221: 566-71.
10. Cohn-Cedermark G, Mansson-Brahme E, Rutqvist LE, et al. Outcomes of patients with local recurrence of cutaneous malignant melanoma. A population-based study. *Cancer* 1997; 80: 1418-25.
11. Abernethy JL, Soyer HP, Kerl H, Jorizzo JL, et al. Epidermotropic Metastatic Malignant Melanoma Simulatin Melanoma in situ. *Am J Surg Pathol* 1994; 18: 1140-9.
12. Heenan PJ, English DR, Holman CDJ, et al. The effects of surgical treatment on survival and local recurrence of cutaneous malignant melanoma. *Cancer* 1992; 69: 421-6.
13. Urist MM, Balch CM, Soong S, et al. The influence of surgical margins and prognostic factors predicting the risk of local recurrence in 3445 patients with primary cutaneous melanoma. *Cancer* 1985; 55: 1398-402.
14. Shaw HM, McCarthy WH, Ingvar C. The effects of surgical treatment on survival and local recurrence of cutaneous malignant melanoma[letter]. *Cancer* 1992; 70: 1649-50.
15. Ringborg U, Andersson R, Eldh J, et al. Resection margins of 2 versus 5 cm for cutaneous malignant melanoma with a tumor thickness of 0.8 to 2.0 mm. A randomized study by the Swedish Melanoma Study Group. *Cancer* 1996; 77: 1809-14.
16. Johnson TM, Sondak VK. A centimeter here, a centimeter there: Does it matter? [editorial] *J Am Acad Dermatol* 1995; 33: 532-4.
17. Johnson TM, Smith JW, Nelson BR, et al. Current therapy for cutaneous melanoma. *J Am Acad Dermatol* 1995; 32: 689-707.
18. Tsao H, Cosimi AB, Sober AJ. Ultra-late recurrence (15 years or longer) of cutaneous melanoma. *Cancer* 1997; 79: 2361-70.
19. Wildemore JK 4th, Schuchter L, Mick R, et al. Locally recurrent malignant melanoma characteristics and outcomes: a single-institution study. *Ann Plast Surg* 2001; 46: 488-84.
20. Guidelines for the management of cutaneous melanoma. Australian Cancer Network. The Stone Press, 1997.
21. Kornberg R, Ackerman AB. Pseudomelanoma. *Arch Dermatol* 1975; 111: 1588-90.
22. Park HK, Leonard DD, et al. Recurrente melanocytic nevi: Clinical and histologic review of 175 cases. *J Am Acad Dermatol* 1987; 17: 285-92.
23. Cavaliere R, Cavaliere F, Deraco M et al. Hyperthermic antiplastic perfusion in the treatment of stage IIIA-IIIAB melanoma patients. Comparison of two experiences. *Melanoma Res* 1994, 4: 5-11.
24. Norad EM, Takkenberg B, Vrouenraets BC et al. Isolated limb perfusion prolongs the limb recurrence-free interval after several episodes of excisional surgery for locoregional recurrent melanoma. *Annals of Surgical Oncology* 2004, 11: 491-9.