

Granulomas en tatuaje: ¿manifestación inicial de sarcoidosis?

Tattoo Granulomas: Initial Manifestation of Sarcoidosis?

Iván Cervigón González, Cristina Pérez Hortet, Sandra Sandín Sánchez, Carmen García García, Ana Belén Gargallo Quintero, Domingo García Almagro
Hospital Virgen de la Salud. Toledo. España.

Correspondencia:

Iván Cervigón González
Avenida de Barber 30. CP. 45004 Toledo. España
e-mail: icervigon@telepolis.com

Resumen

Una de las complicaciones de los tatuajes es la aparición de dermatitis granulomatosa con patrón sarcoideo. La presencia de estos granulomas puede deberse a una reacción a cuerpo extraño, a un fenómeno de hipersensibilidad a algún componente del pigmento, o ser un signo de sarcoidosis. El estudio histopatológico del granuloma no es específico y es necesaria la evaluación médica general del paciente para descartar afectación sarcoidea a otros niveles.

Presentamos un caso de granulomas epitelioides no caseificantes sobre tatuaje rojo en una paciente de 31 años. Los estudios complementarios demostraron la existencia de afectación hiliar bilateral compatible con sarcoidosis. Los granulomas del tatuaje fueron la primera manifestación de la enfermedad.

(Cervigón González I, Pérez Hortet C, Sandín Sánchez S, García García C, Gargallo Quintero AB, García Almagro D. Granulomas en tatuaje: ¿manifestación inicial de sarcoidosis? Med Cutan Iber Lat Am 2004; 32(3): 131-134)

Palabras clave: sarcoidosis, tatuaje, pigmento rojo, granuloma epitelioides.

Summary

Sarcoid granulomatous dermatitis is one of the complications after tattooing. The presence of these granulomas can be produced by a foreign body reaction, a hypersensitivity phenomenon to the dye used or a sign of sarcoidosis.

The histopathologic examination of the granuloma is not specific, and it is necessary a general evaluation of the patient to discard a systemic involvement.

We report a 31 years old woman who developed noncaseating epithelioid granulomas in a red tattoo. The complementary studies showed bilateral hilar adenopathies consistent with sarcoidosis. The tattoo granulomas were the first manifestation of the disease.

Key words: sarcoidosis, tattoo, red dye, epithelioid granuloma.

La sarcoidosis es una enfermedad multisistémica que se caracteriza por la formación de granulomas epitelioides no caseificantes que alteran la estructura normal de los tejidos[1]. Los órganos que con mayor frecuencia se afectan son los pulmones, ganglios linfáticos, piel y ojos[1].

Aunque su etiopatogenia no se conoce parece que la formación de los granulomas está mediada por una respuesta exagerada de la inmunidad celular ante antígenos persistentes[1].

La afectación cutánea en la sarcoidosis ocurre en un 25% de los pacientes y, a pesar de que puede presentarse en cualquier momento de la evolución de la enfermedad, suele ser una de sus manifestaciones iniciales[1].

La afectación de tatuajes en la sarcoidosis es un hallazgo descrito en la literatura, siendo su patogenia motivo de controversia entre los distintos autores[2-18].

Caso clínico

Enfermedad actual

Mujer de 31 años de edad, colombiana, ama de casa, cuyo único antecedente médico de interés es una cirugía de quiste ovárico. Dos años atrás se tatuó las cejas y el perfil de los labios con un pigmento rojo.

Presenta, desde hace tres meses, pequeñas lesiones levemente pruriginosas localizadas en las cejas tatuadas. Aunque no refiere sintomatología sistémica en el momento inicial de la consulta, durante su evolución comienza con tos seca, anorexia y astenia.

Exploración física

En la exploración se aprecian tres pápulas rojizo-amarillentas en las cejas, con un tamaño de 0,5, 0,3 y 0,1 cm. Su superfi-

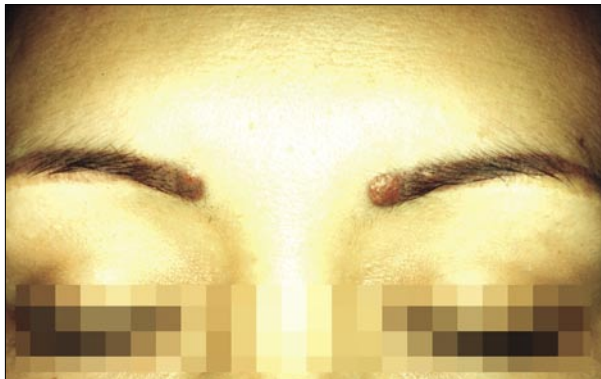

Figura 1. Pápulas rojizas en las cejas.

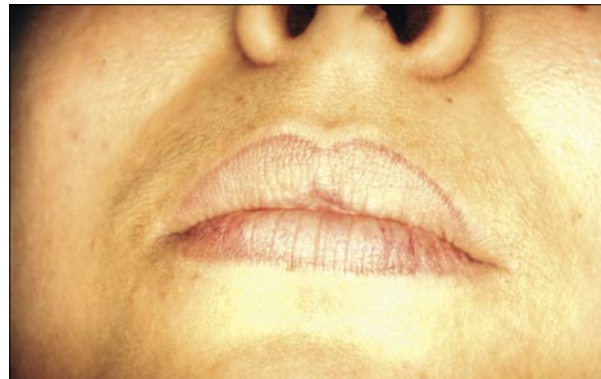

Figura 2. Sin afectación del perfil labial tatuado.

cie es lisa y su consistencia firme (Figura 1). No se observan lesiones en los labios (Figura 2). El resto de la exploración, tanto cutánea como general, es normal.

Exploraciones complementarias

Con la sospecha de reacción a cuerpo extraño se toma una biopsia de una de las lesiones. La anatomía patológica (Figura 3) es informada como reacción granulomatosa no caseificante de aspecto sarcoideo (Figura 4) con presencia de pigmento (Figura 5).

Se solicitan pruebas complementarias para descartar sarcoidosis.

El sistemático de sangre, bioquímica (incluyendo calcio sérico), enzimas, proteínas e inmunología tenían valores dentro de la normalidad. La enzima convertidora de angiotensina (ECA) estaba elevada, con cifras de 84,6 U/L (8-55 U/L). La radiografía de tórax mostró adenopatías hiliares bilaterales polilobuladas muy sugerentes de sarcoidosis. El mantoux fue negativo y en la pieza histopatológica no se observaron micobacterias. El sistemático de orina, calciuria, pruebas de función respiratoria y radiografía de manos no fueron realizados, ya que la paciente abandonó la consulta para regresar a su país de origen. Tampoco fue posible realizar biopsia de la adenopatías hiliares para confirmar la presencia de granulomas a nivel pulmonar.

Diagnóstico: Se le diagnostica de probable sarcoidosis (careciendo de biopsia extracutánea con granuloma sarcoideo) y se le entrega un informe para que sea valorada en su país. Para las lesiones cutáneas se pautan corticoides tópicos.

Comentario

El tatuaje consiste en la introducción en la piel de pigmentos insolubles con el fin de crear dibujos decorativos. Entre las complicaciones de los tatuajes se incluyen la infección local

en la zona de punción, la transmisión de enfermedades infecciosas (verrugas, hepatitis, VIH), los fenómenos de hipersensibilidad y la aparición en las zonas tatuadas de lesiones de dermatosis o enfermedades sistémicas subyacentes[19]. Las reacciones de hipersensibilidad de tipo IV son la complicación más frecuente y suelen cursar con una clínica eccematosa, granulomatosa o liquenoide[19-21]. El pigmento rojo es el que causa mayor número de reacciones, siendo el mercurio el alérgeno más habitual [19-21]. Las pruebas epicutáneas son poco sensibles y su valor es escaso, por lo que son preferibles los test intradérmicos para demostrar el fenómeno de hipersensibilidad[19].

Entre las enfermedades sistémicas que pueden presentar lesiones cutáneas en la zona tatuada se encuentra la sarcoidosis. El mecanismo patogénico de este hecho aún no se conoce, postulándose distintas teorías que intentan explicarlo.

El inicio de la formación del granuloma sarcoideo se debe al acúmulo de células mononucleares, sobre todo linfocitos T colaboradores y fagocitos[22]. El granuloma sarcoideo es una estructura bien definida formada por macrófagos, células epitelioides y células gigantes multinucleadas, que están rodeadas por linfocitos mononucleares, especialmente T colaboradores-inductores[22]. Los granulomas alteran la estructura de los tejidos, sin que se haya podido demostrar que produzcan daño por liberación de mediadores inflamatorios[22].

Aunque la etiología de la sarcoidosis no se conoce, parece que la formación de los granulomas es secundaria a una respuesta exagerada de la inmunidad celular T colaboradora-inductora frente a antígenos o autoantígenos persistentes[22]. Las teorías que explican este hecho, y que no son excluyentes entre sí, abogan por el papel etiopatogénico de antígenos persistentes, alteraciones en la supresión de

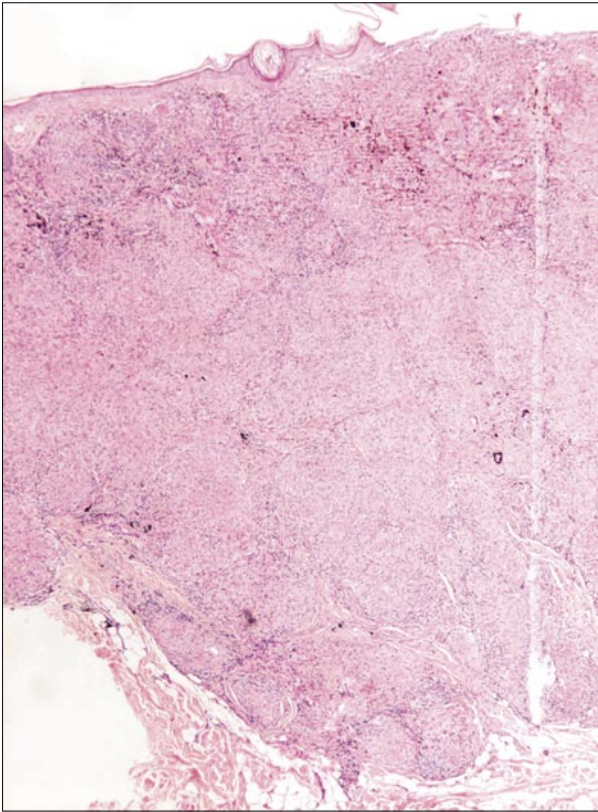
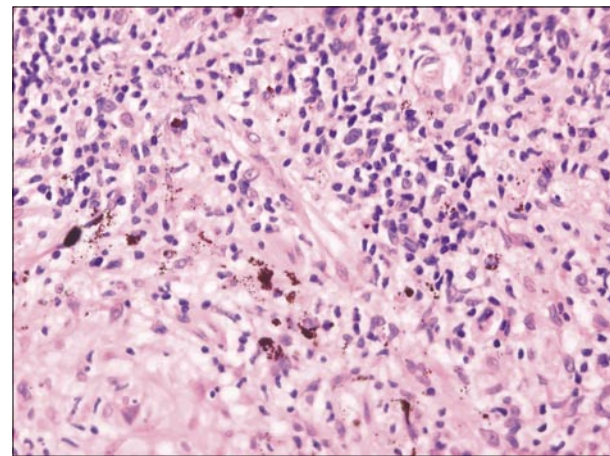
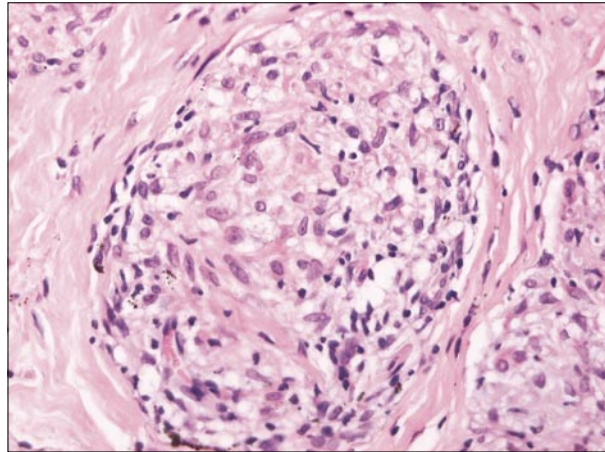


Figura 3. Reacción granulomatosa.



Figuras 4 y 5. Detalles del aspecto sarcoideo con presencia de pigmento.

la respuesta T colaboradora-inductora y alteraciones en los genes que median esta respuesta[22].

Desde que Madden[2] describiera el primer caso de granulomas epitelioides no caseificantes sobre tatuajes, su relación con la sarcoidosis ha sido objeto de estudio. Este autor no demostró afectación sarcoidea a otros niveles.

En ocasiones, la formación del granuloma puede ser explicada como una reacción a cuerpo extraño o como fenómeno de hipersensibilidad local a algún componente del pigmento, sobre todo mercurio[2-5, 19-21]. Otras veces, sin embargo, son un signo de sarcoidosis, al observarse afectación granulomatosa a otros niveles. Lubeck y Epstein[6] publican el primer caso de granulomas en tatuajes en el seno de una sarcoidosis con afectación hiliar, ocular y articular; desde entonces han sido varios los autores que han constatado este hecho[7-16].

Cuando los granulomas del tatuaje aparecen en una sarcoidosis, la discusión sobre su patogenia ha sido motivo de

controversia. Para muchos autores se debe a un fenómeno de koebner equiparable al de la afectación sarcoidea de las cicatrices[17]. Otros autores lo explican como una reacción a cuerpo extraño[14].

Hay dos artículos que encuentran una relación entre un mecanismo de hipersensibilidad a algún componente del tatuaje y la formación de granulomas a nivel local y sistémico. Estas reacciones sarcoideas sistémicas, que para estos autores no son verdaderas sarcoidosis, abundan en la idea del papel antigénico en la patogenia de los granulomas. Rorman et al.[18] publican tres casos de granulomas sobre pigmento azul claro y uveítis secundarios a una hipersensibilidad al cobalto; dos de los pacientes mejoraron tras la excisión quirúrgica de los tatuajes. Hanada et al.[11] describen una reacción sarcoidea sistémica provocada por pigmento rojo, encontrando restos de los componentes del pigmento en los granulomas cutáneos, linfáticos y pulmonares. Si entendemos la sarcoidosis como una forma anómala de reacción

frente a antígenos persistentes, es factible pensar que estos hallazgos corresponden en realidad a sarcoidosis, aunque la distinción entre reacción sarcoidea sistémica y sarcoidosis es motivo de discusión.

En la literatura se presentan casos de sarcoidosis con afectación de un único color del tatuaje, pero sin establecer una relación entre la enfermedad y fenómenos de hipersensibilidad[12-14]. Como las pruebas epicutáneas son poco sensibles[19], no se puede descartar que haya algún alérgeno en el pigmento implicado en la patogenia.

Debido a la marcha de nuestra paciente, ha sido imposible averiguar si la hipersensibilidad al pigmento ha estado

implicada en la formación de los granulomas. Tampoco podemos explicar porqué sólo aparecen lesiones sobre las cejas y no en los labios, aunque es posible que con el tiempo desarrolle lesiones en los mismos. Además, el diagnóstico de sarcoidosis es de presunción, al no haber podido realizar biopsia de las adenopatías hiliares para demostrar granulomas sarcoideos en ellas.

Como conclusión cabe destacar que la presencia de granulomas epitelioides no caseificantes en zonas tatuadas, habitualmente ocasionada por reacciones a cuerpo extraño o de hipersensibilidad retardada, puede ser un signo de una

Bibliografía

enfermedad subyacente como la sarcoidosis y, en ocasiones, su manifestación inicial.

- English JC, Patel PJ and Greer KE. Sarcoidosis. *J Am Acad Dermatol* 2001; 44: 725-46.
- Madden JF. Reactions in Tattoos. *Arch Derm Syph* 1939; 40: 256-62.
- Lowenthal LJA. Reactions in green tattoos. *Arch Dermatol* 1960; 82: 237-43.
- Goldstein N. Mercury-cadmium sensitivity in tattoos: a photoallergic reaction in red pigment. *Ann Int Med* 1967; 67: 984-89.
- Bonnell JA. Skin Reactions at Site of Green an Red Tattoo Marks. *Proc Roy Soc Med* 1969; 49: 823.
- Lubeck G and Epstein E.. Complications of tattooing. *California Med* 1952; 76: 83-5.
- Weidman AI, Andrade R and Franks AG. Sarcoidosis. *Arch Dermatol* 1966; 94: 312-25.
- Dickinson JA. Sarcoidal reactions in tattoos. *Arch Dermatol* 1969; 100: 315-19.
- Iveson JM, Cotterill JA and Wright V. Sarcoidosis presenting with multiple tattoo granulomata. *Postgrad Med J* 1975; 51: 670-2.
- Farzan S. Sarcoidal reaction in tattoos. *NY State J Med* 1977; 77: 1477-9.
- Hanada K, Chiyoya S and Katabira Y. Sitemic sarcoidal reaction in tattoo. *Clin exp Dermatol* 1985; 10: 479-84.
- Colp CR, Goldfarb CR and Ongseng F. Value of Gallium Imaging in the Evaluation of Tattoo Granulomas due to Sarcoidosis. *Chest* 1991; 100: 1737-8.
- Sowden JM, Cartwright PH, Smith AG, Hiley C and Slater DN. Sarcoidosis presenting with a granulomatous reaction confined to red tattoos. *Clin Exp Dermatol* 1992; 17: 446-8.
- Collins P, Evans AT, Gray W and Levison DA. Pulmonary sarcoidosis presenting as a granulomatous tattoo reaction. *Br J Dermatol* 1994; 130: 658-62.
- Papageorgiou PP, Hogcharu W and Chu AC. Systemic sarcoidosis presenting with múltiple tattoo granulomas and an extra-tattoo cutaneous granuloma. *J Eur Acad Dermatol Venéreo* 1999; 12: 51-3.
- Nawras A, Alsolaiman MM, Mehboob S, Bartholomew C and Maliakkal B. Systemic Sarcoidosis Presenting as a Granulomatous Tattoo Reaction Secondary to Interferon- α Treatment for Chronic Hepatitis C and Review of the Literature. *Digestive Diseases and Sciences* 2002; 47(7): 1627-31.
- Olsson SE. *Procedures in the Twelfth International Congress of Dermatology, The Hage, 1962.*
- Rorsman H, Dahlquist I, Jacobsson S, Brehmer-Andersson E, Ehinger B and Linell F. Tattoo granuloma and uveitis. *Lancet* 1969; 2: 27-8.
- Polimón Olabarrieta I, Ortiz de Frutos FJ, Comunió Artieda A, Zarco Olivo C, Rodríguez Peralto JL e Iglesias Díez L. Reacciones al color rojo de los tatuajes. *Acta Derm Venereo* 2001; 92: 337-41.
- Bhardwaj SS, Brodell RT and Taylor JS. Red Tattoo Reactions. *Contact Dermatitis* 2003; 48: 236-7.
- Mortimer NJ, Chave TA, Johnston GA. Red Tattoo Reactions. *Clin Exp Dermatol* 2003; 28: 508-10.