

# Síndrome de la vena cava superior

## Superior Vena Cava Syndrome

Beatriz Fernández Jorge<sup>a</sup>, Carmen Peña Penabad<sup>a</sup>, Manuel Almagro<sup>a</sup>, Jesús Rodríguez Lozano<sup>a</sup>,  
Eduardo Fonseca<sup>a</sup>, Conchita Cageao<sup>b</sup>

<sup>a</sup>Servicio de Dermatología. CHU Juan Canalejo. <sup>b</sup>Médico de familia. Centro de Salud de Serantes. A Coruña. España.

### Correspondencia:

Beatriz Fernández Jorge  
c/ Sir John Moore s/n  
CP 15001 A Coruña. España  
e-mail: beatrizfernandez@canalejo.org

### Resumen

Los signos cutáneos del síndrome de la vena cava superior (SVCS) son múltiples: venas dilatadas y tortuosas orientadas verticalmente en la pared torácica, edema de la mitad superior del cuerpo junto con eritrosis o cianosis, dilatación de las venas del cuello y sufusión conjuntival. Ante este diagnóstico hemos de descartar una neoplasia primaria o una metástasis intratorácica. Presentamos dos pacientes cuyas lesiones cutáneas fueron la primera manifestación de un SVCS.

(Fernández Jorge B, Peña Penabad C, Almagro M, Rodríguez Lozano J, Fonseca E, Cageao C. Síndrome de la vena cava superior. Med Cutan Iber Lat Am 2004; 32(4): 163-166)

**Palabras clave:** síndrome de la vena cava superior, signos cutáneos, cáncer de pulmón.

### Summary

*Cutaneous signs of superior vena cava syndrome (SVCS) are numerous including dilated and tortuous veins vertically orientated on thorax wall, upper extremity and trunk swelling with cyanotic or reddish skin, dilated venous branches of neck and conjunctival suffusion. When these features are present, we must exclude malignancy or metastatic intrathoracic carcinoma. We report two patients whose cutaneous lesions were the first sign of an underlying malignancy which caused a superior vena cava syndrome.*

**Key words:** superior vena cava syndrome, cutaneous signs, lung carcinoma.

El síndrome de la vena cava superior (SVCS) se produce por la obstrucción parcial o total del retorno venoso procedente de la cabeza, de parte alta del tronco y de las extremidades superiores debido a la compresión extrínseca u a la obstrucción intraluminal de la vena cava en el mediastino.

La causa subyacente más habitual son las neoplasias malignas y, entre ellas, el cáncer de pulmón[1-8].

El diagnóstico de sospecha es clínico y se confirma con pruebas de imagen (radiografía de tórax, TC con contraste, RNM). Las manifestaciones cutáneas pueden ser la forma de presentación de este síndrome y deben inducirnos a buscar una neoplasia oculta. Exponemos dos casos de SVCS diagnosticados a partir de dichas manifestaciones cutáneas.

## Casos clínicos

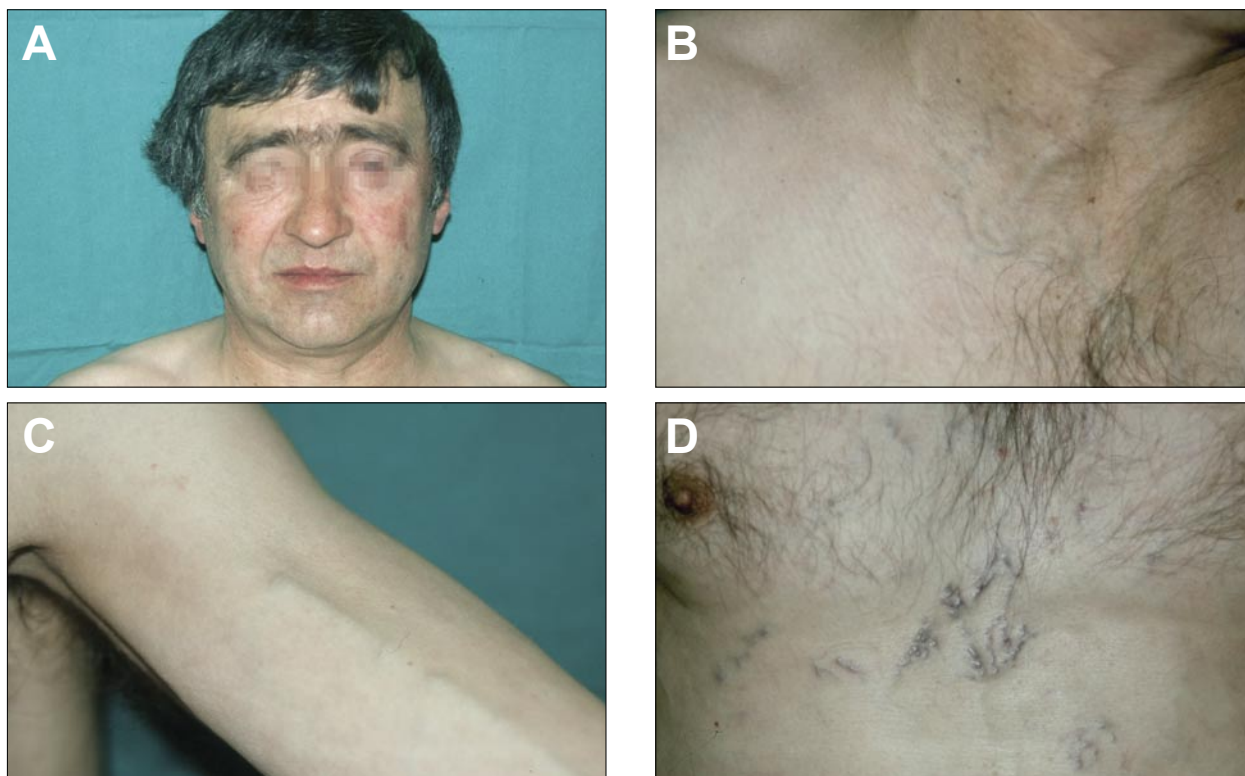### Caso 1

Varón de 48 años, sin antecedentes médicos de interés, fumador y bebedor importante. Acudió a consulta de dermatología por edema cérvicofacial de tres meses

de evolución, que mejoraba durante el día. Había sido diagnosticado de angioedema en varias ocasiones, pero no había respondido a tratamiento esteroideo ni antihistamínico. El paciente presentaba, además, episodios de mareos en relación con esfuerzos, disfagia, astenia, anorexia y pérdida de peso.

En la exploración física se objetivó edema palpebral, facial y cervical, eritrosis facial, telangiectasias malares y sufusión conjuntival (Figura 1A). Además, se observaba ingurgitación yugular y de otras venas del cuello (Figura 1B), distensión de la vena basilica en brazo derecho (Figura 1C) y varicosidades orientadas verticalmente en el tronco (Figura 1D).

Con la sospecha clínica de SVCS se procedió a la búsqueda de una neoplasia subyacente. En la radiografía de tórax (Figura 2) se observaron adenopatías paratraqueales derechas. La TC mostró afectación adenopática mediastínica que disminuía el calibre de la vena cava superior y de la arteria pulmonar derecha, circulación colateral (Figura 3A) y una lesión nodular en lóbulo superior derecho de 1,8 cm.



**Figura 1.** A) *Telangiectasias malares, eritrosis y sufusión conjuntival.* B) *Ingurgitación yugular y distensión de otras venas del cuello.* C) *Distensión de la vena basílica del brazo derecho.* D) *Varicosidades en pared torácica.*

de diámetro (Figura 3B). El paciente fue remitido al Servicio de Neumología, donde se le realizó broncoscopia con lavado alveolar, biopsia y punción transesofágica. Finalmente fue diagnosticado de carcinoma epidermoide, estadio T<sup>4</sup>N<sub>3</sub>M<sub>0</sub>, iniciándose tratamiento con quimioterapia y radioterapia, que consiguió eliminar la sintomatología propia de SVCS y disminuir el volumen tumoral.

## Caso 2

Mujer de 60 años, sin hábitos tóxicos, intervenida cinco años atrás por melanoma nodular, nivel IV de Clark y Breslow de 5 mm, localizado en el antebrazo derecho. Desde entonces realizaba revisiones periódicas en el Servicio de Dermatología que incluían estudios analíticos, radiografía de tórax y TC de control. En una de dichas revisiones se presentó con edema en cara y miembro superior derecho, de más de dos meses de evolución, acompañado de disnea de moderados esfuerzos, anorexia y pérdida de peso.

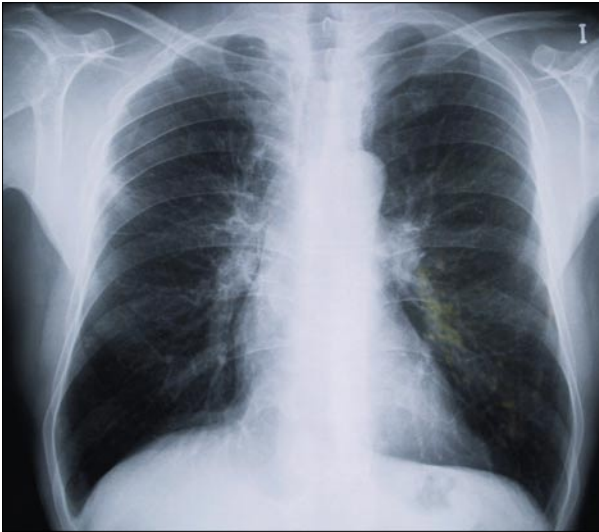
En la exploración física se observó edema cérvicofacial, ingurgitación yugular y circulación colateral en el tórax.

En la bioquímica se obtuvo una LDH de 541 y FA de 369, siendo el resto de los parámetros normales. La radiografía de tórax mostró ensanchamiento mediastínico. La TC evidenció

una gran masa en el mediastino anterior que obstruía la vena cava superior, con presencia de circulación colateral y derrame pericárdico. Se realizó broncoscopia con biopsia transbronquial y mediastinoscopia, que no permitieron obtener un diagnóstico etiológico. Finalmente, mediante toracotomía exploradora se tomaron muestras de tejido tumoral del pericardio y el estudio histopatológico demostró que se trataba de metástasis de melanoma fusocelular amelanótico. Se sometió a la paciente a ciclos de radioterapia y quimioterapia, no consiguiendo disminuir la disnea. No fue posible colocar un stent por dificultades técnicas y la paciente falleció poco después.

## Comentario

A pesar de que a principios del siglo pasado las causas más comunes de SVCS eran benignas (tuberculosis, aneurismas aórticos sífilíticos y fibrosis mediastínica), en la actualidad la etiología maligna sobrepasa con creces a la benigna como principal responsable de esta entidad. Hasta el 97% de los casos de SVCS se deben a neoplasias malignas[2], siendo el pulmón el origen más frecuente (82%), y entre sus variantes, el carcinoma de células pequeñas (65-80%)[6]. El 4% de los carcinomas broncogénicos desarrollarán un SVCS[2, 6].



**Figura 2.** Adenopatías paratraqueales derechas.

El riesgo es hasta cuatro veces mayor si el tumor se localiza en el pulmón derecho[3, 6].

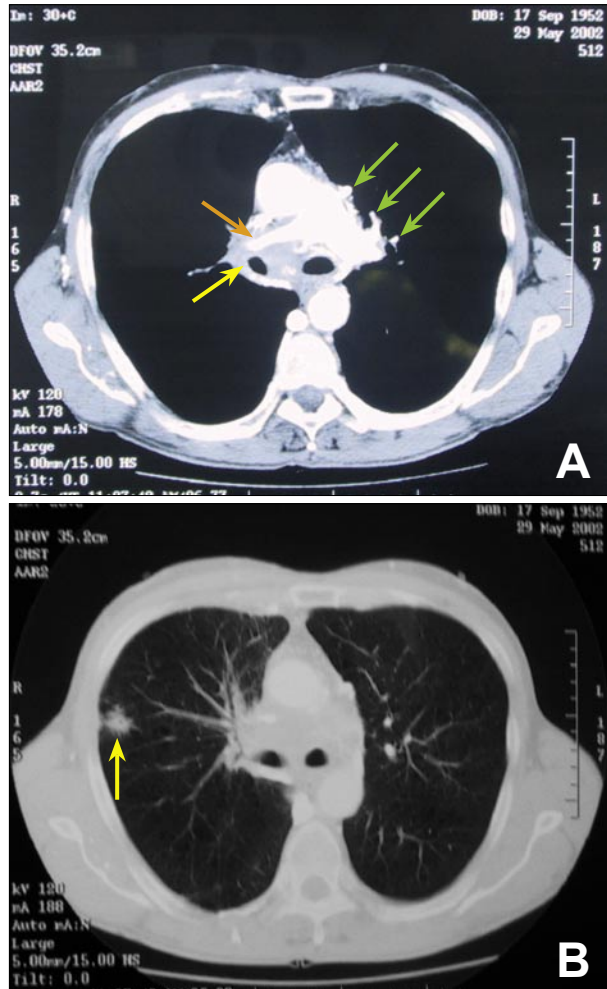
Otras neoplasias frecuentemente asociadas son los linfomas (Hodgkin y no-Hodgkin) y, en menor proporción, el timoma, el carcinoma de células germinales y las metástasis de mama[6, 9].

Entre las causas benignas, las más frecuentes son la fibrosis mediastínica, la pericarditis constrictiva, el bocio retroesternal y la trombosis venosa de etiología iatrogénica, debidas fundamentalmente a dispositivos intravenosos[3, 9].

Los síntomas y signos clínicos del SVCS varían dependiendo del grado de obstrucción de la vena cava superior, de la rapidez con que ésta se produce y de la presencia o ausencia de circulación colateral[6]. El 75% de los pacientes presentan manifestaciones de SVCS sólo una semana antes de decidir consultar al médico[2] y un número importante tardarán entre dos y cuatro semanas en ser diagnosticados[6].

Las manifestaciones clínicas más frecuentes son el edema cervicofacial y en esclavina, la distensión venosa yugular, la plétora facial, la disnea, las varicosidades torácicas y la cianosis[9, 10, 11]. La mayoría de los síntomas y signos empeoran con el decúbito o al inclinarse. Por ello, se intensifican por la mañana y mejoran a medida que avanza el día[6].

El diagnóstico de SVCS se hace en base a los hallazgos clínicos. Algunos de los síntomas y signos del SVCS son comunes a otras entidades, como el taponamiento pericárdico y el fallo cardíaco congestivo[6]. Un examen médico dirigido nos permitirá diferenciar entre dichos procesos[6].



**Figura 3.** A) Disminución de calibre de la VCS (flecha amarilla) y arteria pulmonar (flecha naranja). Presencia de circulación colateral (flechas verdes). B) Lesión nodular localizada en pulmón derecho (flecha amarilla).

Para confirmar el diagnóstico se realizan estudios de imagen. Los más empleados son la radiografía de tórax, la TC y la RNM. La radiografía de tórax muestra ensanchamiento mediastínico en más del 60% de los casos[6]. En el 25% se evidencia derrame pleural derecho[1, 4] y una masa pulmonar en el 10%, que se localiza en el pulmón derecho hasta en el 75% de las ocasiones[1]. La TC y la RNM nos aportan, además, información sobre la etiología, localización y extensión del proceso subyacente, existencia de circulación colateral y naturaleza de la obstrucción (trombo *versus* masa tumoral).

Tradicionalmente la confirmación diagnóstica del SVCS se seguía de tratamiento, habitualmente radioterapia y esteroides[3], antes de continuar con pruebas diagnósticas. En

la actualidad, el SVCS ya no se considera una emergencia médica y es obligatorio obtener confirmación histopatológica de la neoplasia subyacente antes de iniciar el tratamiento. Una excepción a esta norma son las presentaciones con compromiso respiratorio o con disfunción del sistema nervioso central[4]. Se debe comenzar por los procedimientos menos invasivos, como la citología de esputo o la PAAF de adenopatías y la broncoscopia con lavado alveolar y biopsia, para continuar con los procedimientos más arriesgados, como la mediastinoscopia o la toracotomía exploradora[2], que han demostrado ser seguras si se toman las precauciones adecuadas[12].

El diagnóstico diferencial debe hacerse con todas aquellas entidades que puedan cursar con edema facial y/o palpebral (Tabla 1)[11, 13].

**Tabla 1.** Diagnóstico diferencial de edema facial y/o palpebral.

Dermatosis
Eccema contacto, eccema alérgico, acné, rosácea
Enfermedades que cursan con hipervolemia o hipoproteinemia
ICC, IH, IR
Disfunción tiroidea
Mixedema, oftalmopatía de Graves
Angioedema
Adquirido, hereditario, alérgico, por AINE, IECA y/o antagonistas del calcio
Conectivopatías
LES, DM, esclerodermia, artritis reumatoide
Parasitosis
Filariasis, strongiloidosis, triquinosis
Síndrome de Merkelsson-Rosenthal
Amiloidosis
Miopatía hipertrófica braquial

El tratamiento depende de la gravedad de los síntomas, de la causa de la obstrucción, del tipo histológico del tumor[2] y de la existencia de trombos. La mayoría de las causas del SVCS son neoplasias malignas quimio o radiosensibles. El 75% de los pacientes que inician tratamiento con quimioterapia o radioterapia muestran una mejoría sintomática desde el tercer o cuarto día y el 90% experimentan la mejoría dentro de la primera semana[4]. En caso de que esta mejoría no se produzca se deberá sospechar una obstrucción por trombo e iniciar terapia anticoagulante o fibrinolítica[4]. En los últimos años se ha comenzado a colocar stents a través de la vena cava estenosada. Sin embargo, no han demostrado que aumenten la supervivencia en comparación con la radioterapia[14, 15]. En la actualidad, son de elección cuando persisten los síntomas tras la terapia convencional[1].

Podemos concluir que en el diagnóstico diferencial del edema cérvicofacial debemos incluir al SVCS. La mejoría que refiere el paciente con la bipedestación a medida que avanza el día, junto a otros datos, como las varicosidades torácicas o la distensión de venas del cuello o brazo, nos debe inducir a sospechar un SVCS. Las pruebas de imagen se convierten en imprescindibles, ya que confirman el diagnóstico y nos aportan datos sobre la etiología del proceso.

## Bibliografía

1. Jackson Allison E, Arshad JA, Mccaskill RL, Brown CK. A breathless, bloated young man. Superior Vena Cava Syndrome. NCMJ 2001; 62: 220-3.
2. Wudel LJ, Nesbitt JC. Superior vena cava syndrome. Curr Treat Opt Oncol 2001; 2: 77-9.
3. Ostler PJ, Clarke DP, Watkinson AF, Gaze MN. Superior vena cava obstruction: A modern management strategy. Clin Oncol 1997; 9: 83-9.
4. Markman M. Diagnosis and management of superior vena cava syndrome. Clev Clin Jour Med 1999; 66: 59-61.
5. Stewart IE. Superior vena cava syndrome: An oncologic complication. Sem Oncol Nurs 1996; 12: 312-7.
6. I. Haapoja S, Blendowski C. Superior vena cava syndrome. Sem Oncol Nurs 1999; 15: 183-9.
7. Bauset R. Pacemaker-induced superior vena cava syndrome: A case report and review of management strategy. Can J Cardiol 2002; 18: 1229-31.
8. Porte H, Metois D, Finzi L. Superior vena cava syndrome of malignant origin. Which surgical procedure for which diagnosis? Eur Jour Car-Thor Sur 2000; 17: 384-8.
9. Laguna P, Gazapo T, Murillas J, Martín H, et al. Síndrome de vena cava superior: análisis de 81 casos. An Med Interna 1998; 15: 470-5.
10. Christodoulou CS, Díaz JD. Recurrent facial angioedema with elevated antinuclear antibodies. Ann Allergy 1997; 79: 397-01.
11. Gutiérrez C, Vidal E. Edema cérvicofacial, ingurgitación yugular y circulación colateral en el tórax. Piel 2003; 4: 71-3.
12. Schraufnagel DE, Hill R, Leech JA. Superior vena cava obstruction. Am J Med 1981; 70: 1169.
13. Van Dellen RG, Maddox DE, Dutta EJ. Masqueraders of angioedema and urticaria. Ann Allergy 2002; 88: 10-5.
14. Tanigawa N, Sawada S, Mishima K. Clinical outcome of stenting in superior vena cava syndrome associated with malignant tumors. Act Radiol 1998; 39: 669-74.
15. Sha R, Sabanathan S, Lowe RA, Mearns AJ. Stenting in malignant obstruction of superior vena cava. J Thorac Cardiovasc Surg 1996; 112: 335-40.