

Hidroxiácidos. Ayer, hoy y mañana: agentes terapéuticos en Dermatología

Elizabeth Briden

Instituto de Dermatología y Cosmética avanzada
Facultad de Medicina de la Universidad de Minnesota. Minneapolis, MN, USA

Los Hidroxiácidos se utilizan en dermatología desde hace varios años en diferentes indicaciones terapéuticas, aunque su uso más extendido es en el Fotoenvejecimiento Cutáneo.

Según su estructura química, y por tanto, propiedades específicas, se reconocen las distintas generaciones de hidroxiácidos. La primera Generación está representada por los Alfa-hidroxiácidos (AHAs) y es el Ácido Glicólico su principal exponente, mientras que en la Segunda Generación, los Polihidroxiácidos (PHAs), la Gluconolactona juega un destacado papel, específicamente, en el tratamiento de pieles sensibles.

Recientemente se ha desarrollado una Nueva Generación de Hidroxiácidos, que reúne las propiedades más destacadas de los compuestos previamente citados, para el tratamiento del rejuvenecimiento de la piel. La misma está representada por un complejo PHA, también llamado Polihidroxiácido Biónico, conocido como Ácido Lactobiónico.

El Ácido Lactobiónico surge de la oxidación de la lactosa y reconoce en su estructura química una molécula de galactosa, azúcar presente en componentes de la matriz extracelular dérmica y que participa en los procesos de curación de heridas, facilitando la migración celular y la síntesis de glicosaminoglicanos y fibras colágenas. La Galactosa se encuentra unida a una molécula de ácido Glucónico, la forma ácida de la gluconolactona, con las ya conocidas propiedades hidratantes y antioxidantes de los PHAs y los beneficios de los AHA's (Figura 1).

El Ácido Lactobiónico es una sustancia ya utilizada en los fluidos para la conservación de órganos humanos destinados para trasplante y para la administración endovenosa de eritromicina, dada su potente actividad antioxidante. Pero el descubrimiento de su efecto beneficioso en el tratamiento del fotoenvejecimiento cutáneo data de hace solo unos pocos años.

Las 10 principales razones para recomendar el uso de ácido Lactobiónico en la terapia del Fotoenvejecimiento Cutáneo.

1. Gran demanda para la prevención y tratamiento del envejecimiento de la piel

Actualmente, nuestra sociedad presenta una gran proporción de población envejecida y es por ello que el cuidado

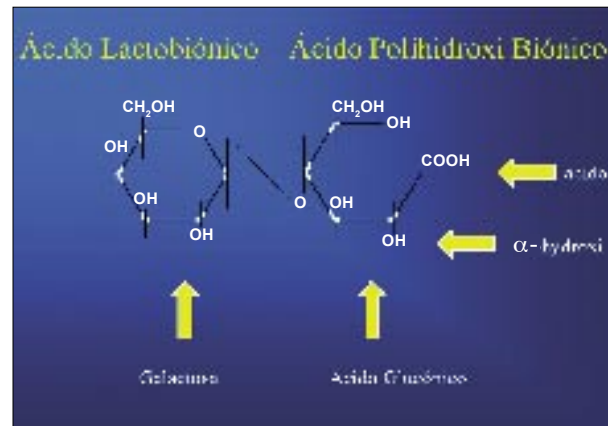


Figura 1. Estructura Química del Ácido Lactobiónico.

de la piel ha adquirido una atención especial en los últimos años. Se estima que en el año 2002, el cuidado de la piel justificó un gasto aproximado de 26 billones de dólares y se registró un movimiento de 45 billones de dólares en ventas de cosméticos, por lo que se deduce la importante demanda de la población respecto de la prevención y tratamiento del envejecimiento cutáneo y al mismo tiempo la necesidad de desarrollar nuevas moléculas que otorguen mayores beneficios terapéuticos.

2. Los Hidroxiácidos son actualmente los agentes antienvjecimiento más populares

Ya desde los tiempos de Cleopatra se utilizaban los Hidroxiácidos para el cuidado de la piel, mediante los baños con leche amarga. Posteriormente, las mujeres francesas se aplicaban vino añejo para tratar las manchas de la piel y en el año 1970 el ácido láctico fue aprobado como un agente hidratante.

El uso diario de los Hidroxiácidos otorga múltiples beneficios para la piel mediante sus efectos exfoliante, hidratante, comedolítico y en la preservación de la función barrera cutánea. Según el efecto buscado se selecciona el Hidroxiácido más apropiado para tratar diferentes condiciones dermatológicas: sequedad cutánea, acné, dermatitis seborreica, melasma, rosácea, entre otras.

Los AHAs y PHAs son los compuestos más utilizados en la terapia del Fotoenvejecimiento Cutáneo, no solo por la eficacia y buena tolerancia que han demostrado, si no también por presentar una alta compatibilidad con los actuales procedimientos estéticos, quirúrgicos y no ablativos (láser resurfacing, microdermoabrasión, radiofrecuencia, sustancias de relleno). Su uso antes y después de realizar tales técnicas permite obtener mayores beneficios dado que además estimulan el recambio celular y promueven la cicatrización de heridas, permitiendo el correcto reestablecimiento de la piel.

3. El Ácido Lactobiónico presenta todas las cualidades terapéuticas de los AHAs y PHAs

Como se ha mencionado anteriormente, el ácido Lactobiónico es una nueva molécula que por tener la misma estructura química básica de los AHAs / PHAs, comparte los efectos beneficiosos de éstos y además presenta una mayor potencia hidratante y antioxidante.

Entre las acciones de los AHAs cabe destacar la disminución de la cohesión corneocitaria, en los niveles más profundos del estrato córneo, con normalización del proceso de queratinización y el aumento de la epidermis viable, observándose una exfoliación transitoria que se traduce en una reducida y flexible capa córnea. A nivel dérmico la inducción de la síntesis de glicosaminoglicanos y fibras colágenas, contribuye a mejorar los signos que caracterizan al fotoenvejecimiento. Entre las acciones propias de los PHAs resaltamos su alto poder hidratante, por la presencia de múltiples grupos hidroxilo, su capacidad antioxidante, la preservación de la función barrera cutánea y la compatibilidad con pieles sensibles dada su más lenta pero constante penetración en la piel (Tablas 1 y 2).

Tabla 1. Características de los AHA's y PHA's.

AHAs vs. PHAs	
AHAs	PHAs
<ul style="list-style-type: none"> • Ac. Glicólico: molécula más pequeña • Único grupo hidroxilo • Rápida penetración • Numerosos beneficios debidos a sus efectos sobre la queratinización y renovación celular • Mayor sensibilidad al sol (puede prevenirse con SPF tan bajo como 2) 	<ul style="list-style-type: none"> • Gluconolactona: mayor molécula • Múltiples grupos hidroxilo (atrae agua, hidratación) • Penetración suave (ausencia de reacciones sensoriales negativas) • Beneficios de los AHAs (grupo OH en posición α) • Preservación de la función barrera • Antioxidante • No aumenta la sensibilidad al sol

Tabla 2. Actividad Biológica de AHAs, PHAs y Ácidos Biónicos.

<ul style="list-style-type: none"> • Normalizan la queratinización • Estimulan la renovación epidérmica • Hidratan • Estimulan la síntesis de colágeno y GAGs • Mejoran la calidad de fibras elásticas • Incrementan el grosor de la piel

El Ácido Lactobiónico ha demostrado, a través de los estudios realizados, poseer una mayor potencia de los efectos enumerados, y por tanto, mayores beneficios para el tratamiento de las pieles fotoenvejecidas.

4. El Ácido Lactobiónico no es irritante

Los estudios de irritación acumulativa cutánea realizados mediante la prueba del parche durante 14 días, muestran que el Ácido Lactobiónico presentó un mínimo efecto irritante, similar al provocado con solución salina. Además se ha observado una muy buena tolerancia en las distintas pieles evaluadas, debido a su alto poder hidratante y a que al penetrar en la piel, el grupo ácido permanece oculto por el anillo lactona.

El Ácido Lactobiónico ha demostrado ser inocuo y no irritante en las distintas evaluaciones que definen su perfil de seguridad.

5. Mayor acción hidratante

La molécula de Ácido Lactobiónico presenta múltiples grupos hidroxilo que permiten una mayor absorción y retención de agua; forma enlaces con el agua atmosférica y da origen a una matriz gelatinosa en la piel. De este modo, este compuesto altamente higroscópico aumenta la hidratación y fortalece la función barrera cutánea.

Las investigaciones sobre la capacidad de fijar agua respecto de otros compuestos con propiedades humectantes reconocidas (glicerol, sorbitol, propilenglicol) indican que el Ácido Lactobiónico posee la mayor capacidad de retención y absorción de agua.

6. Mejora la función barrera cutánea

El Ácido Lactobiónico fortalece la función barrera de la piel debido a su acción estimulante sobre la regeneración epidérmica y a sus propiedades hidratantes, tanto por incrementar la absorción como por evitar la pérdida transepidérmica de agua. Se ha observado que este complejo PHA disminuye la irritación inducida tras la aplicación de un conocido irritante, como el lauril sulfato de sodio.

7. Potente actividad antioxidante

Es bien conocido que el ácido lactobiónico posee actividad antioxidante en los tejidos, al inhibir la producción de radicales libres por la propiedad quelante de hierro que presenta. Es por ello que su utilización como conservante alimenticio o en la preservación de órganos para trasplante esté tan difundida. Por otra parte, exhibe la capacidad de prevenir la oxidación de sustancias como la antralina, hidroquinona o piel de plátano.

En la terapia del fotoenvejecimiento cutáneo, donde las radiaciones ultravioleta inducen la producción de radicales libres, resulta de interés su inhibición por parte del Ácido Lactobiónico, pero aún tan importante es que inhibe la formación de metaloproteinasas (MMP) y por lo tanto evita la degradación de la matriz extracelular y de los componentes dérmicos, manteniendo la integridad de la estructura dérmica.

Esta actividad se refleja en la mejoría que ocasiona el tratamiento con ácido Lactobiónico sobre las arrugas y laxitud cutánea.

8. No es fotosensibilizante

El Ácido Lactobiónico no aumenta el riesgo de quemadura tras la exposición solar, dado que principalmente por su actividad antioxidante, no incrementaría la formación de células quemadas en la piel.

9. Promueve la cicatrización de heridas

La cicatrización de heridas es un complejo proceso de pasos bioquímicos y celulares, durante el cual la migración celular eficaz, el crecimiento del tejido de granulación y la síntesis/agregación del colágeno son esenciales. En modelos experimentales de cicatrización, estos procesos son influenciados positivamente por la galactosa.

La presencia de galactosa en la molécula de Ácido Lactobiónico, podría explicar la rápida y mejor cicatrización cutánea inducida por su uso respecto del control (solución salina o vehículo) en los modelos estudiados.

10. Previene y revierte el fotoenvejecimiento

Los efectos preventivos del Ácido Lactobiónico sobre esta condición, se fundamentan en su importante actividad antioxidante, por evitar la formación de radicales libres inducidos por la radiación ultravioleta y por inhibir la actividad de las metaloproteinasas, cuya actividad se encuentra muy incrementada en el fotoenvejecimiento. Por otra parte refuerzan esta acción preventiva, la mejoría que induce sobre la función barrera de la piel y la propiedad de no ser fotosensibilizante.

El conjunto de actividades que posee este PHA biónico contribuye a revertir los signos del fotoenvejecimiento cutáneo, ya que favorece la regeneración y diferenciación epidérmica, y a nivel dérmico produce incremento tanto de las fibras colágenas como de los glicosaminoglicanos y mejora la calidad de fibras elásticas.

Diversos estudios han demostrado la eficacia de los AHAs y PHAs en el tratamiento del fotoenvejecimiento cutáneo y ha sido ampliamente documentado el efecto del ácido Glicólico en la mejoría de los signos histológicos del

fotodaño. El Ácido Lactobiónico presenta el potencial terapéutico de estos hidroxiácidos y además ciertas ventajas sobre los mismos.

El Ácido Lactobiónico ofrece las siguientes características:

- Mayor poder hidratante
- Mayor potencia antioxidante
- Mejora la función barrera de la piel
- No es fotosensibilizante
- Mejora la cicatrización de heridas
- Compatible con los distintos tipos de piel
- No es comedogénico
- No es irritante
- Posee los beneficios de los AHAs
- Previene y trata el fotodaño

Conclusiones

El Ácido Lactobiónico representa una Nueva Generación de Hidroxiácidos que cuenta con los efectos beneficiosos de los AHAs y PHAs, pero con un mayor efecto antioxidante y mayor acción hidratante, ya que al compararlo con otros humectantes conocidos, el ácido lactobiónico presenta una mayor capacidad para retener, absorber y fijar fuertemente el agua, dando lugar a una matriz natural. La propiedad de formar una película humectante aporta atributos cosméticos y estéticos únicos a las formulaciones que lo contienen.

Su perfil de seguridad, ya que no es irritante, comedogénico ni fotosensibilizante, junto a la preservación de la función barrera de la piel; permiten su utilización en todo tipo de piel.

Las propiedades del Ácido Lactobiónico señalan su utilidad como un novedoso compuesto para el cuidado de la piel fotoenvejecida.

Resultados preliminares de la eficacia del tratamiento intensivo con la secreción de *Cryptophalus Aspersa* (SCA) en la terapéutica del fotoenvejecimiento cutáneo

María José Tribó-Boixareu^a, Concepción Parrado-Romero^b, Badr Rais^c, Francisca Rius-Díaz^d, Salvador González-Rodríguez^e, María Alejandra Vitale-Villarejo^f

^aDep. Dermatología. Hospital del Mar. Barcelona. ^bDep. Histología y Anatomía Patológica. Facultad Medicina. Universidad de Málaga ^cBioquímica y Biología Celular, Bio European Skin Testing. ^dDep. Medicina Preventiva y Salud Pública. Universidad de Málaga ^eDep. Dermatology. Harvard Medical School. ^fDep. Científico. Industrial Farmacéutica Cantabria. España

El *Cryptomphalus Aspersa* es un caracol de la familia Helicidae que produce una secreción rica en proteínas de alto y bajo peso molecular, ácido hialurónico y antioxidantes. Su secreción se extrae mediante un cuidadoso proceso que permite obtener un fluido puro libre de contaminantes, biológicamente activa y que permite preservar la vida del animal.

La SCA presenta una importante actividad antioxidante demostrada por el secuestro e inhibición de la producción del catión estable ABTS y la actividad superóxido dismutasa (SOD) y glutatión-S-transferasa (GSH-T).

Sobre los fibroblastos humanos, la SCA induce la proliferación basal tanto de fibroblastos normales como los que se encuentran en estado de senescencia. Este efecto inductor es dosis dependiente además se ha observado mediante microscopía electrónica la reestructuración del citoesqueleto de los fibroblastos con características de senescencia.

En la matriz extracelular, la SCA induce el depósito de fibronectina en la matriz extracelular y favorece su ensamblaje. Además, la SCA presenta una actividad colagenasa muy beneficiosa para la reparación de la matriz extracelular ya que en los procesos de reparación, es tan importante inducir la síntesis de los elementos constitutivos como la degradación del material dañado. De este modo, la SCA permite el recambio de componentes de la matriz extracelular dérmica y del colágeno desnaturalizado.

Mecanismo de Acción de la SCA en el Fotoenvejecimiento Cutáneo

El fotoenvejecimiento cutáneo se caracteriza a nivel histopatológico por una desorganización de las distintas estructuras que forman la piel por efecto de la radiación UVA y UVB. La epidermis presenta un grosor variable, con pérdida de la polaridad celular basal y alteración y distribución irregular de los melanocitos. La dermis está adelgazada y muestra los signos de elastosis solar (acumulación de fibras elásticas

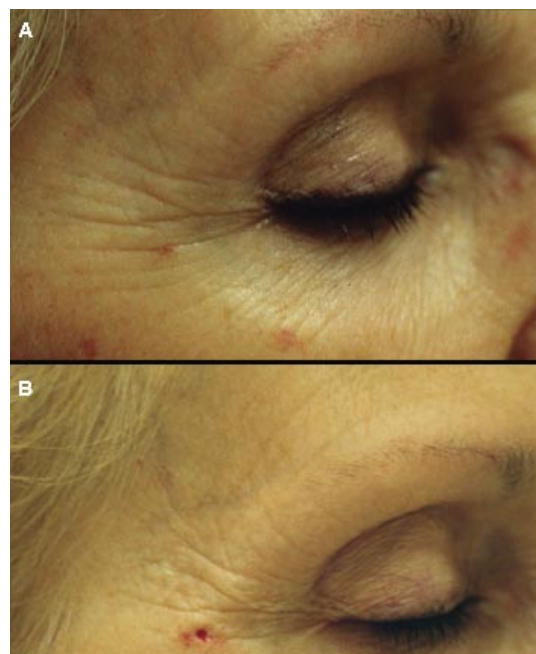


Figura 1.A. Paciente a los 30 días de iniciar el tratamiento. **B.** Al final del tratamiento.

fragmentadas y degradadas), degeneración basofílica del colágeno y la presencia de fibroblastos con características senescentes. Los glucosaminoglicanos (ácido hialurónico-dermatán sulfato) pierden su función y se altera la microcirculación de la dermis.

Teniendo presente lo expuesto anteriormente, no es de extrañar que la SCA presente tantos efectos beneficiosos para el tratamiento del FE. Gracias a la actividad tipo β -FGF, la SCA induce la proliferación y activación de los fibroblastos, aumentando así la producción de fibras colágenas y elásticas, de ácido hialurónico y favoreciendo el sostén dérmico gracias a facilitar el ensamblaje de fibronectina en la dermis.

Además, su actividad colagenasa permite el recambio del colágeno desnaturalizado y la producción de inhibidores de metaloproteinasas (TIMP) lo cual facilita la regulación entre la síntesis y degradación de los componentes dérmicos

Mediante su actividad antioxidante, SOD y GSH-T, la SCA secuestra e inhibe la generación de radicales libres reduciendo consecuentemente el daño tisular dérmico inducido por la radiación ultravioleta.

Tratamiento intensivo con SCA en el Fotoenvejecimiento Cutáneo

Ante el gran potencial terapéutico de la SCA para el tratamiento del Fotoenvejecimiento cutáneo, se diseñó un estudio abierto monocéntrico y comparativo para confirmar la eficacia clínica e histológica del tratamiento intensivo con SCA en el fotoenvejecimiento cutáneo. Quince mujeres con FE recibieron tratamiento intensivo durante 3 meses con Endocare® Contorno de ojos y labios y Endocare® Ampollas. Se realizó una evaluación clínica, tanto subjetiva como objetiva, e histopatológica. La evaluación clínica subjetiva en los tiempos T0, T30 y T90 se realizó mediante la evaluación clínico-fotográfica de los signos de FE (escalas de Glogau y Larnier), presencia de signos de FE y la opinión global del paciente y del investigador. La evaluación clínica objetiva se realizó mediante Perfilometría Confocal que permite el estudio de la macro y micro-rugosidad de la piel y la cuantificación de la profundidad de las arrugas en tiempos T0 y T90. Los resultados fueron confrontados mediante el método VídeoScan. Así mismo, se evaluó la tolerancia y aceptabilidad cosmética mediante un cuestionario validado en T90.

Demográficamente, la muestra estaba constituida por mujeres de fototipo II y III con una edad media de 52 años (intervalo de edades de 39 a 61 años). La evaluación de la severidad del fotodaño cutáneo mediante las escalas de Glogau y Larnier (T0, T30, T90) mostraron datos satisfactorios en ambas escalas señalando una mejoría clínica significativa de la severidad del fotodaño cutáneo; de tipo 3 a tipo 2 en la escala de Glogau ($p < 0.0001$) y de moderado-severo a leve-moderado en la escala de Larnier ($p < 0.001$). Ya en el primer mes de tratamiento intensivo, los pacientes presentaron una mejoría subjetiva de la severidad del Fotoenvejecimiento Cutáneo de moderado-severo a moderado en la escala de Larnier ($p < 0.004$).

Evaluando subjetivamente la presencia de signos de Fotoenvejecimiento Cutáneo de manera aislada en T0, T30 y T90, el porcentaje de pacientes que presentaban arrugas gruesas al inicio del tratamiento, se redujo en un 45,43% ($p = 0,025$) y el total de pacientes con arrugas finas mostró una reducción del 26,7% ($p = 0,05$) a los 90 días de realizar el tratamiento intensivo con Endocare®. En cuanto

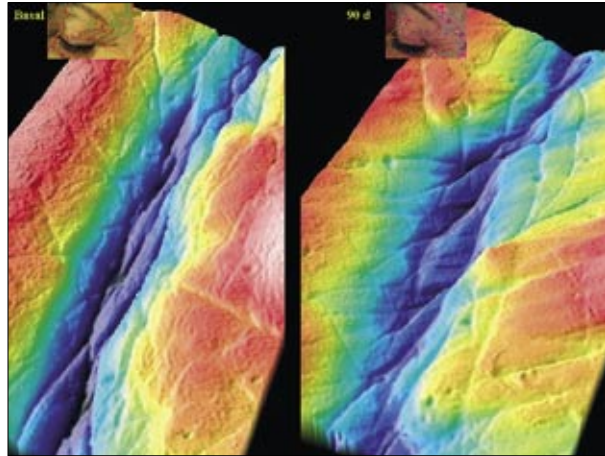


Figura 2. Análisis objetivo de la Macro-arruga mediante el Perfilómetro Confocal.

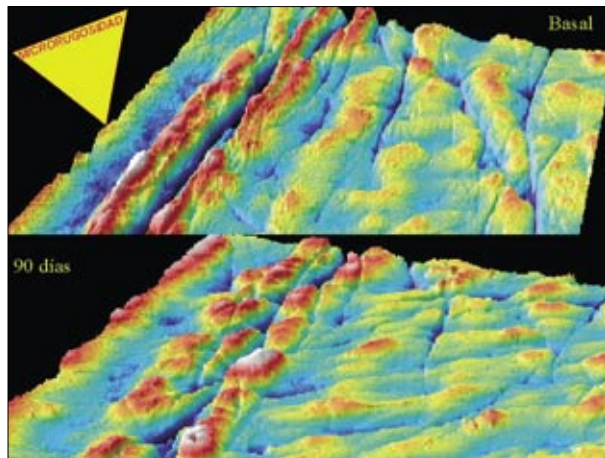


Figura 3. Análisis objetivo de la Macro-arruga mediante el Perfilómetro Confocal.

al porcentaje de pacientes con piel cetrina se observó una reducción del 60% en T0 al 27% en T30 y hasta del 13.30% en T90 ($p < 0.01$). El porcentaje de pacientes con piel áspera se redujo del 46.70% en T0, al 7% en T30 y al 0% en T90 ($p < 0.01$). El porcentaje inicial de pacientes con elasticidad cutánea disminuida mostró una importante reducción del 77,83% tras el primer mes y del 100% al finalizar el tratamiento (T0:60% -T30:13,30 -T90:0% ($p = 0,003$)). Menos importante fue la disminución de pacientes con pigmentación irregular moteada que pasaron de representar el 100% de los pacientes en T0 al 60.00% en T90 ($p < 0.01$).

La opinión global del paciente y del investigador también se tuvo en cuenta. Se evaluó el alisamiento, firmeza, flexibili-

dad, hidratación y tersura de la piel en T0, T30 y T90 con un score del 1 al 15, representando 1-5 ligera mejoría, del 6-10 moderada mejoría y del 11-15 marcada mejoría. La opinión global del paciente obtuvo un score de 11 en T30 y de 13 en T90 ($p < 0.045$) por lo que los pacientes señalaron una marcada mejoría tras el tratamiento Intensivo con EndocareR. La opinión global del investigador obtuvo un score de 11 en T30 y de 14 en T90 ($p < 0.002$) por lo que, al igual que los pacientes, la opinión del investigador señaló una marcada mejoría tras el tratamiento intensivo con EndocareR. Dicha correlación entre ambas evaluaciones fue estadísticamente significativa (R de Spearman: $> 0.85/p < 0.0001$).

La evaluación clínica objetiva del estudio se realizó mediante el análisis de réplicas de siliconas mediante el Perfilómetro Confocal (Nikon L150/PLμ Software, Ver. 1.83) previa selección de zonas con microscopio estereoscópico para determinar la macro-rugosidad y micro-rugosidad y así analizar el efecto antiarrugas y reafirmante de la SCA. De cada muestra se analizaron dos zonas independientes a T0 y T90 y se obtuvo un análisis topográfico y gráficos tridimensionales de las mismas. Además, se realizó el análisis comparativo de las réplicas de silicona mediante el método VideoScan.

El potencial antiarrugas, determinado por la disminución de la Macro-rugosidad objetivó una significativa disminución de la profundidad de las arrugas gruesas del 13% ($p = 0,021$) utilizando el Perfilómetro Confocal. Utilizando el método VideoScan se observó una significativa disminución del número total de arrugas en un 16% ($p < 0.05$) y una significativa disminución de la superficie total arrugada del 29% ($p < 0.05$) (Figura 1). En cuanto al potencial reafirmante determinado por la disminución de la Micro-rugosidad, el Perfilómetro Confocal objetivó una significativa disminución de la Micro-rugosidad cutánea en un 18% ($p < 0.008$).

La evaluación de la tolerancia y aceptabilidad cosmética de Endocare® contorno de ojos y labios y Endocare® Am-

pollas fue también satisfactoria. La tolerancia cutánea en T30 y T90 fue muy buena o buena en más del 90% de los pacientes. No existieron efectos adversos excepto en una paciente que presentó foliculitis. La aceptabilidad cosmética del producto evaluada en T90 con una eficacia satisfactoria en el 80% de los pacientes.

La evaluación histopatológica e inmunohistoquímica de las biopsias obtenidas con punch de 2 mm del área periorcular en T0 y T90, con la utilización de diversas tinciones y distintos anticuerpos monoclonales (Ki 67 -proliferación celular epidérmica-, MMP-1 -expresión de metaloproteinasas-, CD-31 -vascularización dérmica-), si bien muestra una tendencia a la mejoría de los signos histológicos del fotoenvejecimiento cutáneo, aún se encuentra en fase de estudio analítico y estadístico.

Conclusiones

La evaluación clínica subjetiva de los signos de Fotoenvejecimiento Cutáneo permite concluir que el Tratamiento Intensivo con Endocare® ofrece una mejoría estadísticamente significativa, tras tres meses de tratamiento. La mejoría observada en el aspecto, tersura y firmeza de la piel fue ya significativa desde el primer mes de tratamiento.

La evaluación clínica objetiva de los signos de Fotoenvejecimiento Cutáneo permite concluir que el Tratamiento Intensivo con Endocare® ofrece una mejoría estadísticamente significativa, tras tres meses de tratamiento. La significativa disminución de la profundidad de las arrugas, como del número y superficie total arrugada y la mejoría del microrelieve cutáneo se correlacionan con las observaciones clínicas.

Tanto la tolerancia como la aceptabilidad cosmética ha sido muy buena en más del 90% de los pacientes.

La finalización de los estudios histopatológicos e inmunohistológicos permitirían confirmar los significativos hallazgos clínicos observados tras el tratamiento intensivo con Endocare® Contorno de ojos y labios y Endocare® Ampollas.