

# Vasoespasmismo por cocaína y ergotamina en un paciente HIV positivo

## *Cocaine and Ergotamine Vasospasm in an HIV Patient*

Paula Bourren<sup>a</sup>, Eduardo Adolfo Rodríguez<sup>a</sup>, Laura Manuela Mijelshon<sup>a</sup>, Mirta Kujaruk<sup>b</sup>

<sup>a</sup>Servicio de Dermatología. <sup>b</sup>Servicio de Anatomía Patológica. Hospital Juan A. Fernández. Buenos Aires. Argentina.

### Correspondencia:

Paula Bourren  
Ayacucho 1518 7° B  
CP 1112 Capital Federal. Argentina  
Tel.: (+54) 11 4804 9497  
e-mail: pba@elsitio.net

### Resumen

La cocaína es un alcaloide muy difundido para el consumo como estimulante. Tiene una potente acción vasoconstrictora y anestésica, la cual sumada al efecto de otras drogas como la ergotamina, puede producir vasoespasmismo generalmente de miembros inferiores, así como la aparición de otras afecciones cutáneas que frecuentemente se observan en los pacientes adictos a drogas.

Presentamos un caso grave de intoxicación con cocaína y ergotamina seguido de necrosis de los miembros inferiores y de un miembro superior, que debieron ser amputados.

(Bourren P, Rodríguez ED, Mijelshon LM, Kujaruk M. Vasoespasmismo por cocaína y ergotamina en un paciente HIV positivo. Med Cutan Iber Lat Am 2005;33:31-33)

**Palabras clave:** vasoespasmismo, VIH, cocaína, ergotamina.

### Summary

*Cocaine is a widespread alkaloid, that consumers usually prefer as a stimulant. Vasomotor and anesthetic effects, are strong. When other vasoconstrictor drugs, such as ergotamine, simultaneously added, extreme vasospasm, mostly of limbs, and cutaneous injuries, can develop.*

*We communicate a serious case of cocaine and ergotamine intoxication, followed by necrosis of both legs and one arm. Therefore, the three extremities must have been to be amputated.*

**Key words:** vasospasm, HIV, cocaine, ergotamine

El abuso de drogas como la cocaína y la ergotamina se vinculan estrechamente con desórdenes cardiovasculares.

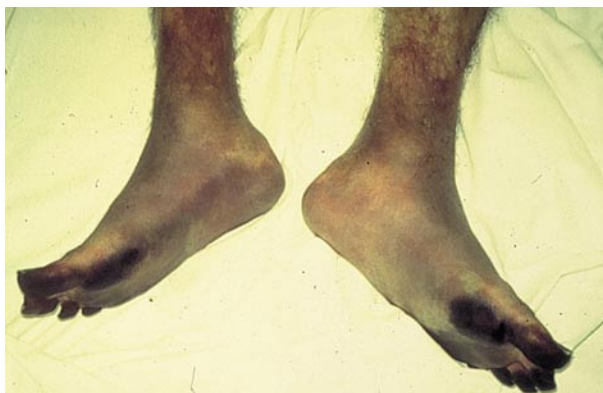La cocaína es una droga que bloquea la captación de catecolaminas en las terminales nerviosas adrenérgicas, produciendo una estimulación indirecta simpaticomimética con vasoconstricción.

La ergotamina produce vasoconstricción prolongada con la consiguiente isquemia y necrosis de los tejidos, favoreciendo además la formación de trombos suboclusivos en venas profundas[1].

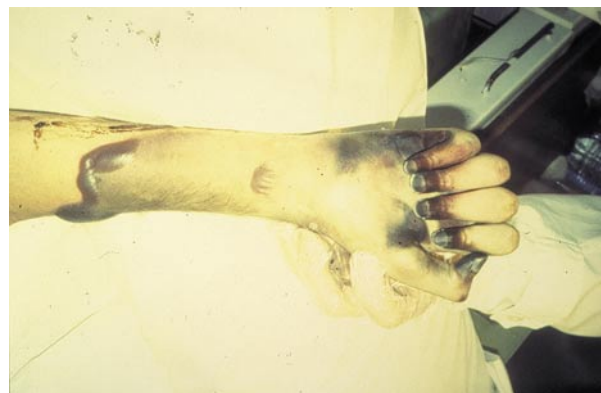### Caso clínico

Paciente de sexo masculino, de 34 años de edad, drogadicto endovenoso, con serología positiva para virus de la inmunodeficiencia humana (HIV), que consultó por dolor, cianosis e

impotencia funcional de los cuatro miembros. Refería haber comenzado cuatro meses antes con edema maleolar bilateral y dolor en región distal de los cuatro miembros, a lo que se le agregó cianosis intensa, pérdida de fuerza y trastornos de la sensibilidad (hiperestesias), con alteraciones tróficas distales que llegaban a imposibilitar la marcha. Se decidió su internación, efectuándose ecodoppler venoso que informaba: pulsos poplíteos bilaterales positivos, ausencia de pulso tibial posterior en ambas piernas y ausencia de toda señal a nivel del pie. En la arteriografía realizada presentaba marcada vasoconstricción periférica con disminución del calibre de las arterias desde las femorales, sin circulación en ambos pies. Se interpretó el cuadro como un vasoespasmismo secundario a la ingesta de cocaína y ergotamina, en grandes dosis y en pocos días, según refería el paciente. Comenzó tratamiento



**Figura 1.** Isquemia y necrosis en ambos pies por vaso espasmo.



**Figura 2.** Necrosis y formación de flictenas en miembro superior izquierdo.

médico con vasodilatadores y trombolíticos, mejorando la perfusión en muslos y piernas, pero persistiendo el vasoespasmo en pies, con aumento de la intensidad cianótica, y con formación de flictenas (Figuras 1 y 2). Debido a la evolución local y a un síndrome febril prolongado se decidió efectuar la amputación a nivel infrapatelar de ambos miembros inferiores y del miembro superior izquierdo. El miembro superior derecho indemne se debió a que previamente había sido afectado por una herida de bala en el plexo homolateral, lo cual impidió la necrosis posterior del mismo por vasoespasmo. El aspecto macroscópico de los miembros inferiores en la anatomía patológica presentaba momificación digital y coloración azul-violácea que se extendía hacia cara dorsal y plantar, con esfacelo de la piel en la zona retromaleolar externa de ambos miembros. La piel de las piernas y la masa muscular no presentaban alteraciones tróficas objetivables.

Se realizó la disección del árbol vascular, las arterias presentaban la pared blanquecina, elástica, con espesor conservado y luz permeable (Figura 3). Las venas superficiales y profundas, de paredes finas y blandas tenían su luz ocupada por material hemático coagulado (Figura 4).

Histológicamente ambos miembros tenían alteraciones similares, las arterias musculares de mediano calibre no presentaban alteraciones histológicas. Las venas profundas mostraban en su luz trombos suboclusivos en distintos estadios evolutivos, acompañados de un proceso inflamatorio agudo que comprometía la pared venosa y los tejidos periventriciales. Las venas superficiales presentaban un cuadro similar en ausencia de trombosis.

El estudio microscópico de la piel mostró alteraciones vinculables al proceso isquémico, sin evidencia de vasculitis.

## Comentario

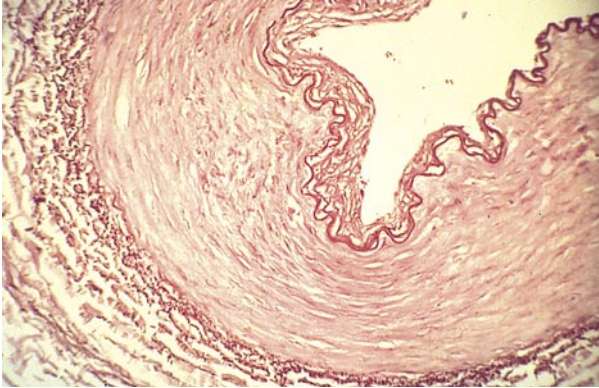
La cocaína comercializada en la vía pública suele resultar de una mezcla de sustancias que se utilizan como diluyentes, (ej.: quinina, lactosa, procaína o anfetaminas)[2], las cuales aumentan la toxicidad del alcaloide.

La cocaína es considerada como un potente vasoconstrictor y el primer anestésico local conocido, puede producir necrosis por isquemia con perforación del tabique nasal[3, 4], vasoespasmo acral, e infarto de miocardio por vasoconstricción prolongada o espasmo de las arterias coronarias[5], se ha propuesto una posible asociación con enfermedades del tejido conectivo[6], se han reportado también casos de isquemia o gangrena intestinal, lo que debería tenerse en cuenta como diagnóstico diferencial en pacientes adultos jóvenes ante un cuadro abdominal agudo con signos y síntomas severos[7, 8].

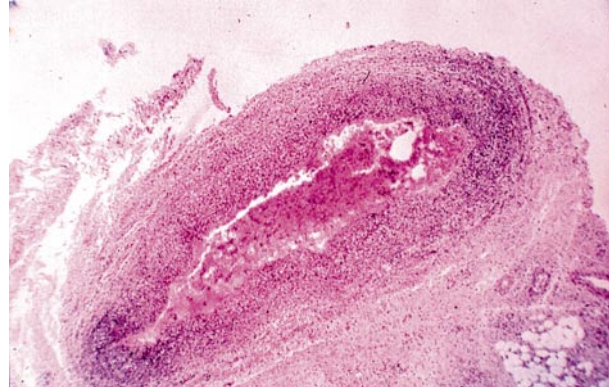
La ergotamina actúa como agonista de receptores serotoninérgicos y produce vasoconstricción a través de mecanismos mediados por estos receptores. Por lo tanto, si se utiliza junto con otras drogas con propiedades vasoconstrictoras hay un alto riesgo de producir excesiva vasoconstricción[9]. En pacientes HIV positivo tratados con inhibidores de la proteasa (ej: Ritonavir o Indinavir) hay que tener especial cuidado ya que pueden inhibir el metabolismo del ergopéptido causando un ergotismo[10].

La ergotamina produce vasoconstricción profunda, que generalmente se limita a los miembros inferiores, pudiendo llevar a la gangrena[11-13]. Es posible observar diferentes tipos de lesiones cutáneas en pacientes adictos a drogas: escaras en sitios de inyección, hiperpigmentación de venas, trombosis, abscesos y úlceras necróticas[14].

La isquemia prolongada, la vasoconstricción, la toxicidad del alcaloide y la infección provocada por técnicas de punción sin condiciones de asepsia, causan abscesos en el



**Figura 3.** Arteria con espesor de pared conservado y luz permeable.



**Figura 4.** Material hemático coagulado ocupando la luz de una vena.

sitio de inyección, seguidos de formación de escaras atróficas características, pudiendo observarse también fasciitis necrotizante como complicación del abuso endovenoso de drogas[15].

Además del bloqueo de captación de catecolaminas en las terminales nerviosas, la cocaína provocaría trombosis y vasoconstricción por alteración en el metabolismo del ácido araquidónico, más específicamente se relacionaría con el tromboxano y las prostaciclinas. Se produciría una excesiva vasoconstricción por el tromboxano, y el daño endotelial podría contribuir a disminuir la síntesis de prostaciclinas que poseen propiedades vasodilatadoras[16, 17].

## Conclusiones

En nuestro caso clínico, la bilateralidad del proceso y la ausencia de patología arterial vinculan el cuadro a un vasoespasmo, la presencia de trombos suboclusivos en las venas profundas estaría relacionada con el tiempo de evolución del espasmo, éste condiciona un estado de hipoxia a la cual el endotelio tiene una alta sensibilidad y sería el desencadenante de la trombogénesis.

En este caso en particular, debido a la falta de otras lesiones que lo justifiquen, y a que el paciente no estaba recibiendo otras drogas, el espasmo estaría inducido por el abuso de cocaína y ergotamina en acción sinérgica.

## Bibliografía

- Ritchie JM, Green NM. Local anesthetics. En Gilman AG, Goodman LS, Gilman A, editors: Goodman and Gilman's The pharmacological basis of therapeutics, ed. 6. New York 1980, McMillan Publishing Co. Inc. 307-8.
- Tomecki KJ, Wikas SM. Cocaine-related bullous disease. J Am Acad. Dermatol 1985; 12: 585-6.
- Vilensky W. Illicit and licit drugs causing perforation of the nasal septum. J Forensic Sci 1982; 27: 958-62.
- Tierney BP, Stadelmann WK. Necrotizing infection of the face secondary to intranasal impaction of "crack" cocaine. Ann Plast Surg 1999; 43: 640-3.
- Virmani R, Robinowitz M, Smialek JE, Smyth DF. Cardiovascular effects of cocaine: an autopsy study of 40 patients. Am Herat J 1989; 117: 1398-9.
- Trozak DJ, Gould WM. Cocaine abuse and connective tissue disease. J Am Acad Dermatol 1984; 10: 525.
- Nalbandian H, Sheth N, Dietrich R, Georgiou J. Intestinal ischemia caused by cocaine ingestion: report of two cases. Surgery 1985; 97: 374-6.
- Boutros HH, Pautler S, Chakrabarti S. Cocaine induced ischemic colitis with small-vessel thrombosis of colon and gallbladder. J Clin Gastroenterol 1997; 24: 49-53.
- Eadi MJ. Clinically significant drug interactions with agents specific for migraine attacks. CNS Drugs 2001; 15: 105-18.
- Blanche P, Rigolet A, Gombert B, Ginsburg C, et al. Ergotism related to a single dose ergotamine tartrate in an AIDS patient treated with ritonavir. Postgrad Med J 1999; 75: 546-7.
- Halloul Z, Meyer F, Lippert H, Buerger T. Ergotamine-induced acute vascular insufficiency of the lower limb. A case report. Angiology 2001; 52: 217-21.
- Salvesen R, Prytz JF. Limb-threatening ischemia due to ergotamine: case report with angiographic evidence. Headache 2000; 40: 320-3.
- D'Amore MJ, Borge MA, Messersmith RN. Limb-threatening lower extremity ischemia successfully treated with intraarterial infusión-case reports. Angiology 1999; 50: 233-7.
- Dunne JH, Jonson WC. Necrotizing skin lesions in heroin addicts. Arch Derm 1972; 105: 544-7.
- Jacobson JM, Hirschman SZ. Necrotizing fasciitis complicating intravenous drug abuse. Arch Intern Med 1982; 142: 634-5.
- Heng MCY, Haberfeld G. Thrombotic phenomena associated with intravenous cocaine. J Am Acad Dermatol 1987; 16: 462-8.
- Fineschi V, Wetli CV, Di Paolo M, Baroldi G. Myocardial necrosis and cocaine. A quantitative morphologic study in 26 cocaine-associated deaths. Int J Legal Med 1997; 110: 193-8.