

Tofo Gotoso: El gran imitador

Gouty Tophi: The Great Mimicker

Daniel Asz-Sigall^a, Roberto Arenas^b, Judith Domínguez-Cherit^b, M. Elisa Vega-Memije^b

^aDepartamento de Medicina Interna, Hospital ABC. México

^bDepartamento de Dermatología, Hospital General Manuel Gea González

Correspondencia:

Roberto Arenas

Departamento de Dermatología

Hospital General Dr. Manuel Gea González

Tlalpan 4800, col. Toriello Guerra, 14000. DF, México.

e-mail: rarenas@hotmail.com

Tel y fax: (+52) 556 657 791

Resumen

Una lesión nodular en dedos de mano tiene un amplio espectro de diagnósticos diferenciales entre ellos: esporotricosis, micobacteriosis, tularemia, tuberculosis, calcinosis, mixomas, quiste sinovial y tumor de células gigantes de la vaina tendinosa. Presentamos el caso de un paciente masculino de 69 años con una lesión localizada en el dedo índice de la mano izquierda, tratada previamente como infección por micobacterias y hongos. El diagnóstico definitivo de tofo se realizó por el estudio histopatológico.

(Asz-Sigall D, Arenas R, Domínguez-Cherit J, Vega-Memije ME. Tofo Gotoso: El gran imitador. Med Cutan Iber Am 2005; 33(2): 76-79)

Palabras clave: lesión digital, micobacterias, micosis, tofos, gota.

Abstract

A nodular lesion in the finger has a broad spectrum of differential diagnoses as: sporotrichosis, micobacterial infection, tularemia, cutaneous tuberculosis, calcinosis cutis, myxoma, synovial cyst and also giant cell tumor of the tendon sheath. Is reported A 69-years-old male with a nodular lesion on the dorsal aspect of his left index finger. This lesion was diagnosed as a mycobacterial and fungal infection. The definitive diagnosis of gouty tophi was done, based on the histopathological findings.

Key words: digital lesion, mycobacteria, mycosis, tophi, gout

Las lesiones digitales nodulares de la mano tienen una gran variedad de diagnósticos diferenciales. En zonas tropicales pueden ser la expresión de una enfermedad adquirida del medio ambiente y de inoculación traumática. En nuestro medio las más frecuentes son el chancro esporotricosis, las micobacteriosis atípicas, especialmente las provocadas por *Micobacterium marinum*, y más rara vez el chancro tuberculoso, la leishmaniasis o la tularemia[1].

Presentamos un caso de difícil diagnóstico clínico, compatible con las enfermedades previamente mencionadas, algunas eliminadas por exclusión al analizar los aspectos ecológico-geográficos o por los estudios de laboratorio que se practicaron. Sin embargo el diagnóstico final correspondió a una enfermedad metabólica: Gota. La gota en su fase crónica puede presentar lesiones nodulares denominadas tofos cuya localización más frecuente es la primera articulación metatarso-falángica y otras áreas de los miembros

inferiores[2]. Esta enfermedad puede presentarse como una lesión localizada a los dedos de la mano, por lo que debemos considerar este padecimiento en el diagnóstico diferencial[3].

Caso clínico

Paciente masculino de 69 años de edad, dentista, originario de Tapachula Chiapas y residente en la Ciudad de México.

Consulta por una dermatosis localizada al dorso del dedo índice de la mano izquierda constituida por una lesión única eritematosa, de aspecto nodular, como de 3 cm de diámetro, con límites poco precisos, ulcerada en la parte central (Figuras 1 y 2).

Dos meses antes inició con inflamación y refirió que 4 meses antes viajó a una zona tropical al sureste del país. Dicha lesión era asintomática, pero le provocaba inca-

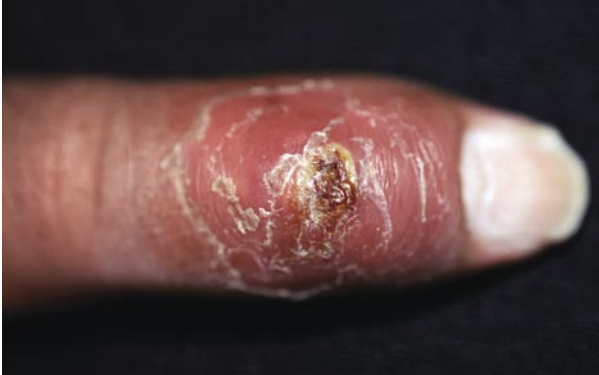

Figura 1. Lesión nodular ulcerada en dedo índice izquierdo.

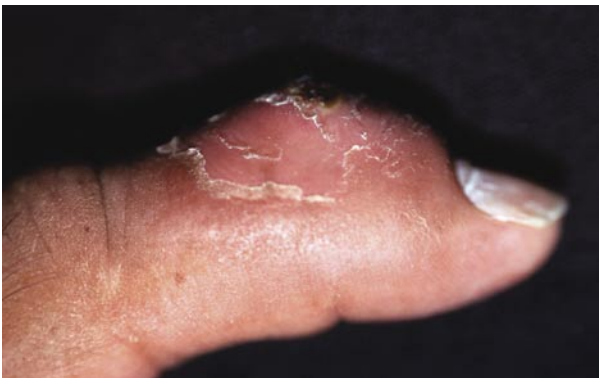

Figura 2. Vista lateral de la misma lesión.

pacidad laboral; no presentó ningún tipo de antecedente traumático y no relató ninguna otra lesión en otra parte del cuerpo. Acudió a consulta con diversos especialistas, tales como: traumatólogos, radiólogos, reumatólogos y micólogos, quienes le prescribieron diversos tipos de tratamientos como antibióticos (penicilina, cefalexina, clindamicina, ciprofloxacina), antiinflamatorios no esteroideos, antimicóticos (nistatina e itraconazol) y colchicina sin obtener una buena respuesta con ninguno de ellos.

Entre sus antecedentes se puede señalar hipertensión arterial tratada con atenolol y clortalidona e hiperuricemia para la cual no recibía ningún tratamiento. Se le realizó una radiografía simple del dedo de la mano afectada la cual no reportó ningún tipo de alteración ósea ni de tejidos blandos.

Se consideró la posibilidad de una infección por micobacterias atípicas vs esporotricosis fija. Las intradermoreacciones con PPD y esporotricina fueron negativas. En los cultivos se aisló *Staphylococcus aureus* y en medio de Sabouraud con y sin antibióticos fueron negativos. El es-

tudio histopatológico mostró la presencia de un infiltrado inflamatorio compuesto por polimorfonucleares, linfocitos, histiocitos y formación de granulomas; en la dermis profunda se observaron algunos fragmentos muy pequeños de un material basófilo entre los microabscesos principalmente (Figura 3).

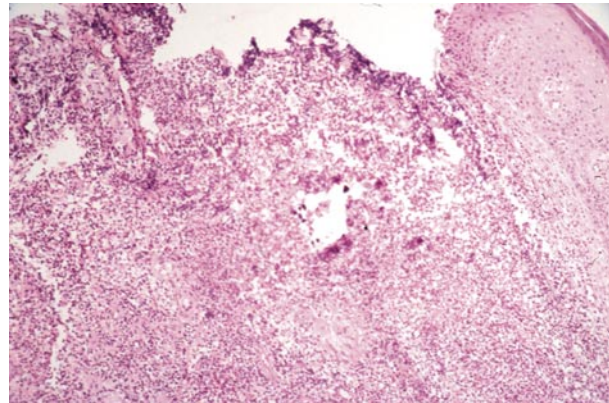


Figura 3. Infiltrado granulomatoso con algunas células gigantes (HE 10x).

Las tinciones especiales no mostraron evidencia de estructuras parasitarias. Se hizo el diagnóstico presuntivo de reacción inflamatoria aguda secundaria a la presencia de cuerpo extraño. Una nueva evaluación del estudio radiográfico mostró muy discreta destrucción del cartílago articular, por lo que el radiólogo sugirió la posibilidad de artritis gotosa.

En la pieza quirúrgica completa se observaron los cristales de urato y se hizo el diagnóstico definitivo de tofos gotosos (Figura 4).

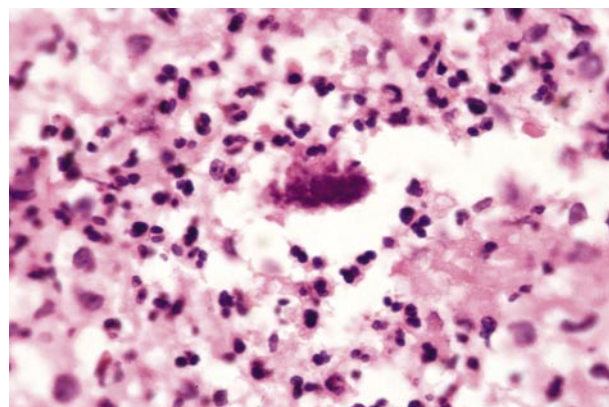


Figura 4. Presencia de partículas de uratos (HE 40x).

Comentario

El espectro clínico de las lesiones nodulares de los dedos de la mano es amplio: verrugas vulgares, queratosis actínicas, carcinoma epidermoide, granuloma piógeno y múltiples infecciones causadas por bacterias y hongos, y las cuales se presentan fundamentalmente en zonas tropicales. Otros como melanoma amelanico, queratoacantoma, la presencia de algún cuerpo extraño, el nódulo reumatoide y los tofos gotosos suelen diagnosticarse con menor frecuencia. Los diversos síntomas que tienen en común todas estas dermatosis pueden incluir: aumento de volumen, eritema, hiperqueratosis, descamación, ulceración y dolor. Únicamente con la presencia de estas lesiones muchas veces el diagnóstico clínico puede volverse difícil[3,4].

El peregrinaje de este paciente por distintos especialistas, incluyendo un traumatólogo, un radiólogo y un reumatólogo, muestran la importancia de la clínica dermatológica y de un adecuado estudio histopatológico, pero al mismo tiempo la trascendencia de una negatividad de los estudios micológicos y bacteriológicos, que obligan a continuar el estudio de un caso con diagnóstico provisional, como en este caso de granuloma a cuerpo extraño.

Las lesiones cutáneas secundarias a enfermedades de depósito, incluyen a todos aquellos cuadros que resultan de la acumulación de materiales anormales en los órganos internos y la piel. De manera frecuente, las manifestaciones en piel pueden preceder a las sistémicas, como en la calcificación y osificación cutáneas, alcaptonuria, ocronosis y gota[2].

La gota es una enfermedad metabólica que resulta del depósito en diversos tejidos de cristales de urato monosódico provenientes de los fluidos extracelulares sobresaturados por éste material[2,5,6,7,8]. Es una enfermedad muy común que presenta en aproximadamente 8.4 por cada 1000 personas[2] y suele afectar 9 varones por una mujer[8]. Es una entidad multifactorial donde intervienen tanto factores genéticos como ambientales[2,5,8]. Dentro de su fisiopatología, los cristales de urato monosódico se precipitan a partir de los líquidos corporales sobresaturados y posteriormente se depositan dentro de los espacios articulares y las estructuras cutáneas[2,5,6,8]. Estos cristales estimulan la producción de la interleucina-1 por los monocitos y los macrófagos y ésta a su vez inicia todo el mecanismo de la inflamación y daño tisular[2]. El primer ataque agudo de gota es precedido por una hiperuricemia de varios años de evolución; esta hiperuricemia puede ser causada por una sobreproducción de ácido úrico, una disminución en la excreción del mismo, o una combinación de ambos[2,5,6,7,8]. La hiperuricemia puede ser secundaria a trastornos de tipo mieloproliferativo, al uso de diuréticos principalmente de tipo tiazidas y a

insuficiencia renal[2,5,8]. Algunos otros trastornos como la psoriasis también han sido implicados[2,5]. Se ha descrito una asociación directa entre la hiperuricemia y enfermedad cardiovascular, enfermedad renal, hipertensión y resistencia a la insulina[2,5,6,7,8].

La historia natural de la gota incluye 4 estadios clínicos. El primero se denomina hiperuricemia asintomática. El segundo se define como artritis gotosa aguda. Se ha visto que más del 50% de este tipo de artritis se presenta como podagra, una inflamación aguda de la primera articulación metatarso-falángica; Otras áreas que comúnmente se afectan son las rodillas, tobillos y pies. Más del 39% de los ataques iniciales son poliarticulares, aunque en el cuadro clínico clásico generalmente se afecta una sola articulación acompañada de dolor, inflamación y eritema. La piel de la articulación afectada se encuentra caliente, eritematosa y puede confundirse con un cuadro de artritis séptica, de celulitis o de algún otro tipo de infección. El diagnóstico diferencial de la artritis gotosa incluye la condrocalcinosis (pseudogota), osteoartritis, enfermedad de Reiter y la artritis psoriática[2]. El tercer estadio clínico se refiere a los intervalos que se dan entre los ataques agudos de artritis. En la mayoría de los pacientes éstos intervalos duran entre 6 meses y dos años. El cuarto estadio se define como enfermedad gotosa crónica con la formación de tofos; estos se pueden llegar a desarrollar 10 o más años después que inició la gota. La prevalencia de este tipo de lesiones es del 10%[2,5,6,8] y suelen aparecer como nódulos rosados firmes o áreas edematizadas fusiformes, donde la piel adyacente puede verse eritematosa o ulcerada y pueden llegar a drenar un material claro con hojuelas blanquecinas de ácido úrico. Su localización más frecuente son las articulaciones acrales, las superficies extensoras y el área del hélix en el pabellón auricular. Las presentaciones clínicas poco frecuentes incluyen los dedos, nariz, ojos y mamas[2,3].

Es poco común que la mano sea la primera localización para la formación de tofos. Se ha visto que la gota puede llegar a expresarse por primera vez como tofos localizados a los dedos de la mano sin historia previa de haber presentado ataques agudos de la enfermedad[3]. A la histopatología se puede llegar a observar la presencia de un material amorfo rodeado por células gigantes, linfocitos y células plasmáticas[2], como sucedió en este caso.

La falla en el diagnóstico, se debió seguramente a las manifestaciones oligosintomáticas, a la poca frecuencia con que los dermatólogos observamos esta entidad en manos, y sobre todo a falta de atención al antecedente de hiperuricemia. En nuestro medio una lesión con aspecto de chancro en dedos de manos es más sugestiva de esporotricosis o micobacteriosis atípica; pero en ocasiones los tofos se confunden con micetoma, dado que la podagra tiene la misma

localización e incluso los tofos cuando se ulceran muestran partículas de uratos que pueden confundirse con granos de micetoma[1].

El diagnóstico definitivo de la gota se realiza al identificar los cristales de ácido úrico en el líquido articular o dentro de los tofos. Para el tratamiento de la gota se recomienda una dieta baja en purinas y en calorías (1600 Kcal/día), disminuir de peso, suspender la ingesta de alcohol y tratar de eliminar ciertos factores predisponentes como el uso de tiazidas[2,5,6,7,8]. El objetivo del tratamiento de la artritis gotosa aguda consiste en tratar de controlar la respuesta inflamatoria aguda e incluye el uso de antiinflamatorios no esteroideos, inhibidores de la ciclooxigenasa tipo 2, colchicina, corticosteroides y corticotropina. Para la hiperuricemia crónica se utilizan diversos agentes uricosúricos como la sul-

finpirazona y el probenecid que previenen la reabsorción del ácido úrico además del alopurinol que actúa disminuyendo la producción del mismo[2,5,6,7,8]. El objetivo en el tratamiento de la gota es mantener los niveles de ácido úrico por debajo de 6 mg/dL[8].

Cuando el diagnóstico clínico de una dermatosis no puede ser realizado con seguridad, se recomienda realizar una biopsia de la lesión para con ello poder determinar la naturaleza de la misma, poder realizar una correlación clínico-patológica y establecer un diagnóstico definitivo[3]. En resumen, nosotros describimos con este caso una manifestación de localización poco común de la gota que muchas veces olvidamos considerar entre los diagnósticos diferenciales de las lesiones nodulares de los dedos de la mano.

Bibliografía

1. Arenas R. Micología Médica Ilustrada. México. Interamericana-McGraw-Hill 2004: 113-27
2. Touart DM, Sau P. Cutaneous deposition diseases. Part 2. J Am Acad Dermatol 1998; 39:527-44.
3. Dacko A, Hardick K, McCormack P, Szaniawski W, Davis I. Gouty Tophi: A squamous cell carcinoma mimicker. Dermatol Surg 2002;28:636-8.
4. Louis D, Jebson P. Mimickers of hand infections. Hand Clinics 1998;14:519-29.
5. Agudelo C, Wise Ch. Gout: diagnosis, patogénesis, and clinical manifestations. Curr Opin Rheumatol 2001;13:234-9.
6. Pascual E. Gout update: from lab to the clinic and back. Curr Opin Rheumatol 2000; 12: 213-8.
7. Wortmann R. Gout and hyperuricemia. Curr Opin Rheumatol 2002; 14:281-6.
8. Terkeltaub R. Gout. N Eng J Med 2003;349: 1647-55.