

Revisão a Hanseníase de Lucio e o Fenômeno de Lucio

Revisiting Lucio's leprosy and Lucio's phenomenon

Luna Azulay-Abulafia^a, Leticia Spinelli^b

^aDermatologia da Universidade do Estado do Rio de Janeiro e da Universidade Gama Filho.

^bInstituto de Dermatologia Prof. RD Azulay. Santa Casa de Misericórdia do Rio de Janeiro. Rio de Janeiro. Brasil.

Correspondencia:

Luna Azulay-Abulafia

Avda. Epitácio Pessoa, 2664 Apto 902 Bl.1

Lagoa. CP 22471-000 Rio de Janeiro. Brasil.

e-mail: luazul@globo.com

Resumo

Uma forma de hanseníase virchowiana com infiltração difusa da pele e sem nódulos foi descrita por Lucio e Alvarado em 1851, no México. Foi reestudada por Latapi em 1936, sendo chamada de Lepra de Lucio. Os pacientes apresentam pele brilhante, com aparência mixedematóide, sendo, por isso, denominada *lepra bonita* (lepra difusa pura e primitiva). Madarose e infiltração do lobo auricular são sinais importantes. Na sua evolução pode surgir o Fenômeno de Lucio (FL). Caracteriza-se, clinicamente, por múltiplas máculas purpúricas dolorosas e bolhas hemorrágicas, que evoluem para lesões necróticas e ulceradas, geralmente, nos membros superiores e inferiores. Algumas vezes, as lesões exibem padrão livedóide. Não há nódulos, nem febre.

O tratamento da Lepra de Lucio consiste em rifampicina, clofazimina e dapsona (poliquimioterapia para lepra multibacilar – PQT-MB/OMS), como a da hanseníase virchowiana. Já na terapêutica do FL alguns autores optam pelo mesmo esquema, com resolução do quadro, porém outros consideram necessária a associação de talidomida e corticosteróide sistêmico.

Existe a idéia de que o FL seja um evento agressivo, na realidade sua gravidade, na maioria das vezes, está relacionada com a demora no diagnóstico e, portanto, retardo do início da terapêutica, podendo nesses casos haver evolução para o óbito.

Apesar da maioria dos casos de Lepra de Lucio e Fenômeno de Lucio serem mexicanos, foram descritos pacientes em vários outros países, daí a necessidade do estudo e reconhecimento dessas condições pela comunidade científica.

(Azulay-Abulafia L, Spinelli L. Revisão a Hanseníase de Lucio e o Fenômeno de Lucio. *Med Cutan Iber Lat Am* 2005;33:125-133)

Palavras-chaves: lepra de Lucio, fenômeno de Lucio, lepra difusa primitiva, lepra lepromatosa, hanseníase virchowiana.

Summary

Lucio and Alvarado, in 1851 in Mexico, described a particular form of lepromatous leprosy, with a diffuse infiltration of the skin and without nodules. Latapi, in 1936, restudied it giving the name of Lucio's Leprosy. The patients present a shiny skin, with a mixedematoid appearance, being called "lepra bonita"- pretty leprosy (pure and primitive diffuse leprosy). Lucio's phenomenon occurs in these cases. Multiple painful purpuric patches and hemorrhagic blisters that progress to necrotic and ulcerated lesions, generally on the lower and upper limbs characterize it clinically. Sometimes the lesions exhibit an underlying livedoid pattern. There are no nodules or fever.

The therapy for Lucio's Leprosy is that for multibacillary leprosy, and consists of rifampin, clofazimine and dapsone (multidrug therapy for multibacillary leprosy – MDT-MB/WHO). For Lucio's phenomenon, some authors also use the MDT-MB, with resolution of their cases, but others associate thalidomide and systemic corticosteroid.

There is an idea that Lucio's phenomenon is an aggressive event, but the poor prognosis generally depends on the delay or on the misdiagnosis of that condition. In those cases death may occur.

Although the majority of the patients with Lucio's Leprosy and Lucio's phenomenon are Mexicans, many cases have been described in many other countries, making necessary the study and recognition of those conditions.

Key words: *Lucio's leprosy, Lucio's phenomenon, pure and primitive diffuse leprosy, lepromatous leprosy, virchowian hanseniasis.*

Chama-se Lepra de Lucio (LLu) uma variedade da hanseníase virchowiana, descrita por Rafael Lucio e Ignacio Alvarado, em 1851, com a denominação de *manchada* ou *lazarina*[1,5]. Essa forma permaneceu esquecida por noventa anos, sendo renomeada por Latapí, grande Mestre da Dermatologia Mexicana, em 1938, como lepromatosis difusa pura y primitiva[6, 7]. Ele dedicou mais de cinqüenta anos da sua vida ao ensino da Dermatologia, sendo o responsável pelo enlace entre os primeiros dermatologistas mexicanos do início do século XX e a dermatologia mexicana atual[8].

Durante a evolução da LLu podem surgir manchas eritemato-violáceas e bolhas hemorrágicas, que aparecem em surtos, resultando em lesões ulceradas de tamanho, forma e profundidade variáveis. Essas lesões ulceradas foram denominadas como Fenômeno de Lucio (FL) por Latapí, em 1948, no seu trabalho apresentado durante o V Congresso Internacional de Lepra em Havana, Cuba[1-3,9-10].

É conveniente estabelecer claramente a diferença entre LLu e FL, uma vez que apresentam caracterização clínica bem definida e não ocorrem necessariamente de forma simultânea.

Lepra de Lucio

Rafael Lucio e Ignacio Alvarado foram os primeiros a descrever com precisão essa forma particular da doença. Sua comunicação foi feita perante a Academia de Medicina do México, pela leitura de sua publicação denominada *Opúsculo sobre el Mal de San Lázaro o Elefanciásis de los Griegos*, nas sessões de 31 de dezembro de 1851 e na de 7 de janeiro de 1852[1].

Posteriormente, em 1936, Latapí nomeou essa forma como *Lepra de Lucio*, caracterizada por infiltração cutânea difusa, sem nunca formar nódulos. A pele adquire aspecto brilhante, suculento, mixedematóide, conferindo, no primeiro momento, aparência saudável ao doente, com fisionomia de *lua cheia*. Por essas características também foi denominada *lepra bonita*” Seguindo-se a esta infiltração sobrevém a supressão da sudorese, diminuição da sensibilidade das extremidades, a queda dos pêlos e a atrofia, com conseqüente aspecto ictiosiforme[2-3,9-10].

Geralmente, o diagnóstico de LLu só é feito após o surgimento das lesões ulceradas do FL, ou até mesmo só se estabelece após o exame anatomo-patológico[11]. Saoji, citando Jopling, assinala que em áreas geográficas onde há grande prevalência de hanseníase, o aspecto mixedematoso do paciente deve levar à pesquisa de bacilos álcool-acido resistentes, suspeitando-se de LLu no diagnóstico diferencial destes casos[12].

Vautrai et al., em 1941, escreveram comentários sobre a *Lepra Lazarina ou Manchada* caracterizando sua evolução como, geralmente, crônica, durante vários anos, interrompida por exacerbações agudas, separada por períodos variáveis de acalmia[13].

Em 1949, Dharmendra na Índia, encarregado do departamento de pesquisa em Hanseníase, referiu nunca ter visto casos de LLu com FL[14]. Entretanto, dois casos foram descritos por Saoji e Salodkar, na Índia, recentemente. Os autores chamaram a atenção para o fato de que apesar da existência de grande quantidade de pacientes com hanseníase naquele país, são raros os relatos desta forma da doença[12].

O primeiro caso da forma de Lucio-Alvarado, no Brasil, foi publicado por Furtado em 1959, com relato de eritema e infiltração difusa da pele, alopecia de sobrancelhas e cílios. O título da publicação faz referência apenas a LLu, porém as lesões ulceradas nas extremidades, permitem pensar em LLu com FL[15].

A LLu tem uma distribuição geográfica particular, representando 15 a 20% de todos os casos de lepra da capital do México, segundo alguns relatos[4,7,16]. Saul e Novales citam que, de todos os casos de Hanseníase no México, 23% são de LLu, destacando que aproximadamente 80% destes ocorriam no Estado de Sinaloa, região da costa do Pacífico[17,18]. Atualmente, parece que esta situação sofreu uma grande mudança. Em Sinaloa, de 1990 até o momento, foram diagnosticados cerca de 70 casos de hanseníase por ano, numa população de pouco mais de 2,5 milhões de habitantes (dados não publicados).

Venegas, médico do Leprosário Dr. Pedro López, no México, reuniu, em 1950, dados de 1452 doentes observados entre 1930 e 1943, encontrando a LLu em 13% deles[19].

Em 1973, Pereira Jr. et al. fizeram referência aos dados obtidos por Venegas, e comentaram que fatores, provavelmente, de natureza genética determinariam a freqüência elevada destes casos no México, e baixa no Brasil[16,19].

Bernal, em 1997, publicou os dados correspondentes aos atendimentos de pacientes com hanseníase no Centro Dermatológico Pascua, no período de 1987 a 1996, onde, de um total de 326 pacientes de primeira vez, a LLu ocorreu em 36, representando 11,04% dos casos[20] (Tabla 1).

Apesar da LLu ocorrer mais freqüentemente no México[17], casos isolados foram descritos na Costa Rica[17,21], Cuba[18], Guiana Francesa[21], Brasil[17,21], Paraguai[21,23], Argentina[18], EUA[21], Los Angeles[24], Louisiana[11], Havaí[25], Espanha[21], Holanda[18], Índia[18,21], Indonésia[18], Polinésia[26].

Em 1949, Dharmendra, na Índia, encarregado do Departamento de Pesquisa em Hanseníase, referiu nunca ter visto casos semelhantes no seu país[14]. Entretanto, dois casos foram descritos por Saoji e Salodkar, na Índia, recentemente. Os autores chamaram a atenção para o fato de que apesar da existência de grande quantidade de pacientes com hanseníase naquele país, são raros os relatos desta forma da doença[12].

A LLu é considerada um tipo especial de hanseníase virchowiana (HV)[24]. Latapi e Zamora a consideram como uma forma clínica perfeitamente individualizada dentro do grupo da lepra lepromatosa[9].

Vautrai et al. não consideram esta forma da doença como um tipo especial de hanseníase, acreditando que suas características clínicas já estão incluídas na forma virchowiana[13].

Entretanto, Saoji e Salodkar consideram a LLu como uma entidade separada e não apenas um subtipo de hanseníase virchowiana. Caracterizam a sua apresentação como uma imunodeficiência específica grave, que resulta numa multiplicação bacilar incontrolada, com o acometimento generalizado da pele, sendo o verdadeiro tipo polar da hanseníase multibacilar[12].

Esses autores, citando a Jopling, sugerem que nas áreas geográficas onde a hanseníase é endêmica, o aspecto mixe-dematoso do paciente deve levar à inclusão de LLu no diagnóstico diferencial do caso[12]. Pela falta da suspeição clínica, contudo, na maior parte das vezes, o diagnóstico de LLu, só é feito após o surgimento das lesões ulceradas do FL[11,27].

Os aspectos histopatológicos da LLu foram descritos por vários autores. Gibert et al., em 1982, observaram um infiltrado perivascular de histiócitos espumosos na derme e por densos infiltrados nodulares afetando as paredes vasculares na hipoderme. A coloração de Ziehl-Neelsen evidenciou globias e bacilos distribuídos difusamente em toda a derme bem como, nas células endoteliais[28].

Amado Saul e Josefa Novales, em 1983, descreveram diferenças histopatológicas entre a hanseníase nodular (HV) e a LLu, da mesma maneira como fizeram Latapí e Zamora, em 1948. Observaram na LLu, a ausência da faixa de Unna e, ao nível da derme superficial e média, a ausência de infiltrado nodular, encontrando-se apenas pequenos infiltrados virchowianos perivasculares e peri-anexiais. Na derme profunda e hipoderme o infiltrado é denso e nodular. Os vasos de pequeno e médio calibre estão espessados, os anexos são francamente atrofícos, e os bacilos são numerosos, tanto dentro das células de Virchow quanto nas paredes e endotélio vasculares[3,18]. Entretanto, o achado de bacilos nas paredes vasculares não é exclusivo da LLu, tendo sido encontrado em 32 de 46 exames histopatológicos realizados em pele aparentemente sã de pacientes com HV e HD[29].

Para Ackerman, na LLu a pele está totalmente infiltrada por histiócitos espumosos plenos de bacilos, uma vez que nesta condição existe uma depleção da imunidade mediada por célula e uma baixa resistência ao bacilo[30].

Uma das características da LLu é a reação de Medina positiva. Essa é uma resposta especial a lepromina observada por Manoel Medina, em 1944, nos casos de LLu com FL. Suas observações nunca foram publicadas, apenas relatadas nas sessões semanais do asilo *Dr. Pedro López*, em Zoquiapan, México[31].

A reação de Medina ocorre quatro a seis horas após a injeção de 0,1 ml de lepromina por via intradérmica. A resposta caracteriza-se por infiltração e eritema com dor à pressão, formando, posteriormente, uma pequena vesícula ou bolha de cor acinzentada, de forma circular, nunca chegando à necrose ou à formação da escara triangular, característica do FL[31].

Entretanto, alguns autores não conseguem corroborar este fenômeno, como Rea e Levan, especulando que isto se deva à variabilidade da composição antigênica da lepromina empregada no teste[32].

O valor da reação de Medina na prática é questionável, já que foi descrita em outras formas de hanseníase, como também, ocorrendo pela inoculação de outros antígenos[31].

Com relação à terapêutica, a LLu sempre foi tratada com a mesma terapêutica de Hanseníase Virchowiana[18]. Atualmente, este tratamento obedece ao esquema da poliquimioterapia multibacilar estabelecido pela Organização Mundial de Saúde.

Fenômeno de Lucio

Quadro clínico

O Fenômeno de Lucio foi originalmente descrito como um evento agudo na evolução de alguns casos de Lepra de Lucio, caracterizado por surtos de máculas eritematosas, ligeiramente infiltradas, que evolui com necrose central e posterior ulceração. As lesões acometem preferencialmente as extremidades, deixando cicatrizes atrofícas e estelares[1]. Latapí e Zamora

assinaram a presença de bolhas flácidas e escuras, que quando se rompiam podiam deixar ulceração profunda, geralmente precedida de dor.3 Tolentino refere que este fenômeno ocorre quase exclusivamente em países latino-americanos[33]. Dos pacientes com LLu, 20 a 25% desenvolvem o FL[18].

Possui evolução espectral, desde lesões purpúricas, que regridem com pouca seqüela até situações que comprometem a vida do paciente. Alguns autores consideram seu prognóstico grave podendo chegar ao óbito por alterações na crase sanguínea ou por sepsis[34,35].

Freqüentemente desenvolve-se em pacientes virgens de tratamento, em geral sem sintomatologia sistêmica, ocorrendo após alguns anos de instalada a doença[1,36].

Entretanto, o FL não é exclusivo da LLu, já tendo sido descrito casos em pacientes com hanseníase virchowiana clássica[37,39]. Mercau também considera possível a ocorrência de FL em pacientes lepromatosos[38].

Alguns pacientes com LLu e FL, depois de iniciar o tratamento podem desenvolver típicas lesões de ENL[12,32].

A dificuldade na classificação do FL existe há muitos anos. Em 1963, Waters relata que, no VI Congresso Internacional de Lepra, as reações da lepra lepromatosa foram subdivididas em dois grupos: *reações da lepra* e ENL. Atenção especial foi dada ao FL, mas não concluíram se este deveria formar um subgrupo ou ser considerado um terceiro grupo independente[40]. Dada à confusão conceitual, foi necessária, no VIII Congresso Internacional de Lepra, a realização de um painel específico sobre reação leprótica. Neste, o FL, também chamado *Erythema necroticans*, foi incluído como uma reação leprótica, ocorrendo principalmente na lepra lepromatosa difusa, podendo também ocorrer, na forma nodular[37].

Ridley, em 1969, no seu trabalho intitulado *Reactions in leprosy* não cita o FL, nem sequer o considera como uma das formas dos quadros reacionais[41]. Entretanto, anos mais tarde, o cita como um tipo de reação particular[42].

Jolliffe considera o FL como uma forma diferente de reação tipo II da classificação de Ridley e Jopling, ocorrendo em algumas partes do México e América Central como complicação da LLu[43].

Alguns autores classificam o FL como uma variante pouco comum do ENL, assim como o ENL necrótico[44].

Bernardat et al. também consideram o FL como sendo uma forma rara de reação tipo 2, chamando-o de ENL tipo Lucio[26].

Já Rapini considera o FL como reação tipo III, que ocorre somente em pacientes com LLu, e cujo substrato anátomo-patológico evidencia maior tendência à trombose, necrose e ulceração[45].

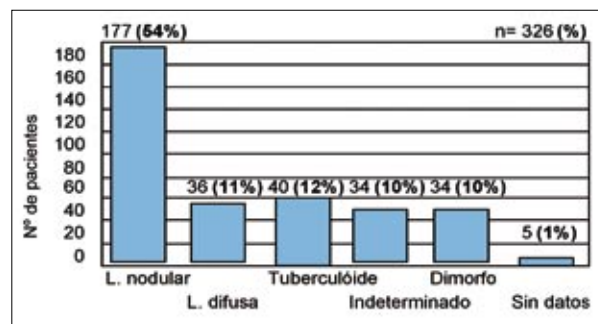
Em Azulay e Azulay, o FL está descrito dentro dos quadros reacionais, podendo ocorrer em pacientes com LLu, porém também em virchowianos[46]. Esta é a mesma colocação de Terencio de las Aguas em publicação recente[60].

Hipóteses explicativas para o fenômeno de Lucio

Sanarelli em 1924, e Schwartzman em 1929 descreveram o que ficou conhecido como Fenômeno de Schwartzman–Sanarelli (FSS), caracterizado por manifestações vasculares necrosantes. Sanarelli observou o fato após duas injeções endovenosas em coelho: a primeira de vibriões coléricos, seguida após 24 horas, pela de bacilos proteus ou colebacilos. Já Schwartzman observou necrose hemorrágica no local da aplicação intradérmica de lisados bacterianos, após 24 horas da injeção endovenosa de produtos similares. Concluíram tratar-se de uma reação vascular intensa, congestiva, habitualmente hemorrágica, levando à necrose do tecido[9,47,48].

Atualmente, alguns autores consideram que o FSS é uma forma de dano tecidual, citocina-dependente que ocorre em locais de reação inflamatória sem um componente celular T significativo, sendo mediado pela interleucina 1 (IL1) e pelo fator de necrose tumoral (TNF). Vários microorganismos, como estreptococos, micobactérias, haemophilus, corinebactérias, vírus da vaccínia e meningococo podem causar o FSS.48 Isso ocorre porque lipopolissacarídeos (LPS) bacterianos induzem a secreção de TNF e IL1 por macrófagos ativados, que estimulam as células endoteliais a produzirem prostaglandinas, IL6 e uma proteína pró-coagulante (também chamada fator III), desencadeando a cascata da coagulação, com formação de

Tabla 1. Pacientes de 1ª vez do centro dermatológico pascua. México (1987-1996).



Modificado de Bernal, Servicio de Lepra. Centro Dermatológico Páscoa; 1997,6:131-6.

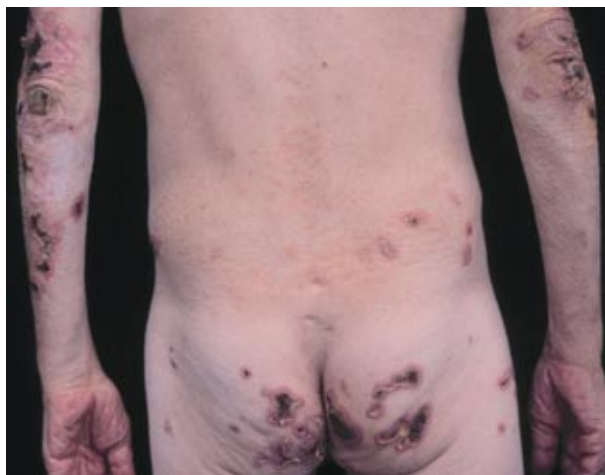

Figura 1. Lesões úlcero-necróticas de aspecto angular.

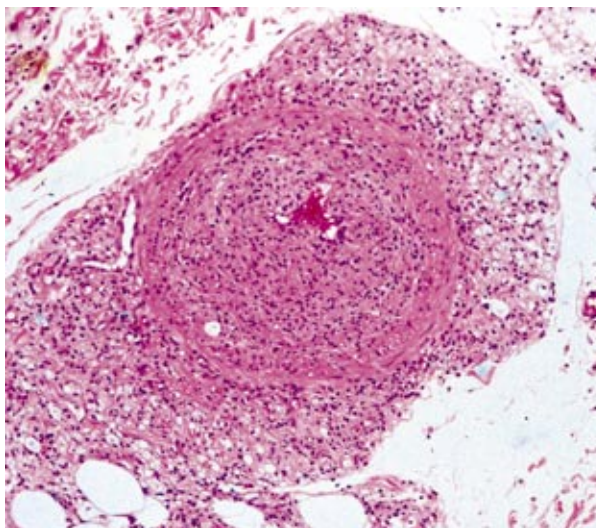


Figura 2. Vaso con oclusión casi total, con espesamiento de la pared vascular (HE100X).

trombos nos capilares. Assim ocorre isquemia, infarto e necrose tecidual, na forma localizada, podendo chegar, na sua forma mais grave, à coagulação intravascular disseminada[49].

O TNF e a IL1 estão entre os mais importantes indutores de resposta da fase aguda, pois levam à produção, pelo fígado, de proteínas plasmáticas responsáveis pela defesa não específica contra infecções. Ambos podem ativar células endoteliais promovendo a migração de neutrófilos para o sítio da inflamação, e aumentar a produção medular neutrofílica. Também produzem fatores de crescimento endotelial, têm atividade angiogênica e pirogênica, além de induzir a produção de glicocorticóide pela supra-renal, que irá inibir a produção de IL1 e TNF (*feedback* negativo)[49].

Infecções intercorrentes em pacientes com LLu desencadeariam o Fenômeno de Lucio, representando o resultado de um efeito sinérgico entre os bacilos de Hansen e as infecções secundárias por cocos[34]. Este fato poderia ser compreendido como FSS.

No Brasil, em 1951, Souza descreveu um caso de FL, relacionando-o ao FSS[47].

Existem descritos, vários fatores desencadeantes do FL como infecções intercorrentes, estreptocócica ou criptocócica[34], drogas (iodeto e óleo de chaulmoogra)[9], infecções respiratórias e gestação[32,50].

Sehgal em seu estudo sobre os aspectos clínicos dos estados reacionais na hanseníase, inclui o FL como um quadro reacional da HV (lepra lepromatosa)[51].

A hipótese de que o FL é mediado pelo depósito de imunocomplexos na parede dos vasos foi sugerida por Quismorio et al. Relataram a presença, em lesões de FL, de complemento e imunoglobulina nas paredes dos vasos dérmicos e em áreas perivasculares, além de imunocomplexos circulantes e crioglobulinas séricas do tipo misto, contendo IgG, IgM, IgA, C3 e C1q[52]. Essa teoria foi reafirmada por Gibert et al., pelo achado em um paciente, através da imunofluorescência direta, de depósito de complemento nos vasos[28].

Histopatologia

Os trabalhos pesquisados sobre a histopatologia do FL revelam grandes discordâncias em relação à presença ou ausência de vasculite leucocitoclástica, como também, a terminologia empregada não é uniforme.

Em 1950 Obermayer publicou um dos primeiros trabalhos, em língua inglesa, sobre os achados histopatológicos da LLu e do FL, obtidos a partir de biópsias do septo nasal, de pele aparentemente normal, e de duas lesões ulceradas de FL. Os resultados foram: no septo nasal, evidenciou-se vários pequenos vasos ocluídos por trombos, presença de BAAR por toda a derme e na parede dos vasos; na pele normal, observou-se granulomas perivasculares compostos principalmente por histiócitos; e presença de trombos intravasculares em uma das lesões ulceradas[24].

Em 1967, Donner et al. referiram que as lesões de FL são uma forma de vasculite necrosante, apesar de descreverem um caso onde os achados histopatológicos revelaram uma diminuição do lúmen às custas da proliferação endotelial e infiltração histiocítica, com numerosos bacilos na parede dos vasos[53].

Moschella ressaltou a presença de numerosos BAAR em exames anátomo-patológicos de pele, linfonodo, fígado, medula óssea, esfregaços da mucosa nasal e na linfa de lobo de orelha, em paciente com LLu e FL. No texto, refere que na biópsia de pele existiam alterações de LLu com vasculite envolvendo os vasos de todos os tamanhos, da derme ao tecido celular subcutâneo, entretanto não definiu o tipo de vasculite, nem como estavam os bacilos nos vasos[54].

Rea e Levan, em 1978, estudaram os achados histopatológicos de dez pacientes, observando histiócitos vacuolizados em pequenas coleções focais na derme e tecido subcutâneo. Alguns focos eram perivascularres e outros não, havendo, em todos os casos, grande número de BAAR e globias. A proliferação endotelial estava presente em vasos de médio calibre da derme e subcutâneo, variando de um pequeno aumento no número de células endoteliais até a obliteração do lúmen, em associação com trombose. O infiltrado inflamatório era esparso, predominantemente linfocitário, com poucos neutrófilos. Densos agregados de BAAR foram identificados dentro da parede dos vasos e no endotélio de vasos aparentemente normais. Necrose isquêmica da epiderme, com ou sem necrose de estruturas anexiais era evidente em oito dos dez pacientes. Em três pacientes havia no tecido subcutâneo uma paniculite lobular com infiltrado linfocítico e neutrofilico[32].

Em 1989, em São Paulo, Calux defendeu sua tese intitulada *Contribuição ao estudo do Eritema Necrosante (fenômeno de Lucio) na hanseníase*, realizando uma ampla revisão bibliográfica sobre o tema e reunindo dados dos prontuários de dez pacientes com fenômenos reacionais classificados como FL, no período de 1977 a 1987. Oito destes pacientes eram oriundos do Hospital Lauro de Souza Lima (centro de referência para Hanseníase), e dois, do Hospital do Servidor Público Estadual. No exame histopatológico dos seus dez casos evidenciou: na epiderme: necrose extensa (8 casos), necrose segmentar (2 casos); nos capilares e vênulas: necrose de parede (8 casos), deposição fibrinóide (8 casos), fragmentação nuclear (9 casos), trombos (9 casos), extravazamento de hemácias (10 casos); na derme reticular: vasculite aguda com oclusão parcial (4 casos), e trombos (5 casos); bacilos nas células endoteliais de capilares e vênulas (10 casos) e nas de artérias e veias (4 casos)[39].

Em 1995, Fleury et al. relataram um caso de FL, destacando ao exame histopatológico, a ausência de comprometimento inflamatório da parede dos vasos envolvidos, com apenas sinais incipientes de organização dos trombos. Vários sistemas venosos mostravam trombose, sugerindo um comprometimento mais geral da coagulação sanguínea. Os autores consideram que o FL corresponde a um infarto hemorrágico das áreas cutâneas comprometidas, e que a interpretação da fragmentação nuclear e trombose dos vasos dérmicos ao nível dos granulomas específicos como vasculite é, provavelmente, equivocada. Ressaltam, ainda, que o espessamento da parede e a redução da luz vascular é praticamente constante em biópsias cutâneas de LLu e FL, e muitas vezes a luz vascular é ocluída por trombose ou por proliferação sub-endotelial e/ou endotelial[55].

Segundo Ackerman, os achados histopatológicos do FL na pele incluem vasculite leucocitoclástica sobreposta às características da LLu. Nas lesões ulceradas graves de FL, o número de bacilos álcool-ácido-resistentes (BAAR) está diminuído, e os organismos identificados estão fragmentados e granulosos indicando inviabilidade[30].

Entretanto, Kramarsky e Ridley ressaltam a intensa presença de bacilos parasitando o endotélio capilar[41,56].

Lucas descreve um infiltrado esparso no FL, predominantemente mononuclear, e um grande número de BAAR nas paredes e no endotélio de vasos aparentemente normais, como também naqueles com alterações proliferativas. Considera que as alterações vasculares são fundamentais, porém não cita a presença de vasculite leucocitoclástica. Essas são representadas pela proliferação endotelial, levando à obliteração do lúmen, em associação com trombose nos vasos de médio calibre da derme e do subcutâneo. A necrose isquêmica, devido à oclusão vascular leva a infartos hemorrágicos, resultando em erosões com crostas ou verdadeiras úlceras[57].

Busam et al., em 1998, no *Textbook of Dermatopathology*, descrevem o FL como uma vasculite necrosante de pequenos vasos, com grandes agregados de BAAR no endotélio dos vasos e na derme vistos na coloração de Fite-Faraco[58].

Tanto Talhari e Neves, como Flores citam o FL como vasculite necrosante[59,60].

Rapini optou por considerar o FL como uma reação tipo III, cujo substrato anátomo-patológico é o da HV acrescido de vasculite leucocitoclástica com grande tendência à trombose, necrose e ulceração, além de maciça invasão do endotélio pela micobactéria[45].

O FL não deve ser confundido com o ENL necrótico[61].

Rea e Ridley, em 1979, realizaram um estudo histopatológico comparativo entre FL e ENL, concluindo que o FL apresenta necrose epidérmica isquêmica com necrose das paredes dos vasos da derme superficial subjacente, congestão venosa passiva maciça dos vasos da derme superficial, proliferação endotelial de vasos de médio calibre da derme média, vasculite

necrosante, além de grande quantidade de bacilos nas células endoteliais normais e nas proliferativas. Levantaram a hipótese de que pacientes com FL possuem grande deficiência no sistema imunológico, o que permite a proliferação descontrolada de bacilos nas células endoteliais, facilitando, desta forma, o contato entre antígenos bacterianos e anticorpos circulantes, levando a infarto cutâneo, resultado da trombose vascular. Demonstraram que a colonização disseminada e preferencial das células endoteliais pelo bacilo ocorre mais freqüentemente no FL do que no ENL[62].

O ENL, segundo Ackerman, ocorre na HV sendo predominantemente uma vasculite da derme e subcutâneo. Na maioria das vezes existe uma vasculite com leucocitoclasia. Eosinófilos, linfócitos e plasmócitos juntam-se aos neutrófilos. O infiltrado predominantemente neutrofilico encontra-se disperso entre os histiócitos espumosos através da derme e do tecido celular subcutâneo[30].

Lucas considera que as lesões de ENL são focos de inflamação aguda sobreposta à lepra multibacilar crônica. Neutrófilos polimorfonucleares podem ser poucos ou tão abundantes a ponto de formar um abscesso dérmico com ulceração. Os macrófagos espumosos podem conter bacilos fragmentados ou nenhum bacilo, existindo apenas restos de BAAR. Uma vasculite necrotizante afetando arteríolas, vênulas e capilares podem ocorrer em alguns casos de ENL, resultando em ulceração clínica[57].

Em 1980, Pursley et al. descrevem que no ENL a ulceração é rara, os sinais e sintomas sistêmicos são comuns, com a presença de poucos bacilos. Já no FL, a ulceração é a regra, a sintomatologia geral é escassa ou inexistente e na histopatologia há proliferação endotelial, trombose, necrose isquêmica e um infiltrado mononuclear discreto simultâneo ao da LLu. Os BAAR são numerosos ao redor e nas paredes vasculares. As necroses cutâneas são atribuídas a tromboses vasculares induzidas pela invasão direta das paredes dos vasos e do endotélio pelos bacilos de Hansen. Porém, os autores admitem que a leucocitoclasia poderia ser um fenômeno que ocorreria somente na primeira fase da reação imunológica, não sendo evidenciável posteriormente. O diagnóstico diferencial do FL, além de incluir o ENL, deve considerar a vasculite leucocitoclástica como entidade à parte, independente de hanseníase[63].

A vasculite leucocitoclástica, quando ocorre como entidade à parte, independente da hanseníase virchowiana, manifesta-se clinicamente como púrpura palpável, pequenas máculas, pápulas e lesões urticariformes nos membros inferiores. Ulceração e necrose são raras, mas pode haver o acometimento de articulações, nervos periféricos, bem como pulmões, rins e trato gastrointestinal[63].

No estudo realizado por Pereira Jr, em 1993, intitulado Hanseníase de Lúcio, o autor caracterizou o FL como capilarite superficial, porém não ressaltou os achados de trombose encontrados em cinco dos seus oito casos. Assim como o exame anátomo-patológico dos demais pacientes representa exemplo do que entendemos como ENL necrótico[64].

Terapêutica

Quanto a LLu, não há dúvidas que deve ser tratada como uma forma de hanseníase multibacilar, entretanto, com relação à terapêutica do FL existem divergências: alguns autores acreditam que por ser considerada uma forma reacional deveria ser tratada com corticóide sistêmico e talidomida[65,66] e outros que o tratamento deve ser o da hanseníase multibacilar[67].

Lucio e Alvarado descrevem casos de melhora apenas com boa alimentação e métodos higiênicos, já que na época não havia terapêutica específica[1].

Em 1948, Latapí e Zamora observaram *verdadeiras ressurreições* após a introdução do tratamento com sulfona[2,3].

Rea e Levan, em 1978, publicaram dez casos de LLu com FL. Todos foram tratados com dapsona, interrompendo assim o surgimento de novas lesões em cinco casos. Em três dos cinco casos não responsivos, substituiu-se a dapsona por rifampicina, tendo cessado imediatamente o aparecimento de novas lesões. A terapêutica com talidomida, na dose de 100 mg três vezes ao dia, foi utilizada em quatro pacientes, não impedindo o surgimento de novas lesões em três deles. A prednisona foi utilizada somente em um caso, por dois períodos curtos, com remissão das lesões agudas, que recidivaram com a suspensão da droga. Quatro pacientes da casuística total desenvolveram ENL após a instituição da dapsona, e apresentaram boa resposta com o uso da talidomida[32].

Rea, no mesmo ano, em outra publicação, mencionou que após seis semanas do início da terapêutica com rifampicina e dapsona, as lesões ulceradas começaram a apresentar sinais de cicatrização, reepitelizando completamente no período de seis meses[61].

Pursley descreve o tratamento de uma paciente com FL usando 300 mg/dia de clofazimina e 200 mg/dia de talidomida com melhora relativa, após a mesma ter sido tratada com prednisona e antibiótico sem resultado[67].

Jacobson cita que a clofazimina e a talidomida não se mostram eficazes nos casos de FL. Propõe o uso de 60 mg por dia de prednisona, tal como nas reações tipo I e tipo II[27].

Saul e Novales referem que o tratamento para LLu é o mesmo que o usado para o tratamento da HV clássica. Na época desta publicação o esquema de tratamento incluía dapsona 100 mg/dia associado a rifampicina 600 mg/dia, ou a clofazimina 100 mg/dia. Para o FL, estes autores propuseram o uso de 600 mg/dia de talidomida por longo período, o que evitaria o surgimento de novas lesões, mas não deteria a evolução das lesões já desencadeadas[18].

Ramirez, em 1991, publicou o tratamento de um caso de FL utilizando a griseofulvina, na dose de 500 mg/dia, com regressão das lesões num período de três meses, descartando o uso de corticosteróide sistêmico por seus efeitos colaterais[7].

Bernardat et al., em 1996, relataram um caso de LLu com FL tratado, com sucesso, somente com a poliquimioterapia recomendada pela OMS para pacientes multibacilar[26].

Em 2000, Souza et al. definiram que no tratamento dos pacientes com FL seria importante considerar três aspectos: a LLu, o processo vasculítico e as infecções concomitantes, caso existissem. Dos quatro pacientes descritos, três usaram prednisona, uma talidomida e dois, pentoxifilina. Três doentes apresentaram melhora do quadro, porém um caso evoluiu para óbito por sepsis[65].

Os pacientes de Saoji e Salodkar foram tratados com corticosteróide sistêmico, prednisolona 15 mg, duas vezes ao dia, juntamente com poliquimioterapia. No primeiro caso as lesões cicatrizaram em um mês e meio, porém o paciente desenvolveu ENL que respondeu favoravelmente a doses maiores de prednisolona. Já o segundo, faleceu, provavelmente, pela idade avançada, tendo recebido o mesmo tratamento. Os autores observaram que a terapêutica com corticosteróide sistêmico não

Bibliografia

foi de grande benefício como na reação hansênica usual[12].

Observamos que, mesmo aqueles autores que propõem o tratamento com corticosteróide sistêmico e/ou talidomida, mantém o tratamento específico para hanseníase multibacilar.

Consideramos que o tratamento do FL deveria ser somente a PQT-MB, acompanhada de cuidados locais. Azulay-Abulafia et al. relataram dois casos de LLu com FL que tiveram evolução favorável apenas com o uso de PQT-MB/OMS[68].

- Lucio R, Alvarado I. Opusculo sobre el mal de San Lazaro o elefanciasis de los griegos (1851). *Dermatol Rev Mex* 1978;22:93-101.
- Latapí F, Chévez-Zamora A. The 'spotted' leprosy of Lucio (la lepra *manchada* de Lucio). An introduction to its clinical and histological study. *Int J Lepr* 1948;16:421-9.
- Latapí F, Chévez-Zamora A. La Lepra *Manchada* de Lucio – Estudio inicial clínico e histopatológico. Memórias del V Congreso Internacional de la Lepra, La Habana 1948: 102-7.
- Rodríguez O. Lepra de Lucio. *Rev Med Estud Gen Navarra* 1958 2:304-11.
- Rodríguez O. Lepra de Lucio. *Dermatol Rev Mex* 1978;22:117-40.
- Latapí F. Lucio's leprosy. Seminar of Microbiology for dermatologists of the International Society Tropical of Dermatology; Guadalajara, Mexico 1975.
- Ramirez MM. La reacción leprosa en la lepra de Lucio: Tratamiento con griseofulvina. *Rev Med Fac Med UASLP México* 1991;1:7-12.
- Arenas R. Fernando Latapí: las enseñanzas del Maestro. Universidad Nacional Autonoma de Mexico 2000.
- Latapí F, Chévez-Zamora A. La Lepra *Manchada* de Lucio. *Dermatologia Revista Mexicana* 1978;22:102-7.
- Latapí F, Chévez-Zamora A. Interpretacion actual de La Lepra de Lucio. *Dermatologia Revista Mexicana*; 1978,22:108-16.
- Derbes VJ, Samuels M, Williams OP, Wash JJ. The Lucio form of Diffuse Leprosy case in a Louisian Negro. *Int J Lepr* 1961;29:200-15.
- Saoji V, Salodkar A. Lucio leprosy with Lucio phenomenon. *Indian J Lepr* 2001;73:55-60.
- Vautrai RF. Comentários sobre a chamada *Lepra Lazarina* (nota preliminar). *Rev Bras Leprol* 1941:263-9.
- Dharmendra. Remarks on *Lucio* and *Lazarine* leprosy. *Int J Lepr* 1949;17:112-3.
- Furtado TA: The Lucio-Alvarado form of Leprosy: A case observed in Brazil. *Int. J Lepr* 1959;27:110-5.
- Pereira AC Jr. Considerações em torno da chamada Lepra de Lucio. *Boletim da Divisão Nacional de Lepra* 1973;1:79-86.
- Saúl A. Lepra de Lucio: epidemiologia y terapeutica. *Dermatol Rev Mex* 1978;22: 182-8.
- Saúl A, Novales J. La lépre de Lucio-Latapí et le phénomène de Lucio. *Acta Leprologica* 1983;1:115-32.
- Venegas SR. Lepra Difusa com *Fenomeno de Lucio*. *La Prensa Médica Mexicana* 1950; 227-35.
- Bernal EC. Servicio de Lepra. Centro Dermatologico Páscoa 1997;6:131-6.
- Flores OR. Lepra lepromatosa difusa (Lepra de Lucio y Latapí). *Bol Dermatol Sanit Venez* 1982-1983;19:27-39.
- Innami S, Leguizamón OR, Alvarenga AE. Notificación del Fenomeno de lucio en el Paraguay. *La Lepro* 1973;42:12-5.
- Aldama AB, Correa J, Rivelli V, Mendoza G. Fenômeno de Lucio. Comunicacion de

- 4 casos en Lepra no difusa. *Med Cutan Iber Lat Am* 2002;30:197-211.
24. Obermayer ME, Bonar SC, Rosenquist R. The Lucio Form of Lepromatous Leprosy. *Int J Lepr* 1950;18:53-8.
 25. Quinete SS, Marques AS, Rangel ER, Rocha GL. Lepra de Lucio. *An Brasil Dermat* 1977; 52:107-15.
 26. Bernadat JP, Faucher JF, Huerre M. Lèpre Lépromateuse Diffuse révélée par une vasculite cutanée. Le phénomène de Lucio. *Ann Dermatol Venerol* 1996;123:21-3.
 27. Jacobson RR. Treatment of Leprosy. In: Hastings RC. *Leprosy*. 2nd ed. Singapore: Churchill-Livingstone, 1994:317-49.
 28. Gibert E, Cubria JL, Gratacos R et al. Lepra de Lucio. *Med Cutan Iber Lat Am* 1982;10: 41-6.
 29. Ganapati R, Desikan KV, Iyer CGS. Study of apparently normal skin in leprosy. *Int J Lepr* 1972;40:281-90.
 30. Ackerman AB. Vasculitis. In: Ackerman AB. *Histologic diagnosis of inflammatory skin diseases*. 2nd ed. Philadelphia: Lea & Febiger, 1997:333-83.
 31. Saúl A, Aguilar R, Novales J, Rodríguez O. Reaccion de Medina. *Dermatol Rev Mex* 1967;11:17-24.
 32. Rea TH, Levan N. Lucio's Phenomenon and Diffuse Nonnodular Lepromatous Leprosy. *Arch Dermatol* 1978;114:1023-8.
 33. Tolentino JG. Acute Manifestations of Leprosy. *Int J Lepr* 1965;33:570.
 34. Fleury RN, Opromolla DVA. Hanseníase virchoviana, fenômeno de Lucio, criptococose. *Hansen Int* 1988;13:47-56.
 35. Miranda RN. A propósito de um caso de Manifestação Aguda da Lepra. *Revista Brasileira de Leprologia* 1958:3-11.
 36. Rea TH, Levan N. Current Concepts in the Immunology of Leprosy. *Arch Dermatol* 1977;113:345-50.
 37. Latapí F, Ridley DS, Ramos e Silva J, Mercau AR, et al. Report of the Panel on Leprosy Reaction. 8o Congresso no Rio de Janeiro 1963: 37-40.
 38. Mercau AR, Serial A, Depaoli EA, et al. Fenômeno de Lucio. *Leprologia* 1966;11: 30-3.
 39. Calux MJF. Contribuição ao estudo do eritema necrosante (Fenômeno de Lucio) na hanseníase. Tese de Doutorado. São Paulo, 1989.
 40. Waters FR, Ridley DS. Necrotizing Reactions in Lepromatous Leprosy a clinical and histologic study. *Int J Lepr* 1963;31:418-36.
 41. Ridley DS. Reactions in Leprosy. *Lepr Rev* 1969;40:77-81.
 42. Ridley DS. Reactions. In: Ridley DS. *Skin biopsy in leprosy*. 3rd ed. London: Documenta Geigy, 1976:54.
 43. Jolliffe DS. Leprosy Reactional states and their treatment. *Br J Dermatol* 1977;97: 345-50.
 44. Job CK. Pathology of Leprosy. In: Hastings RC. *Leprosy*. 2nd ed. Singapore: Churchill Livingstone, 1994:193-224.
 45. Rapini RP. Bacterial infection. In: Barnhill RL. *Textbook of Dermatopathology*. 1st ed. New York: McGraw Hill, 1998: 379-98.
 46. Azulay RD, Azulay DR. Micobacterioses. In: Azulay e Azulay. *Dermatologia*. 3ª ed. Rio de Janeiro: Guanabara Koogan, 2004:223-39.
 47. Souza AR. Fenômeno de Sanarelli – Schwartzman – a propósito da Lepra de Lucio. *Rev Bras Leprol* 1951;19:161-5.
 48. Roitt I, Brostoff J, Male D. Imunidade às bactérias e aos fungos. Em: Roitt I, Brostoff J, Male D. *Imunologia*. 5a ed. São Paulo: Manole Ltda, 1999:229-42.
 49. Oppenheim JJ, Ruscetti FW, Faltynek C. Cytokines. In: Stites DP, Terr AI, Parslow TG, *Basic and clinical immunology*. Eighth ed. East Norwalk: Prentice-Hall Int. inc., 1994:105-23.
 50. Buffon LP, Leal R, Vidigal MR, et al. Fenômeno de Lucio (eritema necrosante) na gestação: relato de caso e revisão da literatura. *An Bras Dermatol* 2001;76:441-8.
 51. Sehgal VN: Reactions in Leprosy. *Int J Lepr* 1987;26:278-85.
 52. Quismorio FP, Rea T, Shandor S, et al. Lucio's phenomenon: an immune complex deposition syndrome in lepromatous leprosy. *J Clin Immun Immunopath* 1978;9:184-93.
 53. Donner RS, Shively JA. The *Lucio Phenomenon* in Diffuse Leprosy. *Ann Intern Med* 1967;67:831-5.
 54. Moschella SL. Primary diffuse lepromatous leprosy with erythema necroticans (Lucio Phenomenon). *Arch Dermatol* 1968;97: 593-4.
 55. Fleury RN, Ura S, Opromolla DVA. Sessão Anátomo-Clinica - Fenômeno de Lucio. *Hansen Int* 1995;20:60-5.
 56. Kramarsky B, Edmondson HA, Peters RL, Reynolds TB. Lepromatous Leprosy in Reaction. *Arch Path* 1968;85:516-31.
 57. Lucas S. Bacterial Disease. In: Elder D, Elenitsas R, Jaworsky C, Johnson BJ. *Lever's Histopathology of the skin*. 8th ed. Philadelphia: Lippincott-Raven, 1997:457-502.
 58. Busam KJ, Barksdale SK, Barnhill RL. Vasculites and related disorders. In: Barnhill RL. *Textbook of Dermatopathology*. 1st ed. New York: McGraw Hill, 1998:180-1.
 59. Talhari S, Neves RG. Manifestações cutâneas e diagnóstico. Em: Talhari S, Neves RG. *Hanseníase*. 3ª ed. Manaus: Gráfica Tropical, 1997:5-40.
 60. Terencio de las Aguas J. Lepra de Lucio y eritema necrotizante. *Rev Intern Dermatol Dermocosm* 2003;6:142-51.
 61. Flores OR. La reacción leprosa. Una revisión. *Derm Venez* 2000;38:53-63.
 62. Sampaio SAP, Rivitti EA. Hanseníase. In: *Dermatologia*. 2ª ed. São Paulo: Artes Médicas Ltda 2001:467-88.
 63. Rea TH, Ridley DS. Lucio's Phenomenon: A Comparative Histological Study. *Int J Lepr* 1979;47:161-166.
 64. Pursley TV, Jacobson RR, Apisarnthanarax P. Lucio's Phenomenon. *Arch Dermatol* 1980; 16:201-204.
 65. Pereira AC Jr: Hanseníase de Lucio. *An Bras Dermatol* 1993;68:33-40.
 66. Sousa CS, Roselino AMF, Figueiredo F, Foss NT. Lucio's Phenomenon: Clinical and