

# Pimecrolimus asociado a fototerapia UVB de banda estrecha (311 nm) en vitíligo

## *Pimecrolimus and UVB narrow band (311 nm) phototherapy in vitiligo*

Gilda Zurita<sup>a</sup>, Rodolfo Galán<sup>b</sup>, Elio Ochoa<sup>c</sup>, Enrique Uruga<sup>d</sup>

<sup>a</sup>Área de Fototerapia, <sup>b</sup>Área de Cirugía Dermatológica, <sup>c</sup>Epidemiología, <sup>d</sup>Departamento de Dermatología, Hospital Luis Vernaza. Ecuador.

Correspondência:

Gilda Zurita

e-mail: gilzur@ecua.net.ec

### Resumen

Pensando que las combinaciones terapéuticas por lo general llevan a un sinergismo, asociamos el pimecrolimus y la fototerapia UVB 311 en el tratamiento del vitíligo. Fueron reclutados 21 pacientes. La media de despigmentación antes del tratamiento fue de  $32 \pm 4\%$  vs  $15 \pm 3\%$  de despigmentación después del tratamiento (test de rangos Wilcoxon  $p=0.0001$ ). La media de repigmentación conseguida fue de  $51 \pm 25\%$ . La media de dosis acumulada de UVB fue  $16 \pm 11$  Joules/cm<sup>2</sup>, con una media de  $29 \pm 15$  sesiones y en una media de  $4 \pm 2$  meses de tratamiento. Al inicio del estudio, el 80% de los pacientes tuvieron VIDA igual a 4 y 3, después del tratamiento, el 42% presentaba VIDA de 0 y 1. La combinación pimecrolimus más UVB 311 acortó el tiempo de tratamiento, con dosis acumulada de UVB inferiores a lo reportado y además sirvió para estabilizar la enfermedad en un porcentaje importante de pacientes.

(Zurita G, Galán R, Ochoa E, Uruga E. Pimecrolimus asociado a fototerapia UVB de banda estrecha (311 nm.) en vitíligo. Med Cutan Iber Lat Am 2005;33:103-107)

**Palabra clave:** pimecrolimus, fototerapia, banda estrecha, vitíligo.

### Summary

*On account of therapeutic combinations tending to lead to a synergism, we associated pimecrolimus and UVB 311 phototherapy in the treatment of vitiligo. Twenty-one patients were recruited. The depigmentation median before treatment was  $32 \pm 4\%$  vs  $15 \pm 3\%$  post-treatment. (Wilcoxon  $p=0.0001$ ) The repigmentation median was  $51 \pm 25\%$ . The median UVB accumulated dose was  $16 \pm 11$  Joules/cm<sup>2</sup>, with a median  $29 \pm 15$  sessions, and a median duration of treatment of  $4 \pm 2$  months. At the study's start, 80 percent of patients had a VIDA=4 to 3. After treatment, 42 percent had a VIDA=0 to 1. Our therapeutic combination shortened duration of treatment, and used lower accumulated UVB doses than previously reported. It was also efficacious as a disease-stabilizer among a significant percentage of patients*

**Key Word:** pimecrolimus, phototherapy, narrow band, 311, vitiligo.

Uno de los tratamientos considerado altamente eficaz para el vitíligo es la fototerapia UVB de banda estrecha (311-312 nm.) que estimula la reserva folicular de los melanocitos y estabiliza el proceso de despigmentación[1]. Usada desde el año 1997, con continuos y recientes reportes en la literatura sobre su uso[2,3]. Hay consenso de que la repigmentación satisfactoria (>75%) se consigue después del año de tratamiento, por ello el abandono terapéutico es frecuente.

El pimecrolimus, macrólido derivado de la ascomicina, es un inmunomodulador tópico, usado especialmente en dermatitis atópica por su capacidad de bloquear la transcripción de citoquinas inflamatorias en la célula T activada, mediante la inhibición de la calcineurina[4]. Su semejanza molecular con el tacrolimus, también efectivo en vitíligo[5], nos lleva a pensar que el pimecrolimus podría ser útil en el tratamiento del mismo.

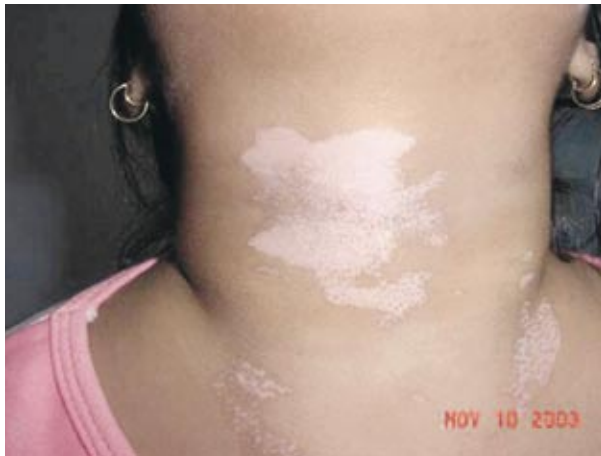Pensando, además, que las combinaciones terapéuticas por lo general llevan a un sinergismo, asociamos el pimecrolimus y la fototerapia UVB de banda estrecha a fin de obtener repigmentación satisfactoria en un menor tiempo de tratamiento.

### Metodología

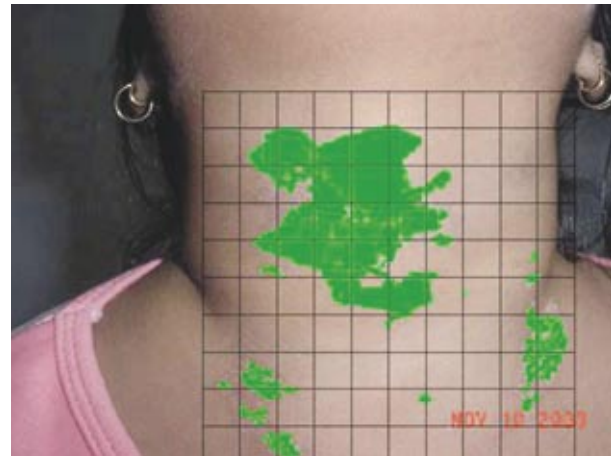
Con el objetivo de acortar el tiempo de tratamiento en el vitíligo, se realizó el siguiente estudio.

### Pacientes

Pacientes afectados de vitíligo localizado, segmentado y generalizado, sin distinción de sexo ni edad, que acudieron al área de fototerapia de un centro dermatológico privado, entre julio del 2003 y Febrero del 2004. Fueron excluidos los



**Figura 1.** Foto inicial natural.



**Figura 2.** Foto inicial procesada con Adobe Photoshop version 7 e Illustrator version 10: Despigmntación 32.9%.

pacientes con antecedentes de fotosensibilidad.

A todos los pacientes se les realizó historia clínica que incluía: sexo, edad, evolución de la enfermedad, tipo de vitíligo, topografía, tratamientos anteriores, actividad, porcentaje de despigmntación.

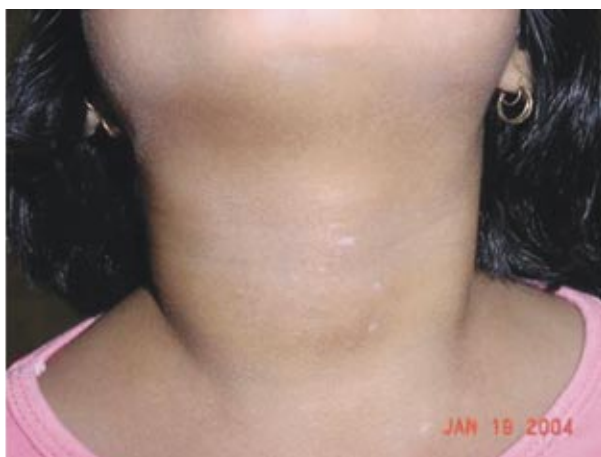Para conocer la actividad previa del vitíligo usamos el sistema de puntuación VIDA (vitíligo disease activity score) que le da un puntaje de 4 cuando ha habido actividad de la enfermedad en las últimas 6 semanas, de 3 en los últimos 3 meses, de 2 en los últimos 6 meses, de 1 en el último año, de 0 cuando no ha habido actividad por más de un año y de -1 cuando ha habido repigmntación espontánea.

Entendiéndose por *actividad* el crecimiento de manchas preexistentes o la aparición de nuevas manchas.

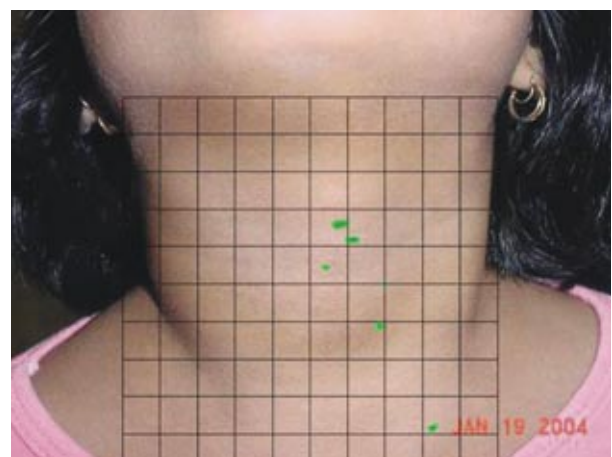
### Método

El pimecrolimus (Novartis) se aplicó dos veces al día (c/12 h), en las áreas afectadas.

Como fuente de luz ultravioleta, se usaron 12 lámparas TL 0.1 Phillips (Daavlin. spectra uvcon; serie # uy2200-AXP-NBX- 1212, Enero 2002), las sesiones de fototerapia fueron dos veces a la semana, con dosis inicial de 240 milijoules/cm<sup>2</sup>, incrementos por sesión de 40 milijoules/cm<sup>2</sup> hasta una dosis máxima de 500 milijoules/cm<sup>2</sup>, dosis que se mantuvo hasta realizar el corte del estudio.



**Figura 3.** Foto final natural.



**Figura 4.** Foto final: Despigmntación 0.3%. Repigmntación obtenida: 99.1%.

Se tomaron fotografías antes y al final del tratamiento (cámara digital Sony CyberShot DSC-S30, distancia del objetivo 60cm, lente 18,3 mm 1:2.8, lámpara fluorescente ciélfica). Fueron analizadas mediante dos programas de computación: Adobe Photoshop version 7 e Illustrator version 10. Con el primero se marcó con un color, toda el área despigmentada y con el segundo se colocó una cuadrícula digital de 10x 10, en la que cada cuadrado representaba el 1% de superficie afectada. De esta manera obtuvimos el porcentaje de despigmentación inicial y final, para luego obtener mediante regla de tres el porcentaje de repigmentación conseguida. Se valoró como respuesta satisfactoria cuando se conseguía >75% de repigmentación, moderada entre el 75-25% y pobre <25% de repigmentación (Figuras 1, 2, 3 y 4).

Los datos fueron recolectados en una hoja Microsoft Excel 2000, previo consentimiento informado.

### Análisis estadístico

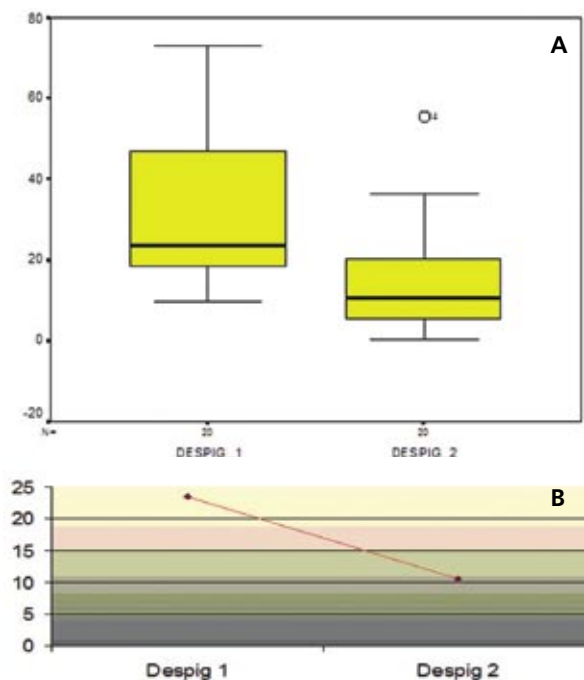
Es un ensayo clínico no controlado en el que se analiza el efecto del Pimecrolimus asociado a UVB de banda estrecha en vitiligo. Se compara el porcentaje de despigmentación al inicio y al final del tratamiento y se aplica diferencia de medias. El porcentaje de repigmentación conseguida se lo relaciona con las variables de edad, localización, evolución y actividad de la enfermedad. Las medias de sesiones de fototerapia, dosis acumulada de UVB 311 y del tiempo empleado se las compara entre los tres grupos de repigmentación: satisfactoria, moderada y pobre. Se procesa en SPSS versión 9.0 (Chicago, Illinois, USA, 1999)

### Resultados

Un total de 21 pacientes fueron reclutados, 17 mujeres y 4 hombres. La media de edad fue  $26 \pm 17$  años y la media del tiempo de evolución de la enfermedad fue de  $51 \pm 60$  meses. Once pacientes (52%) tenían vitiligo localizado, ocho (38%) vitiligo generalizado y dos (9%) vitiligo segmentado, de los cuales un paciente con vitiligo segmentado se retiró del estudio. El 76% (16/21) tenían manchas de vitiligo localizadas en cara. El 80% (17/21) tenían su enfermedad en estado activo (VIDA= 4 y 3). Ninguno tenía historia de repigmentación espontánea. El 67% (14/21) habían recibido algún tratamiento (corticoides tópicos, bergamota, puvasol y UVB de banda estrecha), sin resultados satisfactorios. Todos habían suspendido el tratamiento entre 2 y 8 meses antes del estudio.

La medida de despigmentación antes del tratamiento fue de  $32 \pm 4\%$  vs  $15 \pm 3\%$  de despigmentación después del tratamiento, siendo estas variables no paramétricas por lo que se realizó el test de rangos Wilcoxon con una  $p=0.0001$ , lo que fue clínica y estadísticamente significativo (Figura 5).

### Diferencias de medianas de despigmentación inicial y final



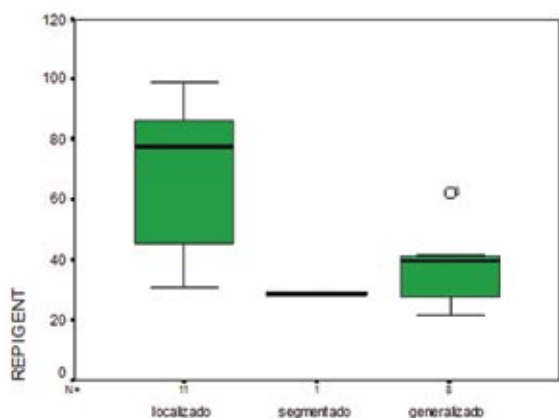
**Figura 5. A.** Boxplot Despigmntación pretratamiento. **B.** (Despig 1) Vs Despigmntación post tratamiento (Despig 2).

La media de repigmentación conseguida fue de  $51 \pm 25\%$ . El 29% de los pacientes (6/21) tuvieron repigmentación satisfactoria (>75%); El 57% (12/21) moderada (26-75%) y el 14% (3/21) pobre (< 25%). El vitiligo localizado presentó una media de repigmentación de  $66 \pm 7\%$  y el vitiligo generalizado de  $38 \pm 4\%$  ( $p=0.03$  test de Kruskal Wallis). Los pacientes con < de 50 meses de evolución de su enfermedad tuvieron una media de repigmentación de  $62 \pm 7\%$  vs  $37 \pm 4\%$  que tuvieron los pacientes con de >50 meses de evolución ( $p=0.002$  t-test) (Figura 6 y 7).

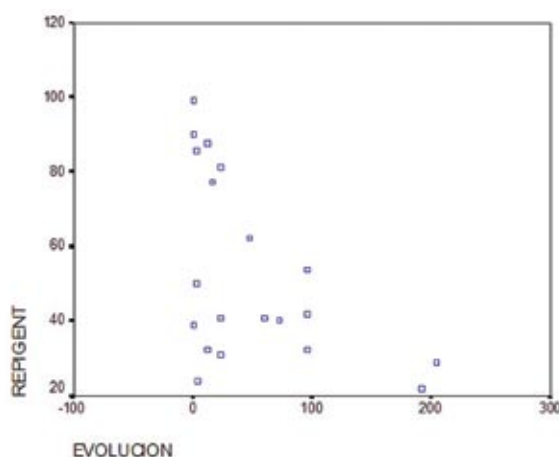
Los pacientes que habían obtenido >75% de repigmentación tenían una media del tiempo de evolución de su enfermedad de  $9 \pm 9$  meses vs  $98 \pm 138$  que tenían los pacientes que obtuvieron >25% de repigmentación. No hubo correlación entre los porcentajes de repigmentación y edad de los pacientes.

Después del tratamiento el 42% (9/21) había estabilizado su enfermedad (VIDA= 0-1)

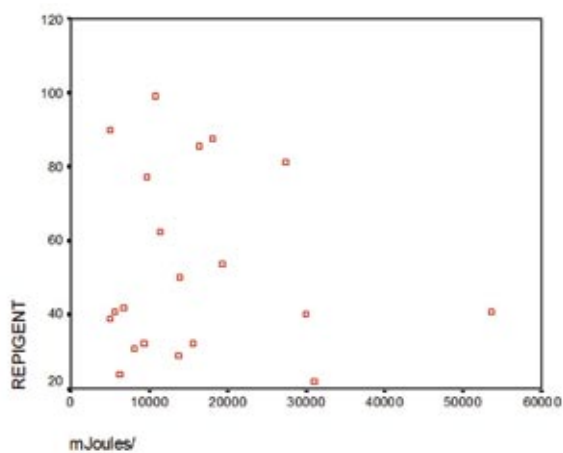
La media de la dosis total de UVB 311 fue de  $16 \pm 11$  Joules/cm<sup>2</sup>, con una media de  $29 \pm 15$  sesiones y en una media de  $4 \pm 2$  meses de tratamiento. No hubo diferencias de



**Figura 6.** Boxplot Repigmentación obtenida al final del tratamiento en los pacientes según el tipo de vitíligo.



**Figura 7.** Diagrama de puntos de tiempo de evolución de la enfermedad relacionado con la Repigmentación.



**Figura 8.** Diagrama de puntos de mJoules de fototerapia recibidos relacionados con la Repigmentación.

medias en cuanto a dosis total de UVB, sesiones y meses de tratamiento entre los diferentes grados de repigmentaciones (satisfactoria, moderada y pobre) (Figura 8).

### Comentario

El vitíligo ha sido siempre una enfermedad difícil de tratar. Existen varios tratamientos pero con resultados muy variables tanto de paciente a paciente como de mancha a mancha dentro del mismo paciente. Conseguir repigmentación satisfactoria es a menudo un desafío terapéutico. Usualmente los tratamientos tópicos como monoterapia no producen repigmentación completa. Los esteroides tópicos de alta potencia, son la primera elección para vitíligo localizado y en niños[6]. Pero sus efectos adversos y la pobre respuesta a llevado a la búsqueda de nuevas alternativas como el calcipotriol que ha mostrado ser eficaz en vitíligo[7] o el Tacrolimus, cuya efectividad es comparable a la del clobetasol[8-9]. Existe el reporte de un caso, en el que se consiguió el 50% de repigmentación con el Pimecrolimus[10].

Tratamientos considerados muy eficaces para el vitíligo son la fototerapia y fotoquimioterapia, sus diversas modalidades fueron comparadas en un meta-análisis[2]. Según este estudio el vitíligo generalizado tiene posibilidades de repigmentar en primer lugar, con la fototerapia UVB de banda estrecha (311-312 nm), seguido de la UVB banda ancha (290-320 nm) y luego la PUVA terapia oral, que también fue considerada como el tratamiento de mayor riesgo de producir efectos colaterales adversos, por lo que en la actualidad la fototerapia UVB de banda estrecha es considerada como el tratamiento más eficaz y probablemente más seguro para el vitíligo generalizado tanto en adultos como en niños[11,12].

Koster and Wiskmann reportaron dosis acumuladas de UVB banda ancha , con rangos de 3.28 a 122.34 J/cm2 con una media de 35.63 J/cm2, después de un año tratamiento en el vitíligo[13]. Westerhof , en 1997 reporta una media de 32,34 J/cm2 de UVB banda estrecha con rangos de 9.58- 128.01 J/cm2 después de un año de tratamiento en vitíligo[3]. Njoo M.D. y col.[12], reportaron 51 niños tratados durante 11±2 meses, con una media de 91±46. J/cm2 de dosis acumulada de UVB 311 y 78±20 tratamientos.

Los estudios previamente mencionados se refieren a monoterapias. En nuestra serie se usó una terapia combinada de pimecrolimus más UVB 311, consiguiendo una media de repigmentación de 51±25%. El 29% fueron repigmentaciones satisfactorias (>75%) y el 57% repigmentaciones moderadas (26-75%). Estos datos no son diferentes a los encontrados por los autores antes mencionados, sin embargo nuestro estudio lo consiguió con una media de 4±2 meses de tratamiento, 16± 11J/cm2 de dosis acumulada de UVB y 29±15 sesiones de fototerapia. Es decir que nuestro

tiempo de terapia fué menos de la mitad de lo reportado por Westerhof y Njoo mientras que la dosis acumulada de UVB 311 que recibieron nuestros pacientes, fue la mitad de la reportada por Westerhof y casi la quinta parte de la reportada por Njoo y col.

Cuando comparamos los tres grupos de repigmentación (<25%, 26-75% y >75%) no encontramos diferencias en las variables de dosis total de UVB, número de sesiones y meses de tratamiento. No así en la serie realizada por Njoo, donde hubo una diferencia significativa en la dosis acumulada de UVB entre el grupo de menor repigmentación (<25%) y los grupos de moderada (26-75%) y satisfactoria (>75%). Fenómeno que no ocurrió en nuestra serie.

Los vitiligos localizados tuvieron una tasa de repigmentación mejor que los generalizados. Todos los pacientes (n=6) que habían conseguido >75% de repigmentación tenían su vitiligo localizados en cara vs aquellos que consiguieron <25% cuyas localizaciones estaban en las extremidades. La media del tiempo de evolución de su enfermedad de los

pacientes que consiguieron >75% de repigmentación fue de  $9\pm 9$  vs  $98\pm 132$  de aquellos que tuvieron < 25% de repigmentación. Por lo tanto, ratificamos que las localizaciones en cara tienen mejor pronóstico y que mientras más rápido se trate la enfermedad mejor resultados obtendremos.

Cabe recalcar que al inicio del estudio, el 80% de los pacientes tuvieron un VIDA igual a 4 y 3, después del tratamiento, el 42% presentaba un VIDA de 0 y 1. La combinación pimecrolimus UVB 311 sirvió para estabilizar la enfermedad en un porcentaje importante de pacientes.

En conclusión, la combinación Pimecrolimus más UVB 311, demostró mejores resultados que los reportados en la literatura.

Los vitiligos localizados tuvieron mejor repigmentación. Los pacientes con menor tiempo de evolución de la enfermedad respondieron mejor al tratamiento. No se requirieron en general, más de 30 Joules/cm<sup>2</sup> de UVB 311 para obtener resultados.

## Bibliografía

1. Fitzpatrick TB. Mechanisms of phototherapy in vitiligo. Arch 1997;133:1591-2
2. Njoo MD, Spuis PJ, Boss JD, Westerhof W, Bussuyt Pm. Nonsurgical repigmentation therapies in vitiligo. Meta-análisis of the literature. Arch Dermatol, 1998;134:1532-40
3. Westerhof W, Nieuweboer-Krobotova L. Treatment of Vitiligo with UVB radiation vs Topical Psoraleno Plus UV-A. Arch Dermatol. 1997;133:1591-2
4. Wellintong K, Jarvis B. Topical pimecrolimus: a review of its clinical potential in the management of atopic dermatitis. Drugs 2002;62:817-40
5. Tanghetti E. Tacrolimus ointment 0.1% produces repigmentation in patients with vitiligo: Results of a prospective patient series. Cutis 2003;71:158-62
6. Njoo MD, Spuis PJ, Boss JD, Westerhof W, Bussuyt Pm. Nonsurgical repigmentation therapies in vitiligo. Arch Dermatol, 1998;14:196-201
7. Ermis O, Alposy E, Getin L, Yilmaz E. Is the efficacy of psoraleno plus ultraviolet A therapy for vitiligo enhanced by current topical calcipotriol . a placebo controlled double-blind study. Br. J Dermatol, 2001;145:472-5
8. Assman T, Homey B, Ruzicka T Application of tacrolimus for the treatment skin disorders. Immunopharmacology. 2000;47:203-13
9. Lepe V, Moncada Benjamín, Castaneda-cazares JP, Torres-Alvarez MB, Ortiz C, Torres-Rubalcava A. A double-blind randomized trial of 0.1% Tacrolimus vs 0.005% clobetasol for the treatment of childhood vitiligo. Arch Dermatol. 2003; 139:581-4
10. Mayoral F, Gonzales C, Shah N, Arciniegas C. Repigmentation of vitiligo with Pimecrolimus: A case report. Dermatol 2003;207:322-3
11. Roelandts R. Photo(chemo) therapy for vitiligo. Photodermatol Photoimmunol Photomed. 2003;19:1-4
12. Njoo M.D, Bos J.D, Westerhof W. Treatment of generalized vitiligo in children with narrow band (TL01) UVB radiation therapy. J Am Acad Dermatol 2000;4:1-12
13. Koster W, Wiskemann A. Phototherapy mit UVB bei Vitiligo. Z Hautkr 1990;65:1022-9