

Millium coloide del adulto localizado en los pabellones auriculares

Adult colloid milium located in the ears

Pedro Sánchez Sambucety, Matilde Martínez Fernández, Inmaculada Ruiz González, Asunción González^a,
Pilar Gil Agapito, Manuel Ángel Rodríguez Prieto

Servicio de Dermatología, ^aServicio de Anatomía Patológica. Hospital de León. León. España.

Correspondencia:

Pedro Sánchez Sambucety
c/ Altos de Nava s/n. CP 240071 León. España.
Tel.: (+34) 987 237 400
e-mail: pepileon@wanadoo.es

El millium coloidal es una enfermedad por depósito de la que se conocen tres variedades clínico – patológicas[1,2]: el millium coloidal del adulto, millium coloidal juvenil y el millium coloidal pigmentado asociado al uso de hidroquinona. Las variantes denominadas millium coloidal nodular y paracoloide se consideran en las amiloidosis[2].

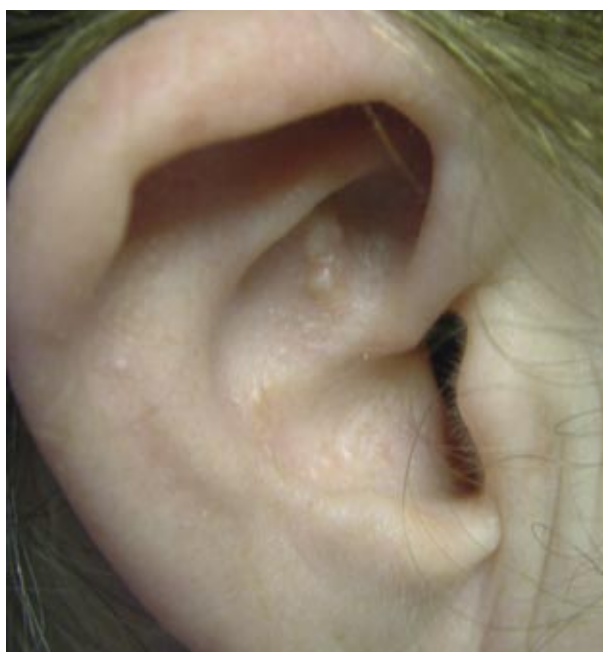

Figura 1. Pápulas amarillentas en la concha auricular.

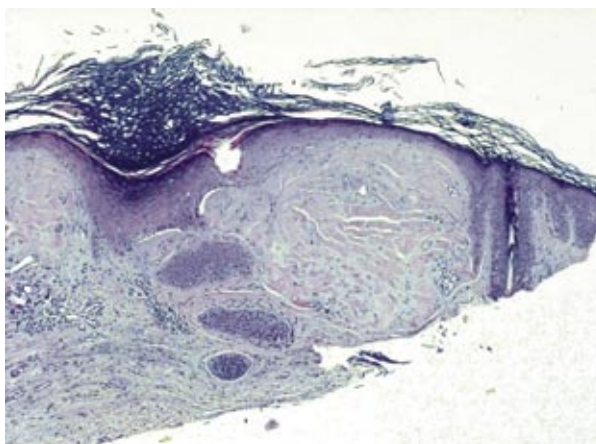


Figura 2. Masa eosinofílica y fisurada subepidérmica.

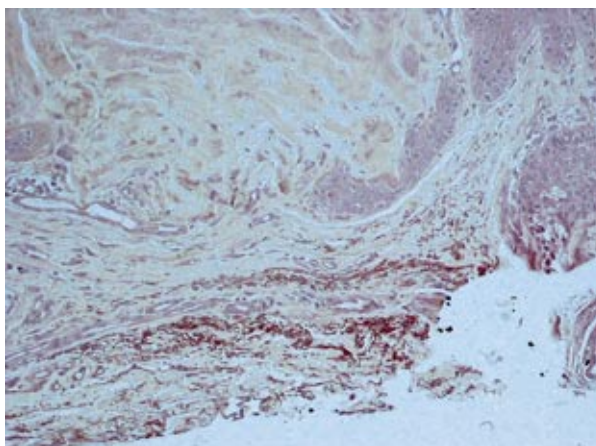


Figura 3. Fibras elásticas degeneradas perilesionales (Orceína).

Caso clínico

Mujer de 60 años de edad, sin antecedentes personales de interés, trabajadora en labores agrícolas y fototipo II. Acude a nuestra consulta por presentar sobre la concha de ambos pabellones auriculares pápulas amarillentas, translúcidas, aisladas o agrupadas sobre una piel normal (Figura 1), asintomáticas.

Realizamos biopsia de una de las lesiones, en cuyo estudio histopatológico se aprecia una masa amorfa acelular, eosinófila y fisurada en dermis papilar bajo una epidermis que presenta un adelgazamiento parcheado (Figura 2). La tinción con PAS es positiva y con Rojo Congo es negativa. Con la tinción de orceína para teñir las fibras elásticas observamos ausencia de las mismas en la lesión, pero en la perifería encontramos fibras elásticas fragmentadas y degeneradas (Figura 3).

Con los datos clínicos e histopatológicos llegamos al diagnóstico de millium coloide del adulto (MCA).

No realizamos tratamiento de las lesiones, salvo la recomendación de utilizar fotoprotectores.

Comentario

El MCA es la forma clínica más frecuente, con mayor prevalencia en el sexo masculino en una relación de 4/1 con respecto a las mujeres. Probablemente se debe a su vinculación con trabajos al aire libre. En este sentido hay casos descritos donde las lesiones aparecen de forma unilateral y localizadas únicamente en las zonas de fotoexposición[3,5], como en el caso de Lewis et al.[3] que describe el caso de un taxista que presentaba lesiones de Millium Colide en el brazo izquierdo expuesto a la luz solar mientras conducía. Otro ejemplo es el caso de Innocenzi et al.[6], en el que el MCA está relacionado con la exposición a UVA por motivos estéticos.

En general el MCA cursa con pápulas amarillentas, translúcidas, que pueden disponerse de forma aislada o agrupadas y que a la expresión drenan un material gelatinoso. Se localizan en las áreas fotoexpuestas, habitualmente de la región facial y de extremidades superiores[7].

La histopatología se caracteriza por presentar masas amorfas, eosinófilas fragmentadas en la dermis superficial. Entre las fisuras puede haber fibroblastos[2].

En nuestro paciente realizamos el diagnóstico diferencial con los nódulos elastosicos del pabellón auricular, tofos, condrodermatitis, basalioma, quistes de millium, siringomas o esteatocitomas. Finalmente llegamos al diagnóstico por correlación clínico-patológica.

Más difícil puede ser el diagnóstico diferencial histológico entre el MCA y la amiloidosis. En la amiloidosis el material amorfo y eosinófilo suele ser poco fisurado y localizado más profundamente, en la dermis reticular o tejido celular subcutáneo, alrededor de los vasos y adipocitos. Se suele acompañar de un infiltrado inflamatorio con abundantes células plasmáticas[7].

El millium coloide es diastasa resistente y ácido periódico de Schiff (PAS) positivo. Puede mostrar positividad con tioflavina-T o birrefringencia positiva con rojo Congo debido a que se ha identificado el compuesto amiloide P dentro de los depósitos del millium coloide, al igual que en las fibras elásticas normales[2]. Si es necesario, con el microscopio electrónico se puede diferenciar el material amorfo granulo-fibrilar del millium coloide de los filamentos rectos de 6-10 nm característicos de la amiloidosis[4,7].

La histogénesis de el MCA señala que se debe a la degeneración actínica de las fibras elásticas. En este sentido se ha demostrado mediante microscopía electrónica la continuidad entre la elastosis actínica y la formación del material coloidal[8,10], por lo que esta enfermedad podría incluirse, junto con la elastosis solar, la elastosis nodular con quistes y comedones, los nódulos elastosicos del pabellón auricular y la queratoelastoidosis dentro de los síndromes elastóticos solares.

Al tratarse de una enfermedad benigna, el tratamiento se realiza por motivos estéticos.

Los objetivos del tratamiento son: eliminar las lesiones, favorecer la síntesis de nuevo tejido elástico de características normales y evitar las recidivas. En definitiva, los principios de la terapéutica del envejecimiento cutáneo. Para ello se puede emplear el Láser de Co₂, la dermoabrasión o el láser Er: YAG[11] y posteriormente la aplicación de retinoides o ácido glicólico tópicos junto con fotoprotectores solares.

Bibliografía

- Graham JH, Marques AS. Colloid milium: a histochemical study. *J Invest Dermatol* 1967; 49:497-507.
- McKee PH. Colloid milium. *Pathology of the Skin with clinical correlations*. second ed. Ed by Mosby-Wolf: 1996;7:18-7.21.
- Kirtak N, Inaloz S, Karakok M, Ozgoztasi O. A case of adult colloid milium with sun exposure. *Int J Dermatol* 2002;41:936-8.
- Lewis AT, Le EH, Quan LT, Krishnan B, Schulmeier J, Hsu S. Unilateral colloid milium of the arm. *J Am Acad Dermatol* 2002;46(2 suppl):S5-7.
- Muscardin LM, Bellocchi M, Balus L. Papuloverrucous colloid milium: an occupational variant. *Br J Dermatol* 2000;143:884-7.
- Innocenzi D, Barduagni F, Cerio R, Wolter M. UV-induced colloid milium. *Clin Exp Dermatol* 1993;18:347-50.
- Touart DM, Sau P. Cutaneous deposition diseases. Part I. *J Am Acad Dermatol* 1998;39:149-71.
- Matsuta M, Kunimoto M, Kosegawa G, Akasaka T, Kon S. Electron microscopic study of the colloid-like substance in solar elastosis. *J Dermatol* 1989;16:191-5.
- Hashimoto K, Black M. Colloid milium: a final degeneration product of actinic elastoid. *J Cutan Pathol* 1985;12:147-56.
- Kobayashi H, Hashimoto K. Colloid and elastic fibre: ultrastructural study on the histogenesis of colloid milium. *J Cutan Pathol* 1983;10:111-22.
- Ammirati CT, Giancola JM, Hruza GJ. Adult-onset facial colloid milium successfully treated with the long-pulsed Er:YAG laser. *Dermatol Surg* 2002;28:215-9.