

Milia en placa en varias y sucesivas áreas

Milia en plaque at multiple and successive sites

Sergio Gabriel Carbia, Verónica Malah, Roberto Glorio, Julieta Ruiz Beguerie, Alberto Devés, Juan Vogel, Alberto Woscoff

Cátedra de Dermatología. Hospital de Clínicas José de San Martín. Escuela de Medicina. Buenos Aires. Argentina.

Correspondencia:

Sergio Gabriel Carbia

Mariano Moreno 40 (ex 18). Bernal. Buenos Aires. Argentina.

Tel./Fax: (+54) 11 4259 7962

e-mail: scarbia@intramed.net.ar

Milia en placa (MEP) es una variedad rara de milia primaria[1]. La mayoría de los casos son solitarios y ocurren alrededor de las orejas[1,2]. Reportamos un caso de milia en placa localizada en varias áreas y sucesivos.

Caso clínico

Una mujer de 67 años consultó por presentar placas eritematosas constituidas por múltiples pápulas en ambas regiones retroauriculares y en párpado derecho, de aparición sucesiva y 3 años de evolución. Durante el último mes notó la aparición en cuello de aisladas pápulas de similares características.

No refería historia de ingesta de drogas, aplicación de agentes tópicos, trauma, dermatitis, enfermedades ampollares, radioterapia o quemaduras en las áreas afectadas. No usaba anteojos. Ningún otro miembro de la familia presentaba similar cuadro.

El *examen físico* reveló la presencia de múltiples pápulas amarillentas, de 2 a 4 mm, levemente pruriginosas, agrupadas sobre placas eritematosas situadas a nivel retroauricular bilateral y en canto interno de párpado derecho (Figuras 1 y 2). Un grupo de las mismas diminutas pápulas, asentando sobre piel normal, estaban ubicadas a nivel cervical.

El *estudio histopatológico* de las lesiones retroauricular y palpebral reveló la presencia de múltiples quistes infundibulares repletos de queratina laminada ortoqueratótica en dermis superior (Figura 3). Las paredes quísticas estaban formadas externamente por epitelio escamoso estratificado e internamente por una capa granulosa. No se observó infiltrado inflamatorio alrededor de los mismos.

Se diagnosticó milia en placa.

Se inició *tratamiento* local de las placas con ácido retinoico 0.05% en crema y sistémico con minociclina 100 mg/día. Tras 2 meses de tratamiento ocurrió una reducción significativa de las lesiones.

Comentario

MEP es un proceso infrecuente e idiopático caracterizado por la presencia de múltiples pápulas blanquecinas o amarillentas, generalmente asintomáticas o levemente pruriginosas, que asientan sobre una placa eritematosa[1,4]. Usualmente afecta unilateralmente el área retroauricular[1,3] y rara vez se ha descrito con distribución bilateral[5] o en otros sitios como párpados[3], canto interno[2], lóbulos de orejas[4], pliegue nasal[6] o regiones preauricular[7], submandibular[8] y supraclavicular[9].

Tabla 1. Principales diagnósticos diferenciales de milia en placa

Enfermedad	Edad (media)	Clínica	Localización preferencial	Histopatología
Milia en placa	Adultos	Múltiples lesiones milia-símil asentando sobre una placa eritematosa	Retroauricular Unilateral	Múltiples quistes epidérmicos repletos de queratina en dermis
Liquen plano tumido folicular	Adultos	Placa eritemato-violácea tumor-símil, rodeada de pequeños quistes y comedones	Retroauricular	Foliculos y quistes rodeados de un infiltrado liquenoide
Nevo comedoniano	De nacimiento o en edades tempranas	Múltiples comedones agrupados en una placa, usualmente con un patrón lineal	Cara, cuello, miembros superiores, tronco Unilateral	Dilataciones infundibulares repletas de queratina
Síndrome de Favre-Racouchot	Ancianos	Comedones abiertos agrupados con quistes	Cara (Malar, nasal y periorbitario)	Quistes múltiples asociados con elastosis actínica
Mucinosos folicular	Jóvenes	Pápulas o placas queratósicas foliculares	Cara, cuello	Depósitos mucinosos foliculares
Micosis fungoide folicular	Adultos	Pápulas foliculares o quistes sobre placas	Cuero cabelludo, cara	Infiltrado liquenoide foliculotrópico
Esteatocitoma múltiple	Jóvenes	Múltiples quistes no agrupados sobre una placa	Retroauricular, tronco Bilateral	Quistes infundibulares y anexos sebáceos.

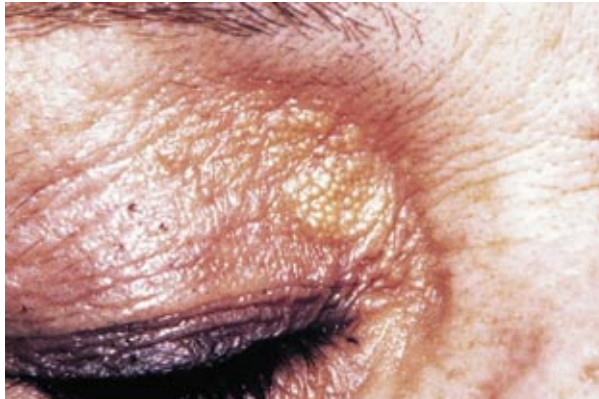

Figura 1. Milia múltiple sobre una placa eritematosa en canto interno de párpado derecho.

La presencia de 2 o más sitios comprometidos es excepcional y fue reportada por Le Guyadec et al.[10]. En su caso, como en el nuestro, ambas regiones retroauriculares y el canto interno del párpado estaban afectados.

El estudio histopatológico muestra pequeñas cavidades quísticas formadas por epitelio estratificado infundibular y conteniendo queratina laminada ortoqueratótica[1,2]. Un caso reportó la presencia de quistes híbridos con queratinización epidérmica y triquilemal[11].

Habitualmente se presenta en mujeres de mediana edad. Se lo ha asociado con pseudoxantoma elástico[12] y lupus eritematoso discoide o cutáneo crónico[13,14].

El principal diagnóstico diferencial es el liquen plano túmido folicular (LPTF), variedad de liquen plano pilar descrito inicialmente por Belaich et al en 1977[15]. Clínicamente se caracteriza por una placa eritematoviolácea tumor-símil, rodeada de pequeños quistes y comedones típicamente distribuidos en el área retroauricular. Histológicamente presentan folículos y quistes rodeados de un infiltrado liquenoide[7]. Nuestro paciente no presentaba dicho infiltrado, descartándose el liquen plano. Otros diagnósticos diferenciales son mucinosis folicular, síndrome de Favre-Racouchot, nevo comedoniano, esteatocitoma múltiple y micosis fungoide folicular (Tabla 1)[3, 7]. La formación de milia secundaria puede ser causada por aplicaciones tópicas de perfumes o fármacos (corticoides o 5-fluorouracilo), trauma, radioterapia, dermabrasión, quemaduras, enfermedades ampollares o fármacos sistémicos (benoxaprofeno)[16,19]. Todas estas condiciones fueron descartadas en nuestro paciente.

La fisiopatología de la MEP es desconocida. Losada-Campa et al propusieron tres posibilidades: una degeneración idiopática del tejido conectivo, factores externos no identificados o la secuela de un LPTF previo[7]. Aún continúa siendo un misterio porque algunas áreas anatómicas (especialmente alrededor de ojos y orejas) favorecen espontáneamente el desarrollo de MEP[3].

Tretinoína tópica, electrodesecación, criocirugía, laser de CO₂, enucleación quirúrgica de los quistes y minociclina oral

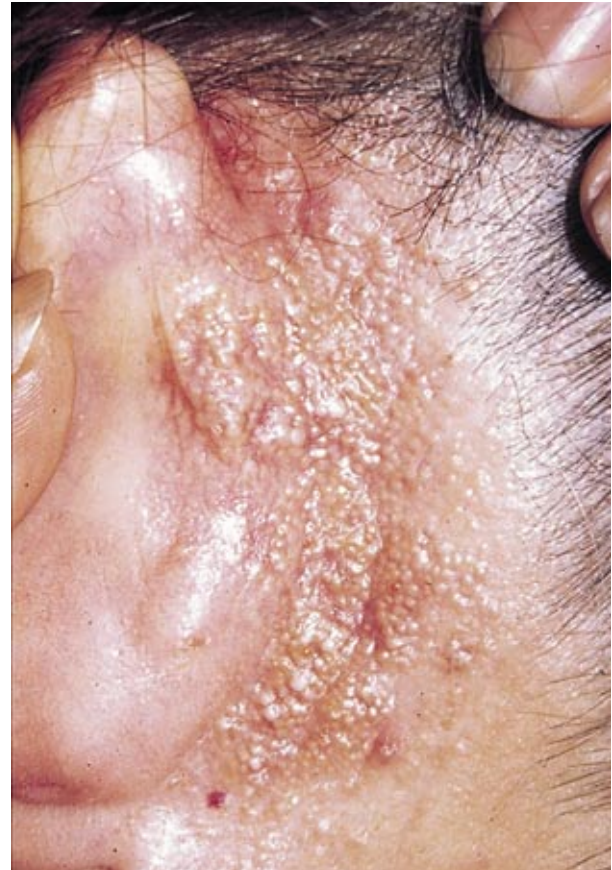

Figura 2. Placa eritematosa en región retroauricular derecha, repleta de múltiples millium.

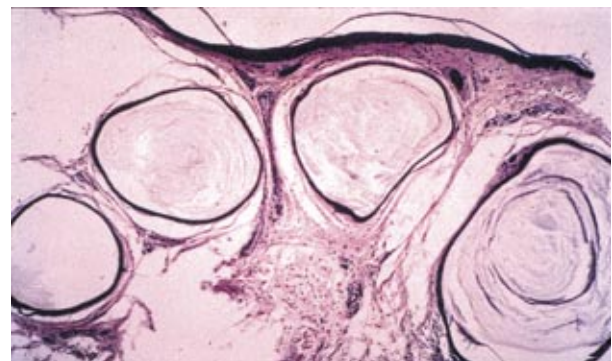


Figura 3. Múltiples pequeñas cavidades quísticas repletas de queratina en dermis (Hematoxilina-eosina x 40).

fueron tratamientos satisfactoriamente utilizados en esta entidad[9-13, 20-21].

Aunque MEP fue descrita por primera vez en 1903 por Balzer y Fouquet[22], pocos casos han sido reportados en la literatura[6], y hasta donde sabemos, este es el segundo reporte de MEP a varias y sucesivas áreas [10].

Bibliografía

1. Ergin S, Basak P, Sari A. Milia en plaque. *J Eur Acad Dermatol Venereol* 2000;14:47-9.
2. Bouassida S, Meziou TJ, Mlik H, et al. Childhood plaque milia of the inner canthus. *Ann Dermatol Venereol* 1998;125:906-8.
3. Bridges AG, Lucky AW, Haney G, Mutasim DF. Milia en plaque of the eyelids in childhood: case report and review of the literature. *Pediatr Dermatol* 1998;15:282-4.
4. Keohane SG, Beveridge GW, Benton EC, Cox NH. Milia en plaque - a new site and novel treatment. *Clin Exp Dermatol* 1996;21:58-60.
5. Stork J. Retroauricular bilateral milia en plaque. *Dermatology* 1995;191:260-1.
6. Alsaleh QA, Nanda A, Sharaf A, Al Sabah H. Milia en plaque: a new site. *Int J Dermatol* 2000;39:614-5.
7. Losada Campa A, De la Torre Fraga C, Cruces Prado M. Milia en plaque. *Br J Dermatol* 1996;134:970-2.
8. Garcia Sanchez MS, Gomez Centeno P, Rosón E, Sánchez Aguilar D, et al. Milia en plaque in a bilateral submandibular distribution. *Clin Exp Dermatol* 1998;23:227-9.
9. Combemale P, Faisant M, Dupin M. Milia en plaque in the supraclavicular area. *Dermatology* 1995;191:262-3.
10. Le Guyadec T, Bosonnet S, Saint-Blancard P, Maccari F, et al. Milium in plaque à localisations multiples successives. *Ann Dermatol Venereol* 2000;127:208-9.
11. Lee DW, Choi SW, Cho BK. Milia en plaque. *J Am Acad Dermatol* 1994;31:107.
12. Cho SH, Cho BK, Kim CW. Milia en plaque associated with pseudoxanthoma elasticum. *J Cutan Pathol* 1997;24:61-3.
13. Boehm I, Schupp G, Bauer R. Milia en plaque arising in discoid lupus erythematosus. *Br J Dermatol* 1997;137:649-51.
14. Kouba DJ, Owens NM, Mimouni D, Klein W, et al. Milia en plaque: a novel manifestation of chronic cutaneous lupus erythematosus. *Br J Dermatol* 2003;149:424-6.
15. Belaich S, Bonvalet D, Civatte J. Lichen plan folliculaire tumidus retro-auriculaire. *Ann Dermatol Venereol* 1977;104:147-50.
16. Samlaska CP, Benson PM. Milia en plaque. *J Am Acad Dermatol* 1989;21:312-3.
17. Tsuji T, Kadoya A, Tanaka R, et al. Milia induced by corticosteroids. *Arch Dermatol* 1986;122:139-40.
18. Brenner S, Shobet J, Krakowski A, Ilie B. Mucoïd milia (Letter). *Arch Dermatol* 1986;120:300.
19. Kragballe K, Herlin T. Benoxaprofen improves psoriasis: a double-blind study. *Arch Dermatol* 1983;119:548-52.
20. Noto G, Dawber R. Milia en plaque: treatment with open spray cryosurgery. *Acta Derm Venereol* 2001;81:370-1.
21. Sandhu K, Gupta S, Handa S. CO2 laser therapy for milia en plaque. *J Dermatolog Treat* 2003;14:253-5.
22. Balzer F, Fouquet C. Milium confluent rétroauriculaire bilatéral. *Bull Soc Fr Dermatol Syphiligr* 1903;14:361-2.