

Variedad esclerodermiforme de enfermedad injerto contra huésped

Esclerodermiform type of graft versus host disease

Alejandro Centeno, Alejandro Ruiz Lascano.

Servicio de Dermatología. Hospital Privado de Córdoba. Córdoba. Argentina.

Correspondência:

Alejandro Centeno

Naciones Unidas 346

CP 5016 Córdoba. Argentina

e-mail: dermatologia@hospitalprivadosa.com.ar

Resumen

La Enfermedad Injerto Contra Huésped (EICH) es una entidad inmunológica que ocurre habitualmentras del trasplante de médula ósea. Presenta un importante compromiso mucocutáneo así como compromiso sistémico. Se puede presentar en una forma aguda y otra crónica, y dentro de esta última con una variedad liquenoide y/o esclerodermiforme. Los dermatólogos desempeñamos un papel muy importante en el diagnóstico de esta patología. Se presenta un caso de EICH crónica (EICHC) con variedad esclerodermiforme siendo pocos los casos descritos en la literatura médica consultada.

(Centeno A, Ruiz Lascano A. Variedad esclerodermiforme de enfermedad injerto contra huésped. Med Cutan Iber Lat Am 2006;34:21-24)

Palabras clave: Enfermedad Injerto Contra Huésped Crónica, variedad esclerodermiforme.

Summary

Graft Versus Host Disease is an immunological entity which normally occurs after a bone marrow transplant. It shows mucocutaneous signs and systemic impairment in many cases. The above mentioned disease may appear in the form of an acute or chronic disorder. The latter shows a lichenoid and/or sclerodermoid pattern. Dermatologists play an important role in the diagnosis and study of this condition- Herewith we present a case of the sclerodermiform type of chronic Graft Versus Host Disease. There are few cases reported of this type in the medical literature. the disease.

Key Words: *Graft Versus Host Disease, sclerodermiform type.*

Los trasplantes de médula ósea constituyen medidas terapéuticas usadas actualmente para tratar patologías tumorales y no tumorales. Debido al mayor espectro de indicaciones clínicas, dichos trasplantes se usan cada vez con más frecuencia en la práctica médica. La Enfermedad Injerto Contra Huésped (EICH) es la principal causa de morbi-mortalidad en este grupo de pacientes.

La variedad esclerodermiforme de la Enfermedad Injerto Contra Huésped Crónica (EICHC) es sumamente rara; habiendo pocos casos descriptos en la literatura médica consultada.

Caso clínico

Varón de 37 años que debido a mieloma múltiple recibe trasplante alogénico de médula ósea de hermano compatible en un 85% en 1995. Cinco años después se le realiza una infusión de linfocitos del donante por recaída de la enfermedad; desarrollando consecuentemente una EICH aguda que es medicada con corticoides sistémicos con resolución de la misma.

El paciente permanece libre de enfermedad por dos años hasta la fecha, que consulta por lesiones en tronco superior y crestas ilíacas. Al examen presenta en dichas áreas máculas discrómicas brillantes induradas, junto con

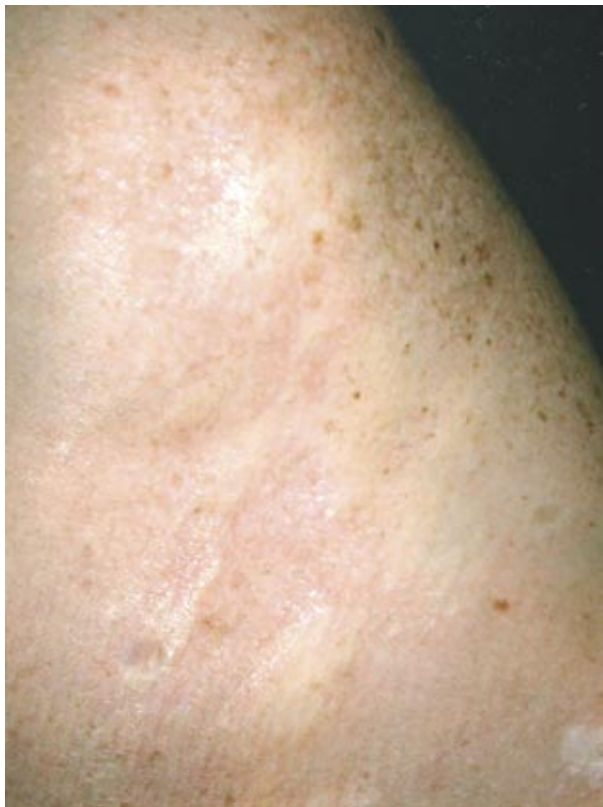

Figura 1. Placas y máculas brillantes, discrómicas en región torácica superior.

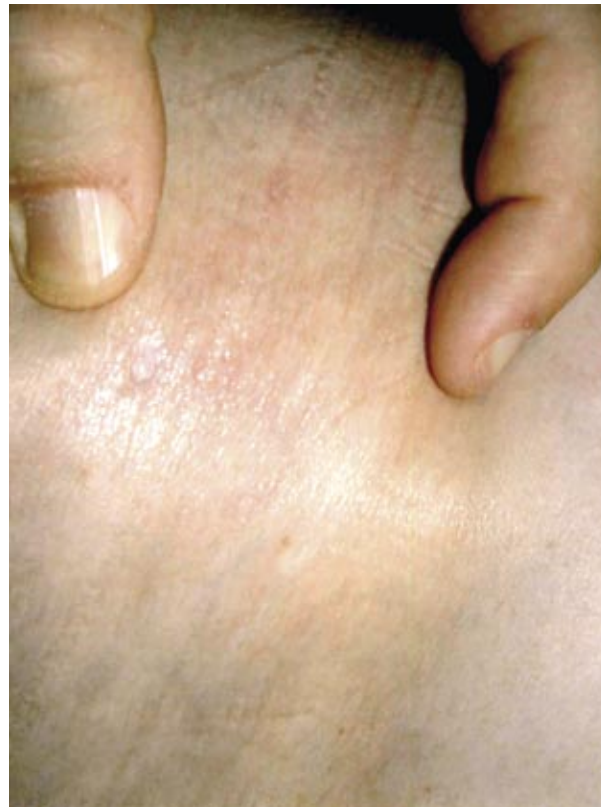

Figura 2. Mayor detalle donde se intenta representar la inducción de las lesiones.

reticulado blanquecino en mucosa yugal y leve microstomía (Figuras 1-3).

Se realiza estudio histopatológico de la piel que muestra un escaso infiltrado mononuclear perivascular y moderada fibrosis dermal (Figura 4).

Se trata con metilprednisona 100 mg. diarios con mejoría de las lesiones a los dos meses de tratamiento.

Comentario

La EICH es una entidad inmunológica observada frecuentemente luego del trasplante de médula ósea, que se produce como resultado del reconocimiento como extraños de antígenos del receptor por parte de linfocitos T del donante; y caracterizada por manifestaciones cutáneo-mucosas y compromiso sistémico (principalmente hígado, ojo y aparato gastrointestinal)[1]. En la piel las manifestaciones son múltiples, secuenciales e indicadoras del pronóstico de la enfermedad[2].

La EICH es más frecuente después del trasplante de médula ósea alogénica, aunque también se puede presentar

en el de médula ósea singénica, transfusiones de sangre, reinfusiones de médula ósea autóloga, trasplante de órganos sólidos o transferencia materno-fetal de leucocitos por vía transplacentaria[3].

Se han propuesto tres condiciones para su desarrollo: 1) transferencia de células inmunocompetentes viables al huésped, 2) incompetencia (inmunodeficiencia) del huésped para rechazar células extrañas y 3) disparidad antigénica entre donante y el huésped en el Complejo Mayor de Histo-compatibilidad (CMH).

Los factores de riesgo para su desarrollo son la incompatibilidad entre donante y receptor; receptor varón y donante mujer (con antecedentes de embarazos previos o transfusiones); mayor edad de donante o receptor; quienes reciben regímenes de acondicionamiento de gran intensidad o cuando el número de linfocitos del inóculo es alta; entre otros factores[4].

La EICH puede dividirse en hiperaguda, que aparece inmediatamente después del trasplante; aguda, que se pre-

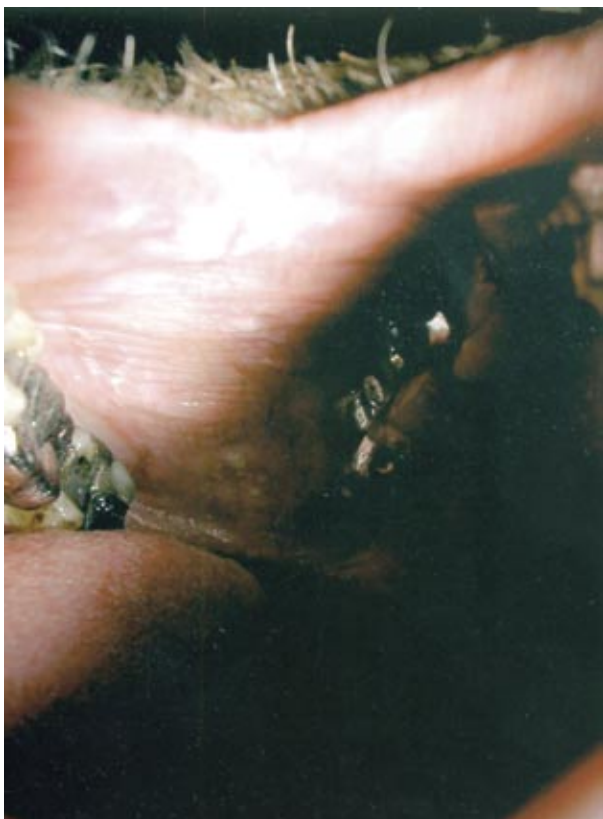

Figura 3. Reticulado blanquecino linquenoide en mucosa yugal.

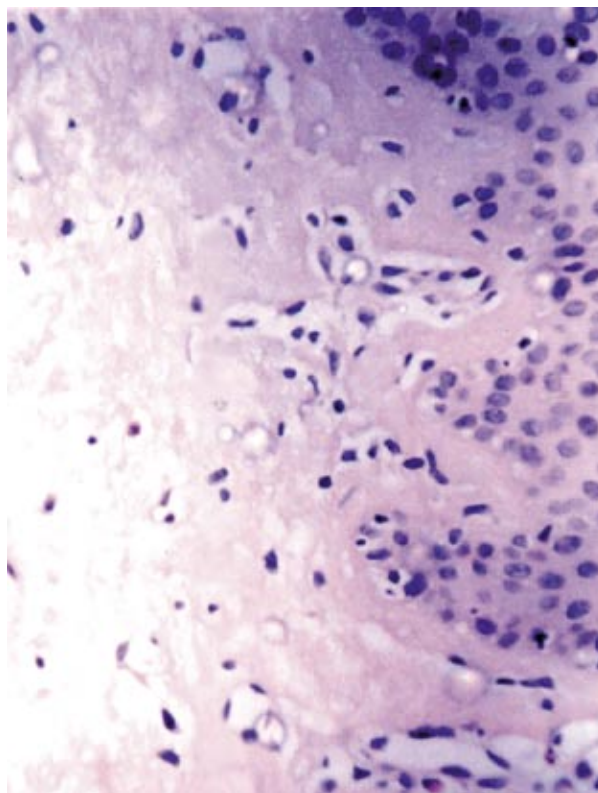


Figura 4. Examen histológico de una mácula que evidencia el escaso infiltrado junto con una importante fibrosis en dermis.

senta de 10 a 40 días después del trasplante, (otros autores postulan entre 10 y 90 días postrasplante) y crónica[5].

La EICHC a su vez, se puede clasificar en una forma progresiva cuando aparece después de la EICH aguda; en una forma quiescente o latente cuando hay un período de latencia entre la forma aguda y la crónica; y en una forma de novo cuando no hay antecedente de forma aguda de EICH[6].

El mayor predictor para el desarrollo de una EICHC es el antecedente de una EICH aguda previa como lo presentaba nuestro paciente[5].

La EICHC se presenta entre el 18% y el 56% de los trasplantados con médula ósea alogénica[7]. El compromiso cutáneo está presente en un 90% a 100% de los casos. Puede presentarse clásicamente de dos maneras: la variedad liquenoide y la esclerodermiforme. En general la variedad liquenoide se desarrolla más tempranamente que la esclerodermiforme y es habitual que ambas lo hagan después de los 60 días posteriores al trasplante[8]. Algunos enfermos pueden presentarla de forma secuencial o simultánea.

Clínicamente, la forma liquenoide presenta compromiso oral característico (como en el caso citado) y el resto de la piel con una forma muy semejante al liquen plano.

La variedad esclerodermiforme se puede presentar como una forma localizada con placas similares a la morfea con diversos grados de hiper e hipopigmentación (como la de nuestro paciente); o una forma generalizada que se asocia a pérdida de la movilidad o contracturas articulares, fascitis, isquemia cutánea crónica, erosiones, úlceras persistentes o recurrentes, afección de los anexos con alopecia, anhidrosis y distrofia ungular. Las ampollas que aparecen sobre piel esclerótica indican una EICH severa de mal pronóstico. También puede presentarse con una erupción morbiliforme, maculopapular, similar a la EICH aguda que en corto tiempo desarrolla la variedad liquenoide o esclerodermiforme característica. Los síntomas de sequedad acompañan con frecuencia a esta fase debido a la disminución de las secreciones lagrimal y salival. Las formas generalizadas son las que se acompañan frecuentemente de compromiso sistémico.

La histopatología de las placas de EICHC esclerodermiforme recuerda a la esclerodermia con la diferencia que en la primera, la progresión de la alteración del colágeno comienza en dermis papilar y rara vez produce paniculitis. Las muestras de mucosa oral y glándulas salivales menores pueden ayudar al diagnóstico de esta patología[9].

La afectación sistémica de EICHC (ausente en nuestro paciente) se caracteriza por el compromiso ocular con conjuntivitis pseudomembranosa o serosanguinolenta o queratoconjuntivitis seca con sus complicaciones ulcerosas; el compromiso ocular es un indicador de mal pronóstico. El hígado puede tener un compromiso leve con signos histológicos de colestasis pero puede llegar en casos más severos a una necrosis con insuficiencia hepática. Dentro del sistema gastrointestinal el esófago es el más comprometido (con esofagitis y otras veces estenosis) habiéndose descrito otros casos de pseudoobstrucción intestinal. Los pulmones pueden presentar bronquiolitis obliterativa habiendo casos más severos de insuficiencia respiratoria. El compromiso neuromuscular es raro, pero se han descrito neuropatías, dermatomiositis y miastenia gravis asociada con esta patología[6]. Se describe la mayor posibilidad de tumores cutáneo-mucoso y sistémicos (melanoma, carcinoma espinocelular, glioblastomas y sarcomas)[10].

La mortalidad de la EICHC varía entre el 15% y el 56%. Los pacientes fallecen habitualmente por infecciones debidas a depresión de la inmunidad celular y a disfunción de barreras epiteliales (esta última favorecida por la sequedad de piel y mucosas); siendo las más comunes aquellas producidas por *Candida*, herpes zoster, herpes simple, citome-

galovirus, *Staphylococcus aureus*, y gérmenes oportunistas, con compromiso de las vías respiratorias, piel y sepsis. Otras muertes se producen por caquexia y disfunción hepática. Las enfermedades oncológicas de base no constituyen causa importante de muerte en estos pacientes ya que el *injerto versus tumor* reduciría la recaída de este último. La supervivencia a los 6 años oscila entre 20% y 70%[9-11].

En lo que se refiere al tratamiento, algunos autores postulan no realizarlo en las formas cutáneas localizadas; pero cuando la afección cutánea es más generalizada y más aún cuando hay compromiso sistémico, se postula el uso oral de inmunosupresores como glucocorticoides, ciclosporina y azatioprina en sus diversas combinaciones. En caso de piodermis recurrente se recomienda la administración crónica de antibióticos. El tratamiento con PUVA es beneficioso para las formas liquenoides generalizadas y tendría un buen efecto en las formas esclerodermiformes[12]. Se describen nuevas promesas terapéuticas con la talidomida, fotoforesis, anticuerpos monoclonales como anti CD20 entre otros[13, 14].

Nuestro paciente se encuadra en una EICHC variedad esclerodermiforme quiescente o latente, con una forma localizada sin compromiso sistémico que respondió a los corticoides sistémicos y con buena evolución hasta seis meses posteriores al mismo.

Presentamos este caso por tratarse de una patología de infrecuente aparición en la práctica diaria, en los que los dermatólogos tenemos un rol importante en el diagnóstico y tratamiento de la enfermedad.

Bibliografía

- Flowers M, Kansu E, Sullivan K. Hematopoietic stem cell therapy. *Hematol Oncol Clin N A* 1999;13:1091-112.
- Aractingy S, Chosidow O. Cutaneous Graft-Versus-Host Disease review. *Arch Dermatol* 1998;134:602-12.
- Hood AF, Soter NA, Rappeport J, Gigli I. Graft vs Host reaction: Cutaneous manifestations following bone marrow transplantation. *Arch Dermatol* 1977;113:1087.
- Garay I, Kurpis M, García JJ, Sturich G, Ruiz Lascano A. Enfermedad injerto contra huésped en trasplante de médula ósea. *Arch Argent Dermatol* 2003;53:49-55.
- Ratanatharathorn V, Ayash L, Lazarus HM, Fu J, Uberti JP. Chronic Graft-versus-host disease: clinical manifestation and therapy. *Bone Marrow transplantation* 2001;28:121-9.
- Rueggsegger MS, Llaudet Maza JL, Galimberti ML, Cassiraga L. Enfermedad injerto contra huésped crónica. *Dermatol Argent* 2003;60:150-9.
- Hymes SR, Farmer ER, Burns WH, Morison WL, Tutschka PJ, Walters LL, Santos GW. Bullous sclerodema-life changes in chronic graft vs host disease. *Arch Dermatol* 1985;121:1189.
- Johnson ML, Regland Farmer E. Graft vs Host reactions in dermatology. *J Am Acad Dermatol*. 1998;38:378.
- Irwin MF, Arthur ZE, Klaus W, Frank A, Lowell AG, Stephen I. Enfermedad Injerto Contra Huesped, cap 120, Fitzpatrick T.B. *Dermatología en Medicina General*. 5ª Ed. Ed. Médica Panamericana, tomo 2 2001;pp1501-1510.
- Antin JH. Long-Term Care after Hematopoietic-Cell Transplantation in Adults. *N Engl J Med* 2002;347:36-42.
- Aractingy S, Chosidow O. Cutáneo Graft-Versus-Host Disease review. *Arch Dermatol* 1998;134:602-12.
- Vogelsang GB, Wolff D, Altomonte V, Farmer E, Morison WL, Corio R, Horn T. Treatment of chronic graft-versus-host disease with ultravioletradiation and psoralen (PUVA). *Bone Marrow Transplantation* 1996;17:1067.
- Vogelsang GB, Farmer ER, Hess AD, Altomonte V, Beschoner WE, Jabs DA, et al. Thalidomide therapy of chronic graf-versus-host disease. *N Engl J Med* 1992;26:1055.
- Woscoff A, Ruiz Lascano A, De Pablo A. Sclerodermatous changes of Chronic Graf-Vs-Host Disease treated with PUVA. *Int J Dermatol* 1996;35:9.