

# Mucinosi papulosa acral persistente

## *Acral persistent papular mucinosis*

Elena Vera Iglesias, R. Manzano, A. Amigo, T. Alteraw, S. Ocaña.  
Hospital La Mancha-Centro. Ciudad Real. León. España.

### Correspondencia:

Elena Vera Iglesias  
Avda. de la Constitución S/N. CP 13600  
Alcázar de San Juan. Ciudad Real. España.  
Tel.: (+34) 926 58 06 26  
e-mail: everaigl@hotmail.com

### Resumen

Presentamos un caso de mucinosi papulosa acral persistente (MPAP). Se trata de una mujer de 69 años que presenta pápulas del mismo color de la piel de 2-4 mm en el dorso de las manos y las muñecas. En el estudio histopatológico aparece un depósito de mucina focal en la dermis papilar y reticular superior. La MPAP es un tipo de mucinosi que presenta un curso benigno y persistente, sin asociación a alteraciones sistémicas. Existe controversia sobre si se trata de una nueva entidad o un subtipo de la forma discreta papular de liquen mixodematoso.

(Vera Iglesias E, Manzano R, Amigo A, Alteraw T, Ocaña S. Mucinosi papulosa acral persistente. Med Cutan Iber Lat Am 2006;34:77-79)

**Palabras clave:** mucinosi, acral, paraproteinemia.

### Summary

*We present a case of acral papular persistent mucinosis (APPM). A 69 years old woman had 2-4mm flesh-colored papules on the back of her hands and extensor wrist. Examination of biopsy specimen showed focal mucin deposition in papillary and upper reticular dermis. APPM is a mucinosis subtype which has a benign and persistent course, without systemic involvement. Controversy exist as to whether this subtype should be considered a new entity or as a variant of the discrete papular form of lichen myxedematosus.*

**Key words:** mucinosy, acral, paraprotein.

En 1986 Rongioletti et al[1] describen los dos primeros casos de mucinosi papulosa acral persistente (MPAP), que difieren clínica e histológicamente de otras mucinosi cutáneas. Presentamos un nuevo caso de MPAP.

### Caso clínico

Mujer de 69 años sin antecedentes personales de interés consultó por una erupción cutánea poco pruriginosa en el dorso de las manos y las muñecas de 2 años de evolución, en los que habían ido apareciendo nuevas lesiones de forma lenta y progresiva. Las lesiones no respondían a la corticoterapia tópica. No había introducido nuevos medicamentos.

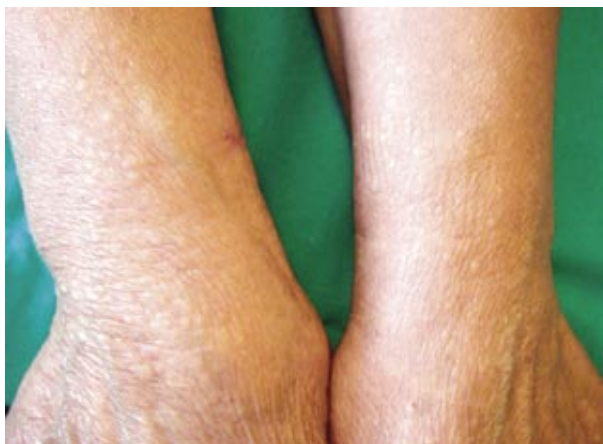En la exploración física se observaban aproximadamente 50 pápulas cuyo tamaño oscilaba entre 2 y 4 mm, del mismo color de la piel o blanco-amarillentas, de superficie lisa y consistencia firme, que se distribuían de forma simétrica y bilateral por el dorso de las manos y las muñecas (Figuras 1 y 2), con alguna lesión salpicada en el tercio distal de los

antebrazos. No existía induración ni engrosamiento cutáneo, ni afectación del estado general.

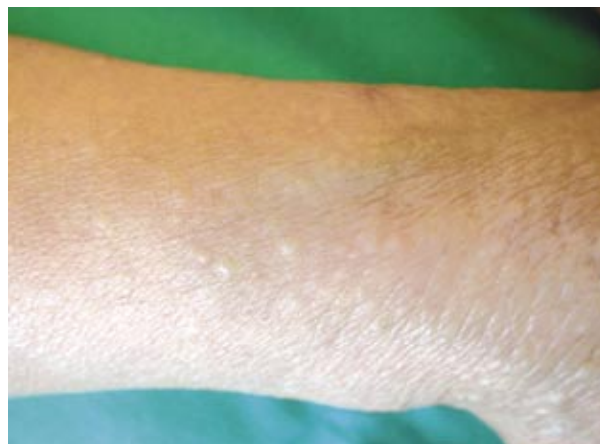En la biopsia de piel se observa en la dermis superficial una extensa zona laxa, de aspecto edematoso (Figura 3), identificándose con la tinción de azul-alcian como depósitos de mucopolisacáridos (Figura 4). No existía proliferación fibroblástica asociada ni alteraciones histológicas significativas en la epidermis. La analítica de rutina fue normal, incluyendo proteinograma, perfil tiroideo y serologías VHB, VIH, sífilis, excepto serología VHC positiva.

### Comentario

Las mucinosi cutáneas están constituidas por un grupo heterogéneo de enfermedades que se caracterizan por el depósito de mucina en la dermis, de forma focal o difusa. Pueden ser primarias o secundarias a otros procesos, como enfermedades del tejido conectivo, micosis fungoide, etc. Las primarias son el mixedema, mixedema pretibial, liquen



**Figura 1.** Pápulas color piel de 2 a 4 mm en tercio distal de antebrazos y dorso de muñecas, distribuidas de forma bilateral y simétrica.



**Figura 2.** Detalle de lesiones papulosas.

mixedematoso o mucinosis papular, mucinosis folicular, mucinosis cutánea tipo placa, la forma juvenil autorresolutiva, del lactante, focal cutánea y escleredema.

La mucinosis papular o liquen mixedematoso es una mucinosis idiopática, no asociada habitualmente a alteraciones tiroideas. Montgomery y Underwood[2,3] la clasificaron en cuatro grupos:

- 1) Erupción papular liquenoide generalizada o escleromixedema.
- 2) Forma discreta de mucinosis papular.
- 3) Forma en placas liquenoides localizadas o generalizadas.
- 4) Erupción nodular y placas urticariales.

El escleromixedema es la forma más frecuente y mejor conocida. Se caracteriza por pápulas liquenoides en el tronco, la cara, el cuello, los antebrazos y las manos, que pueden confluir en placas, acompañadas de induración de la piel. Se puede asociar a enfermedades sistémicas, como gammopatía monoclonal IgG, VIH, etc, y a depósito de mucina en otros órganos. En el estudio anatomopatológico existe una marcada proliferación fibroblástica.

La forma discreta es una forma menos conocida de mucinosis cutánea, en la que aparecen pápulas asimétricas aisladas, del color de la piel o eritematosas localizadas fundamentalmente en el tronco y la región proximal de las extremidades sin induración cutánea ni paraproteinemia asociada. Existen casos asociados a infección por el VIH[3]. En el estudio histológico no existe una proliferación fibroblástica tan marcada.

Naeyaert et al[4] consideran los siguientes tipos de la forma discreta A) Lesiones anulares, B) MPAP C) Otras formas menos características.

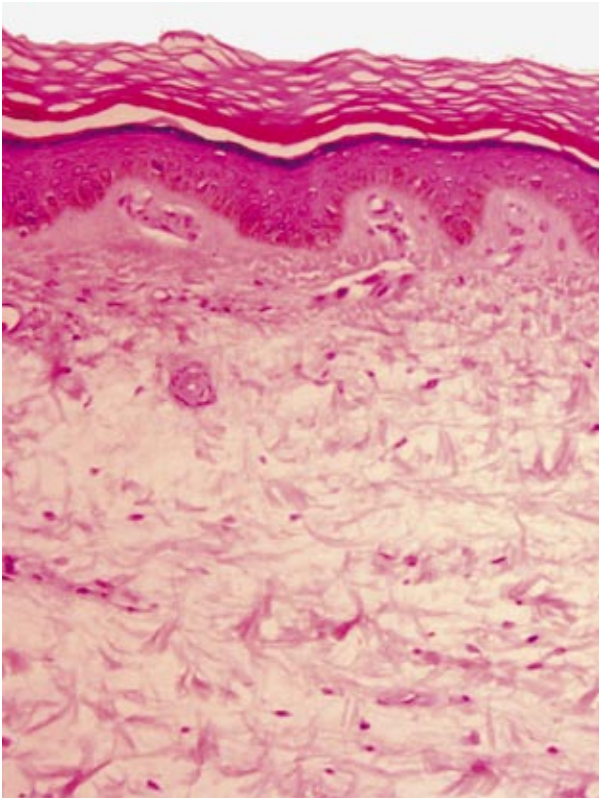
La MPAP es una mucinosis rara que afecta principalmente a mujeres en edad media, con una proporción mujer-hombre de 9/1 a 5/1. Se caracteriza por pápulas blanquecino-amarillentas o del color de la piel, en número variable, desde escasas lesiones hasta cientos, de 2-5mm de diámetro, que contienen en ocasiones un líquido denso translúcido. Las lesiones están localizadas en el dorso de las manos y la cara de extensión de las muñecas, extendiéndose en ocasiones a tercio distal de antebrazos y más raramente a codos y rodillas. Existe un caso de afectación de la región pretibial[2].

En el estudio microscópico aparece un depósito focal, bien delimitado de mucina, fundamentalmente de ácido hialurónico en la dermis papilar y reticular superior, con ocasional proliferación fibroblástica. Es típica la aparición de una banda respetada en la zona subepidérmica[5].

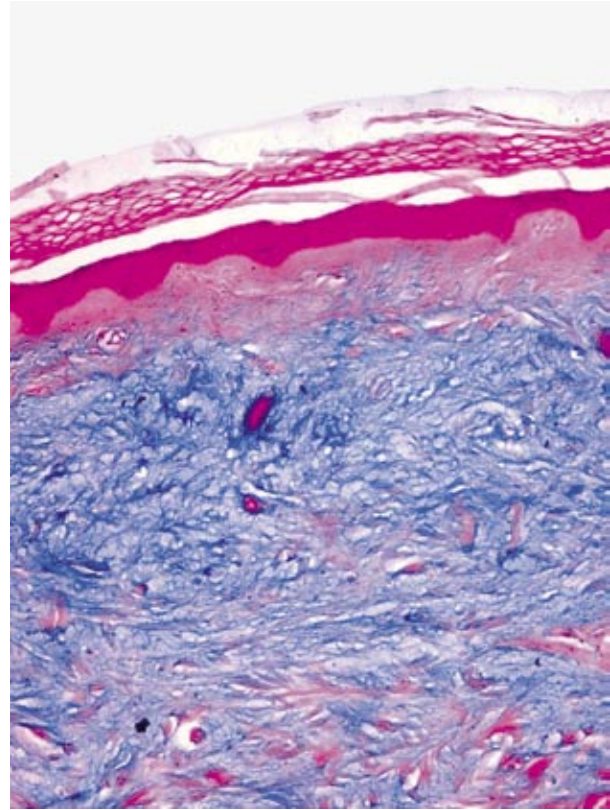
No existe afectación sistémica, ni gammopatía monoclonal o enfermedad tiroidea asociada[6]. Sólo hemos encontrado un caso en la literatura asociado a gammopatía monoclonal (Figura 1)[7]. Presenta un curso crónico, con tendencia a la persistencia y al aumento progresivo del número de lesiones, pero restringiéndose a las localizaciones descritas.

Se puede diferenciar de forma sencilla clínicamente de otras formas de mucinosis cutáneas, por la presencia de pápulas de localización acral sin afectación truncal.

El principal diagnóstico diferencial lo constituye la forma discreta papular del liquen mixedematoso[8]. Existe controversia sobre si se trata de una variante de esta forma discreta[4] o una nueva entidad independiente de otras mucinosis[1,4,8].



**Figura 3.** Imagen histológica (H&E). Dermis de aspecto laxo y edematoso.



**Figura 4.** Tinción azul-alcian. Extensos depósitos de mucina en dermis.

En la forma discreta del liquen mixedematoso existe afectación de otras localizaciones como el tronco, las extremidades, la cara, los codos, las rodillas; a veces las lesiones confluyen en placas, no existe diferencia en cuanto a la afectación de sexo y en la histología el depósito de mucina es más difuso, afectando la dermis media e inferior y existe proliferación fibroblástica[5,6,9].

Con respecto a la aparición de hepatitis C, no hemos encontrado en la literatura ningún caso de asociación entre MAPP y hepatitis C, por tanto creemos que es un hallazgo casual.

Dejando a un lado la controversia existente en cuanto a su nosología es importante conocer esta entidad por su comportamiento benigno, sin asociaciones a alteraciones sistémicas y su curso lento, progresivo y persistente[10,8].

## Bibliografía

- Rongioletti F, Rebora A, Crovato F. Acral persistent papular mucinosis: A new entity?. *Arch Dermatol* 1986;122:1237-9.
- Abalde T, Ginarte M, Fernández-Redondo V, Toribio J. Atypical acral persistent papular mucinosis. *Int J Dermatol* 1999;38:464-73.
- Yen A, Sánchez RL, Raimer SS. Papular mucinosis associated with AIDS: response to isotretinoin. *J Am Acad Dermatol* 1997;37:127-8.
- Naeyaert JM, Geerts ML, Kudsi S, Kint A. Acral persistent papular mucinosis: a peculiar variant of the discrete form of lichen myxedematosus. *Arch Dermatol* 1990; 126:1372-4.
- Fosko SW, Perez MI, Longley BJ. Acral persistent papular mucinosis. *J Am Acad Dermatol* 1992; 27: 1026-9.
- Rongioletti F, Rebora A, Crovato F. Acral persistent papular mucinosis: A distinct entity. *J Am Acad Dermatol* 1989;21:293-7.
- Borradoli L, Aractingi S, Blanc F, Verola O, Dubertret L. Acral persistent papular mucinosis and IgA monoclonal gammopathy: report a case. *Dermatology* 1992;185:134-6.
- Sethelle L, Flowers SL, Cooper PH, Landes HB. Acral persistent papular mucinosis. *J Am Acad Dermatol* 1990;23:530-2.
- Rebora A, Rongioletti. Acral persistent papular mucinosis and lichen myxedematosus. *Dermatology* 1992;185:81.
- Crovato F, Nazzari G, Desirello G. Acral persistent papular mucinosis. *J Am Acad Dermatol* 1990;23:121-2.