

## Minoxidil: Quince años después, del 2% al 5%

**José Carlos Moreno Giménez**

Hospital Universitario Reina Sofía. Córdoba. España.

Parece difícil de entender, pero hace apenas quince años los dermatólogos carecíamos de tratamientos eficaces para el tratamiento de pacientes con alopecia androgenética, por ello el minoxidil supuso una auténtica revolución en el tratamiento de este proceso.

Minoxidil es una piperidinopirimidina (2,4-diamino-6-piperidinopirimidina-3-oxido) parcialmente soluble en agua (2 mg/ml) y muy soluble en propilenglicol y alcohol. Generalmente se emplean estos dos últimos solventes en la formulación, siendo necesario aumentar su concentración en relación directa con la del minoxidil.

El minoxidil actúa sobre la musculatura vascular e induce una vasodilatación por lo que su primera indicación fue la hipertensión maligna y se comercializa con el nombre de Loniten®.

En 1980 Zappacosta[1] publica, en una carta al N Eng J Med, la frecuente aparición de hipertriosis en pacientes hipertensos tratados con esta droga, comprobándose posteriormente que este mismo efecto se produce con su aplicación tópica, lo que pone en marcha una serie de ensayos clínicos encaminados a establecer:

Efectividad  
Concentración/dosis  
Tolerancia  
Mecanismo de acción

### Eficacia

Minoxidil demostró ser capaz de revertir el mecanismo de miniaturización del pelo[2, 3], presentando claras ventajas sobre placebo tras un año de utilización en alopecia androgenética (AGA), tanto en hombres como en mujeres. Esta mejora se mantenía mientras se mantenía el uso del producto .



**Dr. José Carlos Moreno**

### Concentración/dosis

Se realizan múltiples ensayos clínicos con concentraciones al 1%, 2% y 3%, llegándose a la conclusión de que el 2% es la concentración ideal, a dosis de 1 ml cada 12 horas. No obstante Vera Price en 1996[4] ya publica mejores resultados utilizando concentraciones al 5%.

### Seguridad

En los inicios se tomaban múltiples precauciones por miedo a posibles complicaciones cardiovasculares, pero la experiencia demostró que minoxidil presentaba un buen perfil de seguridad en base a su baja absorción como demostraron sus bajas concentraciones en sangre cuando se empleaba de forma tópica. Los efectos indeseables más frecuentes fueron: dermatitis de contacto (alérgicas o irritativas generalmente provocadas por excipientes), cefaleas e hipertriosis[5].

## Mecanismo de acción

La acción positiva sobre el crecimiento del cabello no puede explicarse exclusivamente por la producción de vasodilatación. Está claro que no existe un mecanismo hormonal y se ha demostrado que el minoxidil induce y prolonga el anagen, determina maduración y diferenciación de los queratinocitos, inhibe VEGF e incluso se ha relacionado con una inhibición de los linfocitos T[5].

En base a su eficacia y al perfil de seguridad en 1996 la *Health Protection Branch* de Canadá fue el primer organismo en aceptar su empleo en la AGA, posteriormente, 1997, es aceptado por los organismos sanitarios Americano y Europeo; comercializándose con los nombres de Regaine® y Rogaine®. Posteriormente se autoriza para su venta como producto OTC por la FDA.

## Indicaciones y uso

Su indicación es la alopecia androgenética tanto masculina como femenina, resultando más eficaz mientras más precoz, o menos evolucionada, es la AGA (grados II-III de la escala de Hamilton o I-II de la de Ludwig).

Se estableció la concentración del 2%, como la ideal, recomendándose la aplicación de 1 ml, extendido sobre las zonas de alopecia, dos veces al día.

Puede esperarse respuesta favorable en el 20-30% de los varones y en el 40-50% de las mujeres, a partir de los cuatro meses de tratamiento. El efecto favorable revierte al dejar el tratamiento.

Inevitablemente, como ocurre con otros medicamentos el empleo de minoxidil se extendió a otros procesos como alopecia areata, como complemento de las intervenciones de trasplante capilar, en alopecia por tratamientos con citostáticos o queloides que serán comentados por otros oradores

La experiencia en el uso de minoxidil nos ha enseñado cuales son sus ventajas e inconvenientes:

### Puntos fuertes

- Es un medicamento útil.
- Carece prácticamente de efectos secundarios.

### Puntos débiles

- Su eficacia se reduce a casos incipientes de AGA, no es útil en casos avanzados.
- Sólo responden alrededor del 30-40% de los pacientes.

Sus efectos beneficiosos tardan en demostrarse, se necesitan unos cuatro meses para empezar a notar sus efectos lo que sin duda *desalienta* a muchos de los pacientes.

Resulta incómoda una posología de dos aplicaciones al día.

La formulación magistral determina variabilidad en las concentraciones del producto.

La venta libre hace que la indicación no siempre sea la adecuada.

No cabe duda que la AGA es un problema altamente demandado y que afecta, y preocupa, al 40-50% de jóvenes, población con escaso poder adquisitivo, y que nos demandan soluciones que sean eficaces, cómodas, que carezcan de efectos secundarios y que resulten económicas. Posiblemente el minoxidil al 5% va a cubrir alguna de estas necesidades, pero sus ventajas e inconvenientes serán comentados en otra ponencia.

Actualmente son minoxidil y finasteride las únicas opciones con respaldo científico en el tratamiento de la AGA. Estas medicaciones lejos de comportarse como competidoras son complementarias ya que diversos estudios demuestran la ventaja de usarlas de forma combinada frente a la monoterapia, por lo que su uso conjunto puede resultar muy beneficioso para nuestros pacientes.

## Bibliografía

1. Zappacosta AR. Reversal of blandness in a patient receiving minoxidil for hypertension N Eng J Med. 1980; 303:1480-1.
2. DeVillez RL. Topical minoxidil therapy in hereditary androgenic alopecia. Arch Dermatol 1985;121:197-202.
3. Price VH. Symposium on Rogaine (topical minoxidil 2%) in the management of Male Pattern baldness and alopecia areata: Summary J Am Acad Dermatol 1987;16:749.
4. Price VH, Menefee E. Quantitative estimation of hair growth: Comparative changes in weight and hair count with 5% and 2% minoxidil, placebo and no treatment. In Van Neste D, Randall V(eds): Hair Research for the next Millennium. Amsterdam, Elsevier Sc 1996:67.
5. Shapiro J, Price VH. Hair regrowth. Therapeutic agents. Dermatol Clin 1998;16:341-55.

# Minoxidil 5% en el tratamiento de la alopecia androgenética

**Miguel Sánchez Viera**

Hospital General Universitario Gregorio Marañón. Centro de Dermatología, Cosmética y Láser. Madrid. España.

La alopecia androgenética (AGA) es el tipo más común de caída del cabello en el varón y la mujer (Figura 1). Afecta aproximadamente al 50% de los varones/mujeres a la edad de 40 años. Puede conllevar una disminución de la autoestima y de la confianza. Existe una preocupación por la pérdida de cabello desde tiempos ancestrales. Esta evidente preocupación ha motivado multitud de remedios milagro y publicidad engañosa.

## Factores etiopatogénicos de la AGA

La herencia, de tipo poligénica y el efecto de los andrógenos.

La dihidrotestosterona es la hormona que pone en marcha el mecanismo de miniaturización del folículo piloso. La enzima responsable del paso de testosterona a dihidrotestosterona en los tejidos es la 5-alfa-reductasa. El proceso de *miniaturización*: el cabello terminal, largo, grueso y pigmentado, cuando está genéticamente predeterminado, involuciona progresivamente hacia un cabello fino, corto y carente de pigmento, que da lugar finalmente a la calvicie.

## Tratamiento de la AGA

En el momento actual disponemos de dos tipos de tratamiento médico con eficacia contrastada y base científica respaldada por ensayos clínicos. Además existe el tratamiento quirúrgico, basado en el autoinjerto de cabellos desde la zona occipital, libre de la enfermedad, a la zona receptora, en forma de mini y microinjertos y unidades foliculares aisladas. Los tratamientos médicos eficaces son minoxidil al 2 y 5% tópicos y finasteride oral, 1 mg/día. La eficacia de finasteride es superior a minoxidil 5%. Basado en los estudios de que disponemos, finasteride produce una detención progresiva del proceso de alopecia en más del 90% de los pacientes frente a un 50-60% en aquellos que utilizaron minoxidil 5%. De modo similar, finasteride produce recrecimiento de cabello, invirtiendo el proceso de miniaturización en un 60% aproximadamente, mientras minoxidil al 5% lo consigue en aproximadamente en el 30%.



**Dr. Miguel Sánchez Viera**

## Minoxidil 5%

Los antecedentes del empleo de minoxidil al 5% en alopecia androgenética se basan en la hipertricosis que aparece durante el tratamiento de la HTA con minoxidil oral, ello condujo al desarrollo de una solución al 2% para uso tópico en AGA. Posteriormente se observó la mayor efectividad con el uso de concentraciones más elevadas (datos históricos, ensayos clínicos, postmarketing, etc). La dificultad para obtener una solución estable de minoxidil al 5% retrasó su difusión.

Como *mecanismo de acción* de Minoxidil en AGA se postula que su metabolito activo minoxidil sulfato (14 veces más potente que minoxidil), da lugar a una progresión rápida a folículos en anágeno por estímulo específico del germen secundario de los folículos en telógeno (modelos animales), asimismo retrasa el envejecimiento celular de los queratinocitos humanos en cultivo, de modo similar al factor de crecimiento epidérmico.

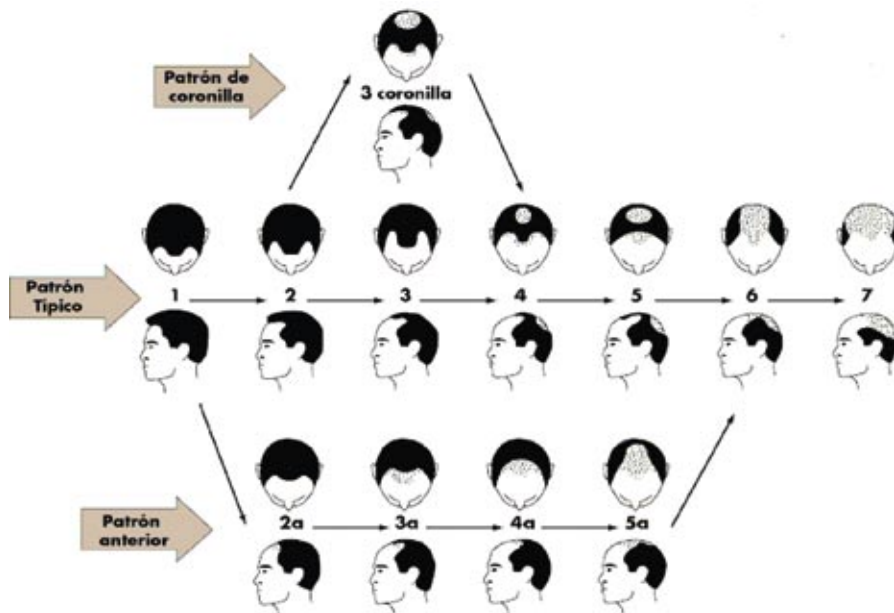


Figura 1. Caída del cabello de patrón masculino. Estadios 1 a 7.

La eficacia de minoxidil frente a otros tratamientos en MAGA ha sido estudiada por Khandapur[1], mostrando la mayor efectividad finasteride + minoxidil 2% , seguido de finasteride + ketoconazol, finasteride solo y minoxidil 2 %. En este estudio no se evaluó minoxidil 5%.

Tabla 1. Efectos secundarios de minoxidil

<i>Trastornos del sistema nervioso</i>	
Poco frecuentes (≤ 1/1.000, <1/100)	Cefaleas, parestesias
<i>Trastornos oculares</i>	
Muy raros (<1/10.000)	Lagrimeo alterado
<i>Trastornos cardíacos</i>	
Poco frecuentes (≤ 1/1.000, <1/100)	Taquicardia, palpitaciones, hipotensión
<i>Trastornos de la piel y del tejido subcutáneo</i>	
Frecuentes (≤ 1/100, <1/10)	Prurito, irritación cutánea local, dermatitis de contacto, sequedad cutánea, exfoliación cutánea
Poco frecuentes (≤ 1/1.000, <1/100)	Rash eritematoso, eczema, alopecia, hipertricosis
Raros (≤ 1/10.000, <1/1.000)	Rash pustular, acné

En estudios comparativos, minoxidil se muestra más eficaz al 5 que al 2% tanto en MAGA como en FAGA, siendo superior hasta en un 45% al 5% que al 2% [2-4].

**Pautas de administración:** Dos aplicaciones diarias 1 ml (mañana y noche). Es preciso no interrumpir el tratamiento, ni en periodos breves, ya que se produce un efluvo telogénico

co a los 3 meses de suspenderlo, regresando a los 6 meses a la situación previa al tratamiento. No se debe interrumpir bruscamente si se desea cambiar a finasteride. Combinar ambos tratamientos durante los primeros seis meses y decidir si se suspende gradualmente.

Los resultados deben esperar al menos 6 meses para poder ser evaluados.

Los *efectos adversos* son poco frecuentes y se enumeran en la Tabla 1:

En **conclusión, minoxidil 5% es el tratamiento tópico farmacológico más eficaz disponible actualmente en alopecia androgénica**. Los estudios muestran una superioridad clara frente a 2% y placebo tanto en AGA masculina como femenina. Sin embargo es menos eficaz que finasteride oral. Su perfil de seguridad es bueno, con pocos efectos adversos y mayoritariamente locales.

### Referencias generales

1. Khandapur S. Comparative efficacy of various treatment regimens for AGA in men. *J Dermatol* 2002; 29:489-98.
2. Price V. Changes in hair weight and count in men with AGA after application of 5 and 2% topical minoxidil, topical placebo or no treatment. *J Am Acad Dermatol* 1999; 41:717-21.
3. Olsen E. A randomized clinical trial of 5% topical minoxidil versus 2% and placebo in the treatment of androgenetic alopecia in men. *J Am Acad Dermatol* 2002; 47:377-85.
4. Lucky AW. A randomized placebo-controlled trial of 5% and 2 % topical minoxidil solutions in the treatment of female pattern hair loss. *J Am Acad Dermatol* 2004; 50:541-53.

# Minoxidil en el tratamiento de la alopecia areata

**Hugo Vázquez Veiga**

Servicio de Dermatología. Hospital de Conxo. Complejo Hospitalario Universitario de Santiago de Compostela. España.

La alopecia Areata es una alopecia no cicatricial, autoinmune y organoespecífica. La alopecia Areata constituye el 2% de las consultas dermatológicas. Afecta al 0,2% de la población con un riesgo de padecerla del 1,7%. Existen factores genéticos y ambientales que intervienen en la susceptibilidad y en la gravedad del proceso. Se asocia a otras enfermedades y procesos, siendo los más frecuentes los siguientes: atopia (5-60%), vitíligo (4-6%), trisomía 21 (1-9%). También se puede asociar a enfermedad tiroidea, liquen plano, lupus eritematoso, poliarteritis-nudosa, anemia de Bierner, timoma, miastenia gravis, diabetes insulínica, reticulocitosis hemorrágica, síndrome de Turner, entre otras.

## Clínica

Las lesiones características son áreas alopécicas de piel normal, de superficie lisa sin pelos o con pelos en *signo de admiración*, en el borde de las áreas peladas. El signo del tirón es positivo. Existen varias formas clínicas que de alguna manera van a condicionar su tratamiento. Las formas clínicas más clásicas son:

**Alopecia Areata a placa única:** Es la forma más frecuente de enfermedad, indica menor gravedad que las otras formas y más frecuentemente tiende a la regresión espontánea.

**Alopecia Areata a placa múltiple:** También es una forma frecuente de enfermedad que ocasiona varias peladas en una o varias zonas pilosas de la piel.

**Alopecia Areata Ofiásica:** Esta forma clínica corresponde a una pelada que se inicia en la base del cuero cabelludo y cual *serpiente* (ofidio) se extiende de forma ascendente hacia el vértex del cuero cabelludo.

**Alopecia Areata Sisaifo:** Correspondería a la forma inversa a la ofiásica (*ofiasis/sisaifo*), se inicia en la zona superior del cuero cabelludo y la zona pelada recorre el cuero cabelludo hacia abajo.

**Alopecia Areata Totalis:** Esta forma grave de alopecia Areata. El área pelada ocupa la totalidad del cuero cabelludo, pudiendo estar también implicados los pelos de las cejas, pestañas y/o de la barba, sin abandonar el territorio cefálico.



**Dr. Hugo Vázquez Veiga**

**Alopecia Areata Universalis:** Es la forma más grave de alopecia Areata y afecta toda la piel de la superficie corporal, incluidas las axilas, extremidades y zona genitoanal.

**Alopecia Areata Difusa:** Forma de difícil diagnóstico ya que se puede confundir con otro tipo de alopecias, incluida la tricotilomanía. En ocasiones hay que recurrir al estudio histológico para establecer el diagnóstico definitivo.

**Alopecia Areata de la Barba:** Las áreas de pelada pueden afectar fragmentos o la totalidad de la zona de la barba.

**Alopecia Areata perinevoide:** Asociada o no al halo nevus o nevus de Sutton, esta forma de alopecia aparece alrededor de los nevus melanocíticos, dejando una franja alopécica en su borde.

**Afectación ungueal:** Se refiere este término a una serie de signos que aparecen en las uñas y que preceden o acompañan a cualquier tipo de alopecia areata. En estos signos se incluyen: el piqueteado o *pitting* superficial, geométrico, longitudinal o transversal; la *distrofia de las 20 uñas* clásica, se manifiesta como una superficie ungueal áspera en el eje

longitudinal, toman un aspecto mate como si hubieran sido lijadas longitudinalmente; la *distrofia de las 20 uñas* brillante, con uñas delgadas, punteadas y frágiles; la *distrofia de las 20 uñas* monomorfa, con uñas marrones, engrosadas que recuerdan una onicomiosis; coiloniquia, formas pseudo-micóticas con adelgazamiento o engrosamiento ungueal, onicorrexis, líneas de Beau, uñas en dedal, leuconiquia punteada o transversal, eritema de la lúnula y el lecho ungueal. No son signos exclusivos de la alopecia areata, sino que también pueden acompañar a la psoriasis, el liquen plano, la dermatitis atópica y al pénfigo vulgar.

## Tratamiento de la alopecia Areata

Si tenemos en cuenta los niveles de evidencia A) estudios a doble ciego, B) estudios clínicos de >20 pacientes, C) estudios clínicos < 20 pacientes, D) estudios clínicos de ≤ 5 pacientes y E) casos anecdóticos y siguiendo la clasificación de Berth-Jones y Abdullah[1] el tratamiento de la alopecia areata sería:

### Primera elección:

- Corticoides intralesionales(A)
- Inmunoterapia tópica (A)

### Segunda elección:

- Minoxidil tópico (B)
- Corticoides tópicos (B)
- Fotoquimioterapia (B)
- Antralina (C)
- Ácido retinoico tópico (E)

### Tercera elección:

- Corticoides sistémicos(B)
- Minoxidil oral (B)
- Inoxiplex (B)
- Dermatografía (B)
- Aromaterapia (B)
- Ciclosporina sistémica (C)
- Mostazas nitrogenadas (C)
- Ciclosporina A tópica (E)
- Terapia fotodinámica (E)

## Minoxidil en el tratamiento de la alopecia areata.

De lo expuesto anteriormente el minoxidil sería el tratamiento de elección en la alopecia areata en aquellos pacientes con formas lo suficientemente extensas en las que no se pueda realizar infiltración con corticosteroides y en los que no esté indicado o no se haya realizado sensibilización terapéutica con difenciprona o con ácido escuárico.

El sulfato de minoxidil, actúa como modulador de la respuesta biológica a través de una acción directa sobre

el factor de crecimiento del endotelio vascular (VEGF)[2], acompañándose para algunos, de una acción inmunomoduladora[3] que puede demostrarse en el hecho de que el aumento de la blastogénesis de las células T puede predecir la respuesta de la alopecia areata grave al tratamiento con minoxidil al 5%[4] y en la comprobación histológica de la disminución del infiltrado perifolicular del 88% al 47% y un aumento del tamaño de los folículos del 41%[5]. Pero sin embargo para otros sólo es un modificador de la respuesta biológica que aumenta el crecimiento del pelo, no tiene un efecto inmunomodulador[6] y no produce disminución del infiltrado perifolicular[7]. Curiosamente esta disparidad de criterio de dos escuelas en un año, no ha tenido continuidad bibliográfica, sin que se hayan confirmado ninguna de las dos afirmaciones.

Lo que nadie pone en duda en la actualidad es que el minoxidil es un tratamiento efectivo en la alopecia areata y que al 5%[8] es más efectivo que el minoxidil al 2%[9] debiendo reservarse la concentración al 2% para la alopecia areata leve[10].

En la revisión de la bibliografía existen motivos para pensar que las asociaciones de minoxidil con otros fármacos son interesantes en el tratamiento de la alopecia areata; así tenemos las siguientes combinaciones de fármacos:

### Minoxidil 5% + Dipropionato de Betametasona al 0,05% en crema

En esta asociación se aplica 1 ml de minoxidil al 5% y tras dejar pasar entre 30 y 60 minutos, se aplica una capa fina de dipropionato de betametasona al 0,05% en crema, 30-60 minutos más tarde[11].

Se logra un efecto sinérgico de mecanismos de acción distintos y además se consigue un aumento de permanencia del minoxidil en la dermis.

Los resultados de estos estudios se expresan en las tablas 1 y 2.

Tabla 1. Minoxidil + Dipropionato de Betametasona al 0,05%

Nuevo crecimiento en 16 semanas	
Minoxidil 5% + Betametasona 0,05%	56%
Placebo	13%
Minoxidil 5%	27%
Betametasona 0,05%	22%

Esta recuperación de pelo está en función de la extensión de la enfermedad:

**Tabla 2. Minoxidil + Dipropionato de Betametasona al 0,05%**

<b>Repoblación cosmética</b>	
Pérdida del 100%	16%
Pérdida del 75 al 99%	16%
Pérdida del 25 al 74%	48%
Pérdida del 1 al 24%	63%

### **Minoxidil 5% + Antralina al 0,5% en pomada**

En esta asociación se aplica 1 ml de minoxidil al 5% dos veces al día y, por la noche, tras dejar pasar entre 60 y 120 minutos, se aplica una capa fina de una pomada de antralina al 0,5%[12]. Los resultados obtenidos son (Tabla 3):

**Tabla 3. Minoxidil 5% + pomada de Antralina al 0,5%**

Nuevo crecimiento (12 semanas)	78% (38 de 49)
Repoblación cosmética (24 semanas)	11% (5 de 45)
Mantenimiento (84 semanas)	78% (4 de 5)

Con esta pauta sólo se han observados como *efectos secundarios* reacciones irritativas leves y un abandono por dermatitis.

### **Minoxidil 5% + Difenciprona**

Esta asociación no mejora los resultados que presentan cada fármaco por separado[13].

### **Minoxidil 5% + Ácido retinoico**

Pese a que la impresión clínica no lo parece, esta asociación no mejora la respuesta[14].

En el uso del minoxidil para el tratamiento de la alopecia areata se han encontrado los siguientes *efectos secundarios*: Eczema de contacto al minoxidil en el 4% de los pacientes o bien eczema de contacto al propilenglicol, lo que más que un efecto secundario en la alopecia areata podría utilizarse como inmunoterapia tópica. Además se ha comunicado hipertrichosis a distancia, hirsutismo (que podrían resolverse en las mujeres con eflornitina tópica), aumento del gasto cardíaco, taquicardia, hipotensión y gingivorragias.

## **Conclusiones**

De todo lo expuesto sobre el minoxidil y la alopecia areata, podemos concluir:

El minoxidil al 5% es más eficaz que el placebo.

El efecto es proporcional a la dosis (eficacia 5% >2%).

Tópicamente el minoxidil al 5% en dosis de 1 ml dos veces/día, es equivalente a 5 mg minoxidil oral cada 12 h., aunque el efecto es más lento.

El minoxidil no tiene efecto preventivo de la alopecia areata.

En la alopecia areata no se produce caída al suspender el tratamiento.

Mayor eficacia bajo oclusión o en algunas asociaciones.

## **Bibliografía**

- Berth-Jones J., Abdullah A. Alopecia areata in Ledwohl MG, Heymann WR, Berth-Jones J, Coulsin I, Treatment of skin disease 8:26-31, Mosby-London 2002.
- Charveron M, Lachgar S. Follicules pileux et vascular endothelial growth factor. Ann Dermatol Venerol 1998;125:271.
- Fiedler VC. Alopecia areata. A review of the therapy, efficacy, safety and mechanism. Arch Dermatol 1992;128:1519.
- Fiedler VC, Buys CM. Response to minoxidil in severe alopecia areata correlates with T lymphocyte stimulation. Br J Dermatol 1987;117:759.
- Weiss VC et al. Histologic and immunopathologic profiles of alopecia totalis patients receiving topical minoxidil (1% and 5%) Clinical Research 1985;33: 694 A.
- Shapiro J, Price VH. Hair regrowth: Therapeutic agents. Dermatologic Clinics 1998;16:2.
- Khour EL, Price VH, Et al. Topical minoxidil in alopecia areata: no effect on the perifollicular lymphoid infiltration. J Invest Dermatol 1992;90:40.
- Fiedler VC, Alaiti S. Treatment of the alopecia areata, Update on hair disorders Dermatologic Clinics 1996;14:745.
- Weiss VC. et al. Alopecia areata treated with topical Minoxidil Arch Dermatol 1984;120: 457-63.
- Shapiro J, Price VH. Hair regrowth: Therapeutic agents. Dermatologic Clinics 1998;16:2.
- Ferry JJ, Fiedler VC. Pilot study to evaluate the effect of topical betamethasone dipropionate on percutaneous absorption of minoxidil from 5% topical solution. J Invest Dermatol 1990;94:504.
- Treatment-resistant alopecia areata response to combination therapy with minoxidil plus anthralin. Arch Dermatol 1990;126:756.
- Shapiro J. et al. Treatment of chronic severe alopecia areata with topical diphenylcyclopropenone and 5% minoxidil: a clinical and immunopathologic evaluation. J Am Dermatol 1993;29:729.
- Assouly P. Alopecia areata Encyc Médico-Quirurgical 98-810-c-10.

Localizador web  
06-041

# Nuevas indicaciones del minoxidil

**Manuel Asín Llorca**

Centro Clínico Dermatológico. Alicante.España.

Tras más de 15 años de comercialización, el empleo del minoxidil en el tratamiento de la alopecia androgenética tanto masculina como femenina se ha generalizado convirtiéndose este producto en un *patrón* de tratamientos para esta patología.

Si bien su indicación aprobada es la referida anteriormente, la mayor experiencia sobre el producto y el incremento de nuestros conocimientos sobre las distintas etiologías de las alopecias han hecho surgir nuevas posibles indicaciones, esperando que muchas de éstas se vean refrendadas con su autorización en los próximos tiempos.

Así pues otros posibles usos de minoxidil son:

- Alopecia areata
- Displasias pilosas
- Alopecia por quimioterapia
- Alopecia cicatricial
- Cirugía de cuero cabelludo
- Alteraciones ungueales
- Vitíligo

Comentaremos aquí los nuevos usos no referidos en anteriores ponencias.

## Displasias pilosas

El minoxidil no actúa propiamente en la displasia, si bien actúa mejorando la calidad del cabello no afectado, lo que produce una mejora cosmética general.

## Alopecia por quimioterapia

Está comprobado que empleado al 5% previene efectivamente este tipo de alopecia.

## Alopecia cicatricial

Es evidente que no es una terapéutica eficaz para este complicado proceso, pero al menos, activa la microcirculación, aumenta el volumen del tallo de las áreas no afectadas y permite una mejoría cosmética general.

## Cirugía de cuero cabelludo

Empleado previamente, aplicado en las áreas temporales, atenúa el telogen efluvium post quirúrgico. Su aplicación tras la intervención, una vez cicatrizado el proceso, acelera el crecimiento del cabello injertado e igualmente mejora el cabello no operado.

## Alteraciones ungueales

En onicodistrofias por déficit circulatorio, aplicándolo en el área de la matriz ungueal, mejora la microcirculación, me-



**Dr. Manuel Asín**

orando el aspecto general de la uña, pudiendo emplearse igualmente mediante iontoforesis, solo o en combinación con otros productos como corticoides, etc.[1].

## Vitíligo

Dicho sea con las consiguientes reservas, el aumento del tallo piloso de las zonas afectadas por vitíligo tras la aplicación de minoxidil, permitirá una mejor repigmentación, ya que es en muchos casos el cabello el que surte de pigmento a las áreas afectadas por vitíligo[2].

No obstante y para no caer en el optimismo desmesurado, también hay publicaciones que hablan de una leucodermia asociada al empleo de minoxidil tópico.

## Bibliografía

1. Scher RK. Estudio de la aplicación tópica de minoxidil para favorecer el crecimiento ungueal. Richard K SCHER, Biomedicals Frontiers Fall 1996, Vol 4 nº 1.
2. Schirinivas CR Sheno Balanchadran C. Acceleration of repigmentation on vitiligo by topical minoxidil in patients on photochemotherapy. Int J Dermatol 1990;29:154-5.