

Engrosamiento asintomático de la oreja

Asymptomatic swelling of the ear

Isabel García-Higuera, Angela Hernández-Martín

Servicio de Anatomía Patológica. Hospital General Yagüe. Burgos. España.

Correspondencia:

Angela Hernández-Martín
Hospital General Yagüe
Avda. Cid, 96 CP 09005 Burgos. España.
e-mail: ahernandez@hgy.es

El pseudoquiste auricular es un abultamiento no doloroso de la parte superior de la oreja. Suele afectar a varones jóvenes, siendo unilateral en la mayoría de los casos. Aunque se desconoce la etiología exacta de la enfermedad, se han involucrado los pequeños traumatismos como factor etiológico desencadenante. El tratamiento consiste en la eliminación de la cavidad quística, pero no siempre es fácil porque el proceso tiende a recidivar.

Caso clínico

Varón de 19 años, sin antecedentes patológicos de interés, que consultó por presentar un engrosamiento asintomático de la oreja derecha de un año de evolución. No refería antecedentes de traumatismo local. A la exploración física se apreciaba, en la región superior de la concha del pabellón auricular derecho, un abultamiento difuso que desdibujaba el límite entre la concha y el hélix (Figura 1). En el estudio histológico se apreciaban la epidermis y la dermis sin alteraciones, mientras que el cartílago auricular mostraba degeneración eosinófila y formación secundaria de cavidades irregulares de tamaño variable con contenido mucoide (Figura 2). Estas cavidades no mostraban revestimiento epitelial ni inflamación (Figura 3), tal y como corresponde al proceso conocido como pseudoquiste auricular o condromalacia idiopática quística. El paciente rechazó todas las alternativas terapéuticas propuestas y permanece clínicamente estable desde hace dos años, sin que se haya observado ninguna modificación en el tamaño de la lesión.

Comentario

El pseudoquiste auricular, también conocido como condromalacia quística idiopática de la oreja, es un proceso infrecuente que suele presentarse como un nódulo asintomático, en ocasiones fluctuante, localizado en la porción superior del pabellón auricular. Suele ser unilateral y afecta principalmente a pacientes jóvenes, a menudo varones[1]. Se desconoce la causa que lo origina, aunque se han sugerido diferentes hipótesis etiopatogénicas. En la literatura se hace especial referencia a una historia de traumatismo previo repetitivo de escasa intensidad. Así, por ejemplo, se han documentado casos secundarios al uso prolongado de auriculares estereofónicos, cascos para motocicleta o almohadas duras[2]. También se han recogido varios casos en niños con eczema atópico severo, atribuidos al eritema y rascado mantenidos de la oreja[3]. Sin embargo, en muchos casos no se puede establecer un antecedente traumático claro. El factor traumático favorecería la aparición de zonas de necrosis isquémica en el cartílago que actuarían como desencadenante del proceso de degeneración hialina de éste, con la consiguiente acumulación de un fluido viscoso amarillento compuesto por glucosaminoglicanos[4,5]. Por tanto, el proceso histopatológico se iniciaría con un cambio degenerativo del cartílago (condromalacia) y secundariamente se formarían una o varias cavidades quísticas. Estas cavidades no muestran revestimiento epitelial (de ahí el nombre de pseudoquiste) y pueden contener mucina. La pared del pseudoquiste es el propio cartílago con degene-

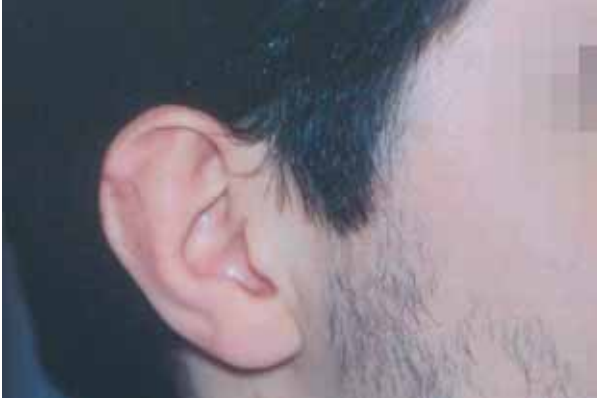

Figura 1. Aspecto clínico de la oreja derecha, que presentaba un abultamiento en la mitad superior de la concha. En el hélix se aprecia la cicatriz correspondiente a la biopsia.

ración hialina, acompañándose en ocasiones de un tejido de granulación. También puede haber fibrosis focal, sobre todo en los márgenes de la cavidad, principalmente cuando la lesión se prolonga en el tiempo[1].

Desde el punto de vista clínico, los principales diagnósticos diferenciales se establecen con el hematoma pericondral y el seroma[2]. El hematoma pericondral se diferencia del pseudoquiste en que siempre va precedido de un antecedente traumático, muestra localización extracondral y su contenido es hemático. El seroma, por su parte, se distingue básicamente del pseudoquiste por su localización extracondral.

Desde el punto de vista anatomopatológico existen principalmente dos lesiones del pabellón auricular que pueden plantear problemas diagnósticos: la policondritis recidivante y la condrodermatitis nodular del hélix[1]. La policondritis recidivante se distingue fácilmente cuando está en su fase activa, ya que los cambios degenerativos del cartílago como pérdida de la tinción basófila de la matriz se acompañan de un infiltrado inflamatorio pericondral compuesto por leucocitos polimorfonucleares y monocitos. No obstante, si la biopsia se obtiene en una fase relativamente quiescente del proceso inflamatorio, puede que solo se observe tejido fibroso y una ligera cantidad de tejido de granulación. En estos casos, la correlación clínico-patológica es imprescindible, y normalmente no habrá dudas si nos encontramos ante una enfermedad inflamatoria recurrente que afecta a cualquier estructura cartilaginosa del cuerpo. En cuanto a la condrodermatitis nodular del hélix, ésta entidad puede

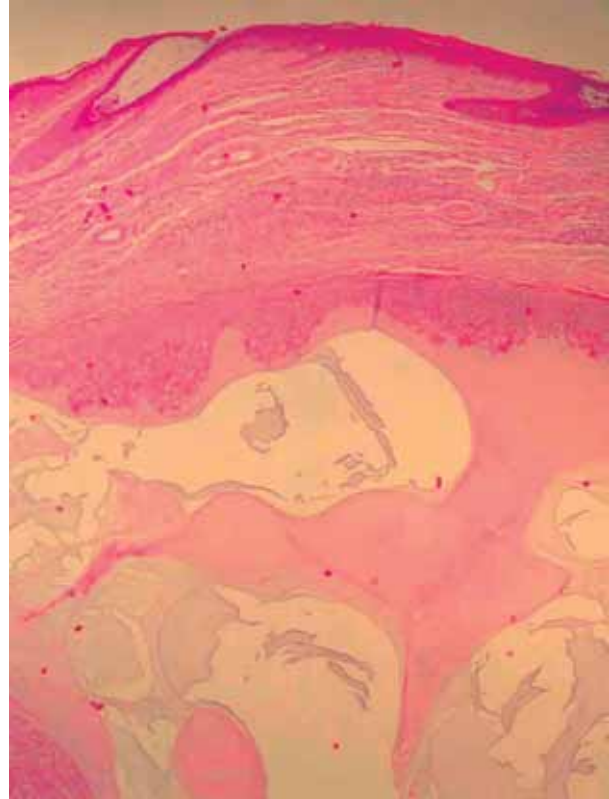


Figura 2. Aspecto histológico de la lesión. Epidermis y dermis sin alteraciones. Se aprecia la degeneración del cartílago y la formación de pequeñas cavidades quísticas con contenido mucicoide (HE x40).

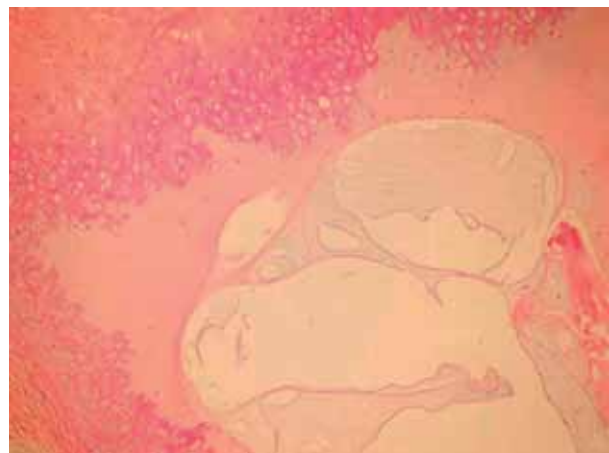


Figura 3. Detalle de la figura 2, donde se aprecia la cavidad pseudoquistica, sin revestimiento epitelial ni infiltración inflamatoria, y con contenido mucicoide (HE x200).

mostrar alteración del cartílago con formación secundaria de cavidades quísticas, por lo que el reconocimiento de lesiones en la dermis y la epidermis (tejido de granulación con inflamación crónica, acantosis, hiperqueratosis y paraqueratosis), ayudará a realizar el diagnóstico diferencial. Además, al igual que el proceso anterior, los datos clínicos serán fundamentales, ya que esta lesión suele ser dolorosa, a menudo está recubierta por una costra, y afecta sobre todo a adultos de edad avanzada.

El tratamiento del pseudoquiste auricular consiste en eliminar la cavidad quística. Inicialmente puede intentarse la punción-evacuación o incisión y drenaje del quiste seguido de aplicación de un vendaje compresivo sobre la oreja para evitar recidivas tempranas. Con esta técnica se consiguen muy buenos resultados estéticos[4,6], pero habitualmente transitorios. Otras alternativas terapéuticas incluyen la extirpación quirúrgica simple, el curetaje de la cavidad y la inducción de una fibrosis intracavitaria con agentes esclerosantes[6,7].

Bibliografía

1. Heffner DK, Hyams VJ. Cystic chondromalacia (endochondral pseudocyst) of the auricle. Arch Pathol Lab Med 1986;110:740-3.
2. Molinero J, Nagore E, Obón L, Oltra Ana M^a, Oliver V, Aliaga A. Pseudoquiste auricular bilateral: presentación de un caso y revisión de la literatura. Actas Dermosifiliogr 1999;90:181-4.
3. Devlin J, Harrison CJ, Whitby DJ, David TJ. Cartilaginous pseudocyst of the external auricle in children with atopic eczema. Br J Dermatol 1990;122:699-704.
4. Sanmartín O, Serrano G, Bonillo J, Latasa JM, Fortea JM. Pseudoquiste del pabellón auricular asociado a traumatismo. Presentación de un caso y revisión del tratamiento. Med Cutan Iberolat Am 1994;22:323-6.
5. Choi S, Lam K, Chan K et al. Endochondral pseudocyst of the auricle in Chinese. Arch Otolaryngol Head Neck Surg 1984;110:792-6.
6. Secor CP, Farrell HA, Haydon RC. Auricular endochondral pseudocysts: diagnosis and management. Plast Reconstr Surg 1999;103:1451-7.
7. Cohen PR, Katz BE. Pseudocyst of the auricle: successful treatment with intracartilaginous trichloroacetic acid and button bolsters. J Dermatol Surg Oncol 1991;17:255-8.