

## Excimer excilite. Avance en la utilización de luz monocromática de 308 nm. en Dermatología

*Excimer excilite. Advances in the use of 308 nm. monochromatic light in Dermatology*

Gastón Galimberti, Damián Ferrario, Daniel Galimberti, Ricardo Luis Galimberti, Camila Giusti, Florencia Rodríguez Chiapetta  
Sección Láser. Servicio de Dermatología. Hospital Italiano. Buenos Aires. Argentina.

### Correspondencia:

Gastón Galimberti  
Gascón 450  
1414 Buenos Aires. Argentina  
Tel.: (+54) 11-49590392  
e-mail: gaston.galimberti@hospitalitaliano.org.ar

### Resumen

Los avances en la fototerapéutica de ciertas enfermedades dermatológicas crónicas, apuntan a encontrar nuevos sitios de acción a niveles moleculares con el menor daño de estructuras sin patología. La luz UVB a 308 nm. sobre la piel, produce un efecto inmunomodulador local, con disminución de los linfocitos T a nivel epidérmico y dérmico. Estos sistemas se sumarian a la batería terapéutica que dispone el dermatólogo para el tratamiento de ciertas dermatosis crónicas como: psoriasis, vitiligo, eccemas, alopecia areata, linfoma cutáneo (micosis fungoide, estadio 1A), liquen plano, etc. Las ventajas de los sistemas láser/lámpara de 308 nm. sobre las actuales modalidades terapéuticas en el tratamiento de ciertas dermatosis crónicas, son: la posibilidad del tratamiento selectivo de la piel afectada, con menor riesgo de efectos adversos sobre la piel sana circundante, aplicación de esquemas a altas dosis, lo que lleva a una rápida curación con una menor dosis acumulada. Presentamos la luz monocromática 308 nm. excimer excilite y sus avances en la utilización en dermatología.

(Galimberti G, Ferrario D, Galimberti D, Galimberti RL, Giusti C, Rodríguez Chiapetta F. Excimer excilite. Avance en la utilización de luz monocromática de 308 nm. en Dermatología. Med Cutan Iber Lat Am 2006;34:99-108)

**Palabras clave:** excimer, MEL 308 nm., dermatosis crónicas.

### Summary

The advance in the therapeutic for some chronic dermatosis disease, lead to target new areas of action at molecular levels with the less damage on normal skin. The selective irradiation to the affected skin with 308-nm. UVB light to produce a local immunomodulator effect, decrease the T cells number in epidermic and dermic level. As UVB narrow-band, this delivery system is usefulla for the treatment of some localized chronic dermatosis such as psoriasis, vitiligo, eczemas, alopecia areata, skin lymphoma (mycosis fungoide, stage 1A), liquen and so on. The 308-nm. laser/lamp offers some advances over current therapy modalities in the treatment of localized dermatosis: they can treat exclusively affected skin, with less risk for the uninvolved surrounding skin, higher dose-increase schemes, leading to faster healing and reduced cumulative dosis. We present the 308-nm. monochromatic light excimer excilite and its indications in dermatology.

**Key words:** excimer, MEL 308 nm., chronic dermatitis.

Actualmente existen marcadas evidencias de la efectividad de la fototerapia para el tratamiento de alteraciones dermatológicas crónicas, en las cuales se encuentra involucrado el linfocito T en su desarrollo. Los avances en el tratamiento

dichas enfermedades, apuntan a encontrar nuevos sitios de acción a niveles moleculares con el menor daño de estructuras sin patología, acortando los tiempos de tratamiento y lograr tiempos de remisión mas prolongados.

Los sistemas fototerapéuticos convencionales de luz UV: Puvaterapia (psoralenos más fototerapia con UVA) y radiación ultravioleta B han demostrado ser efectivos en el tratamiento de numerosas dermatosis crónicas. Debido a los riesgos potenciales, los efectos adversos y la incomodidad terapéutica (necesidad de medicación por vía oral, fotoprotección previa, control ocular, riesgo de carcinogénesis, etc.), la fotoquimioterapia con UVA fue limitando sus indicaciones con el desarrollo de variadas formas de fototerapia UVB[1].

La fototerapia UVB posee efectos inmunomoduladores y estimula la melanogénesis mediante la proliferación-maduración-migración de melanocitos inactivos de los folículos pilosos a la epidermis[2].

Los efectos inmunomoduladores están dados por la disminución de linfocitos T citotóxicos y de las células de Langerhans epidérmicas[3]. Por un lado, la radiación UVB provoca apoptosis de los linfocitos T que infiltran la epidermis e induce una depleción de células de Langerhans[4] con alteración de las señales accesorias (liga ICAM1-LFA1 y B7-CD28) necesarias para la presentación antigénica. Esto conduce a una inmunosupresión local del área cutánea irradiada. Asociado a esto, la radiación UV provoca en los queratinocitos la producción y la secreción de citoquinas inmunosupresoras como TNF- $\alpha$ , IL-10, de neuropéptidos inmunosupresores como  $\alpha$ -MSH, calcitonina y de prostaglandinas E2[5, 6, 7, 8]. A niveles moleculares se pudo comprobar también el aumento en la expresión de moléculas pro-apoptóticas como la proteína P53 y la disminución de una proteína antiapoptótica llamada Bcl-2 lo que actuaría directamente sobre las células de Langherans y los linfocitos T citotóxicos[9]. La radiación UV estimula la melanogénesis y en particular estimula los melanocitos amelanóticos inactivos localizados en la parte profunda externa del folículo piloso y de la vaina epitelial externa. De hecho, favorece su

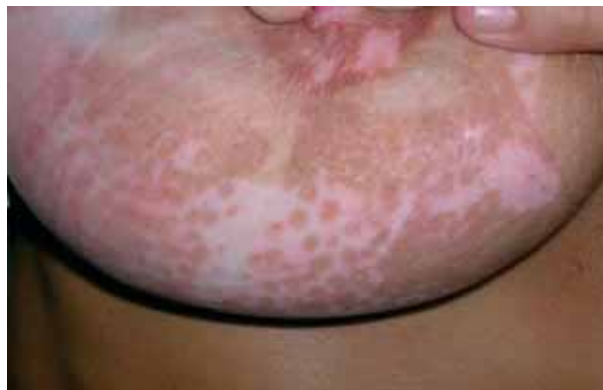proliferación, maduración y migración a lo largo de la vaina epitelial externa del folículo piloso a la epidermis donde su extensión centrífuga forma los islotes de pigmentación visibles clínicamente[10].

Los sistemas convencionales de fototerapia UVB, al irradiar todo el cuerpo, muestran una falta de focalización y la dificultad de acumular altas dosis sobre lesiones pequeñas o en ciertas localizaciones, como codos y rodillas, que lleva a la necesidad de realizar múltiples aplicaciones en largos períodos de tiempo lo que aumenta el riesgo de carcinogénesis.

Para mejorar las dificultades anteriores se han desarrollado sistemas que emiten luz monocromática a una longitud de onda de 308 nm. cercana a la UVB de banda angosta (309-313 nm.), con la posibilidad de trabajar a altas potencias, focalizar dicha energía con pequeñas áreas de tratamiento y así poder acumular una mayor dosis en tiempos cortos de tratamiento.

Existen en la actualidad 3 sistemas de UVB localizado y de alta intensidad: excimer láser de 308 nm. (XTRAC, PhotoMedex; EX-308, SurgiLight; Talos 308, Wavelight); excimer no-láser de 308 nm. (Excilite, Deka); y un sistema de alta intensidad de luz UVB que emite en el rango de los 290-320 nm. (BClear, Lumenis)[11]

El medio activo gaseoso de los sistemas de luz excimer de 308 nm. se compone de dos moléculas: un gas halogeno como el Cloruro de Hidrógeno (HCl), con un gas *raro* (inerte o noble) como el Xenón (Xe). Ambas moléculas se encuentran separadas en el estado de reposo, pero cuando son estimuladas eléctricamente, se unen formando una pseudomolécula o dímero. La palabra *EXCI-MER* es la abreviación de *EXCited DiMER* o *dímero excitado*. Ésta unión provoca la emisión de energía en forma de fotones a una longitud de onda de 308 nm., cercano al espectro de la luz ultravioleta B (UVB) de banda angosta (309-313 nm.).



**Figura 1.** Vitiligo mamario. Tratamiento con MEL (Monochromatic Excimer Light) de 308 nm. (20 sesiones). Obsérvese el patrón de pigmentación en forma de islotes. .

## Sistema láser de 308 nm.

Para que un sistema de luz excimer sea catalogado como láser, debe presentar cuatro importantes propiedades (monocromaticidad, direccionalidad, colimación y coherencia).

Los láser excímeros han sido utilizados en la medicina con propósitos ablativos, tanto en cirugía oftalmológica (queratoplastias refractivas) como en procedimientos vasculares (angioplastias). Estos tipos de láser operan en el rango electromagnético de la luz UV y poseen como medio activo moléculas gaseosas que determinan su longitud de onda, como ser: argon-fluoruro (193 nm.), krypton-fluoruro (248 nm.), xenon-fluoruro (351 nm.). Actualmente el desarrollo de excímeros no ablativos, el xenon-cloruro (308 nm.), supone

un gran avance en la dermatología para el tratamiento de patologías en las cuales el objetivo no es visible en superficie, sino que se encuentra a nivel celular y molecular[12].

En 1997, se observó que el 308 nm. *monochromatic excimer Xenon-cloruro laser* era más eficaz que los UVB de banda angosta (309-313 nm.) en el tratamiento de la psoriasis[13]. El inconveniente de este sistema era que presentaba áreas de tratamiento demasiado pequeñas, requiriendo múltiples aplicaciones sobre las lesiones para lograr los efectos terapéuticos (sesiones prolongadas a un alto costo). Esto llevo al desarrollo de lámparas que emiten esta longitud de onda con un área mayor de aplicación.

## Sistema no-láser (lámpara) de 308 nm.

El sistema no láser, que emite también luz excimer UVB monocromática cerca del rango de banda angosta esta compuesto de gas xenón y cloruro (XeCl) y emite luz monocromática (MEL: Monochromatic Excimer Light) a una longitud de onda de 308 nm.

A diferencia de los sistemas láser, la emisión de luz monocromática no-láser, se caracteriza porque la luz emitida carece de coherencia (no coherente).

Nuestro centro, Mondial Laser Clinics (Unidad académica de Medicina Láser del Servicio de Dermatología del Hospital Italiano de Buenos Aires, Argentina) cuenta con el 308-nm. *xenon-cloruro excimer* (Excilite-u, Deka, Florencia, Italia). Emite una intensidad hasta 50mW/cm<sup>2</sup> sobre un área de 30 cm<sup>2</sup> (spot de 5x6 cm), con lo cual nos aseguramos una mayor área de tratamiento con respecto a los sistemas láser, pudiéndo entregar mayor fluencia sobre las lesiones. También existe un sistema similar (Excilite; Deka, Florencia,



**Figura 2.** Lámpara de 308 nm. de xenon-cloruro (Xe-Cl) excimer (Excilite-u, Deka, Florencia, Italia)

Italia), pero con 512 cm<sup>2</sup> de área irradiada (spot de 32x16 cm.).

## Indicaciones de la MEL de 308 nm.

### Psoriasis

La psoriasis es una enfermedad crónica que afecta piel, uñas y articulaciones, con una prevalencia mundial del 1 al 3% aproximadamente y un impacto negativo en la calidad de vida de los pacientes que la padecen.

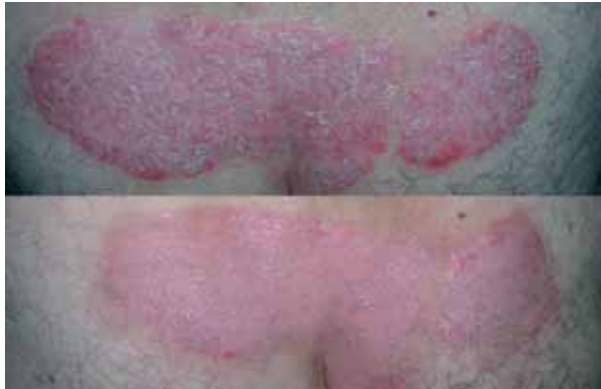Hasta los años 80 la fototerapia con luz UV había sido el principal tratamiento de la psoriasis. En 1981 Parrish and Jaenicke[14] demostraron que la longitud de onda más efectiva para el tratamiento de la psoriasis era el espectro UVB (300-313). Durante la última década se popularizó el uso de la banda angosta UVB a 309-313nm. con resultados comparables al uso de UVA y psoralenos. Los sistemas de luz excimer monocromática que emiten a 308 nm., han demostrado ser útiles en los casos de enfermedad localizada (menores al 10%) en placas crónicas o de difícil tratamiento.

Varios trabajos han demostrado la efectividad de los sistemas excimer láser de 308nm. sobre las placas localizadas de psoriasis[15, 16]. En un estudio sobre dosis-respuesta, se demostró que altas fluencias producen mejores resultados y tiempo de remisión más prolongados (3-4 meses) que fluencias medias o bajas[17]. La fluencia fue el parámetro más importante en determinar la respuesta clínica de las placas de psoriasis y no el número de tratamientos realizados (de 5 a 10 sesiones).

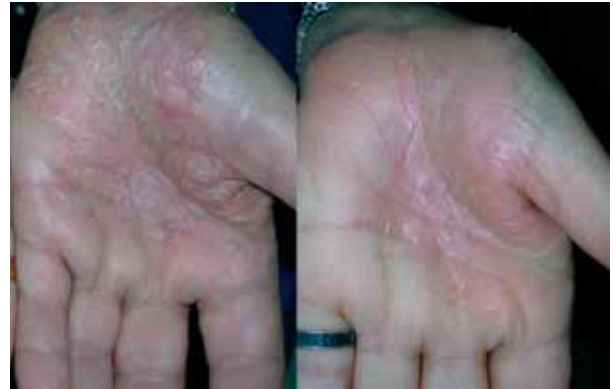La mayor ventaja de los sistemas 308 nm. excimer MEL con respecto a la fototerapia estándar, es la menor cantidad de sesiones totales en lesiones psoriásicas resistentes y localizadas (psoriasis palmo-plantar). El promedio de tratamientos y de dosis acumulada para producir un aclaramiento de las lesiones con UVB excimer MEL de 308 nm., resulto ser del orden de un tercio de la fototerapia convencional de banda angosta de UVB[18].

Campolmi y col.[19] fueron los primeros en reportar excelentes resultados en el tratamiento de psoriasis palmo-plantar con el sistema no-láser (lámpara) de 308 nm. Se trataron 17 pacientes por un período de 10 semanas. Luego de 6 semanas, todos ellos mostraron una mejoría del 75 al 100% de las lesiones.

Kollner K. y col.[20] evaluaron los sistemas de luz monocromática de 308 nm. láser y no-láser (lámpara) con respecto al sistema convencional de banda angosta de 311 nm. UVB en el tratamiento de placas de psoriasis usando diferentes esquemas de dosis crecientes. Comprobaron que el aclaramiento de las placas de psoriasis fue similar con los tres métodos, pero se resaltaron las ventajas de los



**Figura 3.** Placa psoriásica lumbar después de 10 sesiones de tratamiento. Se observó una disminución del espesor, infiltración, eritema y descamación.



**Figura 4.** Psoriasis en palmas. Postratamiento de 10 sesiones, con excelente respuesta y una leve pigmentación residual.

sistemas de 308 nm. por tratar en forma exclusiva la piel afectada: menor dosis acumulativa en piel sana, menor cantidad de sesiones y reducción a largo plazo del riesgo de carcinogénesis.

### Vitiligo

El vitiligo se caracteriza por la ausencia de melanocitos, dentro de la epidermis. La fototerapia actuaría mediante el estímulo de los melanocitos adyacentes a la lesión y los que se encuentran en la vaina externa del folículo, repigmentando con un patrón perifolicular de migración y repoblación de la zona despigmentada. Es probable que ésta estimulación probablemente involucre una acción directa de la fototerapia UVB sobre los melanocitos y una acción sobre las citoquinas secretadas por los queratinocitos.

Los tratamientos fototerapéuticos actuales incluyen: fototerapia UVA más psoralenos (PUVA), aplicación de luz UVB de banda ancha (broad-band) y angosta (narrow-band). Dichos tratamientos son en general limitados, debido a los largos requerimientos de tiempo (meses o años) para lograr una respuesta clínica. Los rangos de respuesta de los distintos tratamientos, incluidos los sistémicos y PUVA tópicos, radiación UVB de banda ancha y angosta, son variables y oscilan entre un 51% (PUVA), 57% (UVB) y 63% (UVB banda angosta)[21].

La posibilidad del excimer láser de 308 nm. (XeCl) banda angosta UVB de focalizar y entregar altas fluencias de energía al tejido diana en tiempos cortos facilitaría la repigmentación.

Trabajos recientes demostraron que la aplicación de MEL 308 nm. agregándole tacrólimus tópico (al 0.1%), logra un efecto sinérgico entre ambos tratamientos y se obtienen excelentes resultados terapéuticos con un menor tiempo

para la respuesta clínica. Los datos más significativos se observaron en las localizaciones corporales de las placas de vitiligo, en las cuales existía una resistencia marcada a la radiación UVB[22].

Al igual que en la fototerapia convencional, las lesiones ubicadas en rostro responden mejor y más rápido que las ubicadas en zonas acrales.

### Alopecia Areata

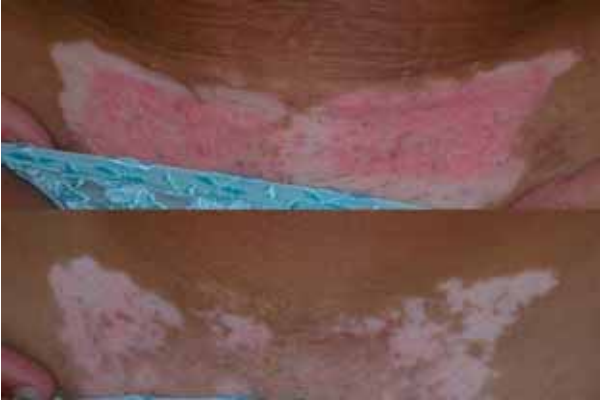
La alopecia areata es una enfermedad autoinmune mediada por células T, contra un auto-antígeno del folículo piloso. Existe una predisposición genética para desarrollarla, no habiéndose todavía identificados los factores ambientales predisponentes. La severidad de la enfermedad no solo está dada por sus diferentes formas de presentación, sino que también radica en los problemas cosméticos y psicosociales que provoca a los pacientes. El láser excimer actuaría por inducción de la apoptosis de las células T.

Se informaron tratamientos exitosos sobre alopecia areata capilaris, con aplicaciones semanales (300-2,300 mJ/cm<sup>2</sup> por sesión) durante períodos de 11 semanas aproximadamente, no observándose recaídas durante un seguimiento de 18 meses[23].

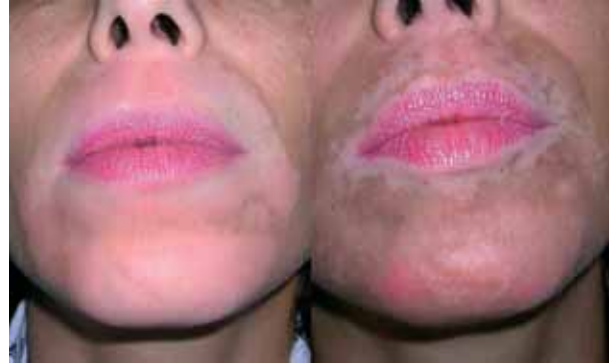Nosotros tuvimos la posibilidad de tratar con el Excimer MEL-308 nm. a un paciente de 12 años de edad con placas alopécicas en cuero cabelludo. Luego de 10 sesiones se observó repoblación importante en las mismas.

### Líquen

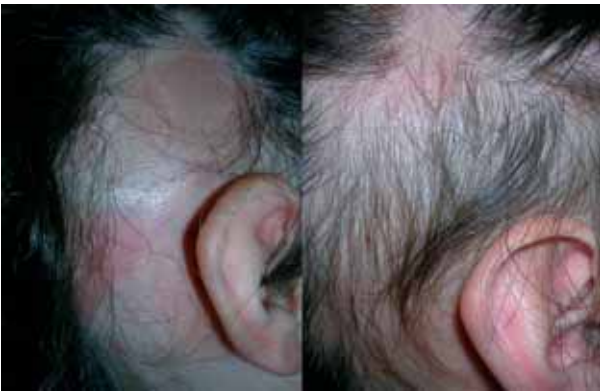Con una incidencia de menos del 1%, el líquen plano es una enfermedad idiopática inflamatoria crónica, con una presumible etiología autoinmune. Afecta tanto la piel como



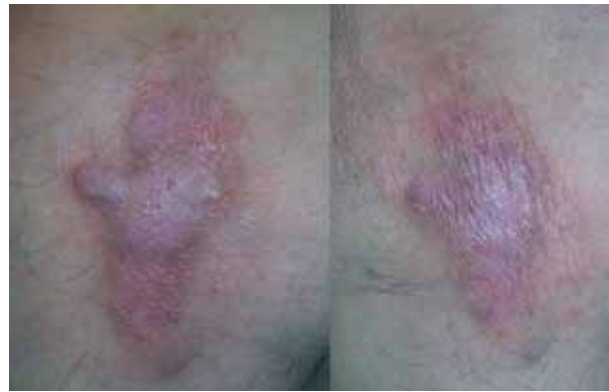**Figura 5.** Vitiligo localizado en región pubiana, el cual evidencia eritema postratamiento y pigmentación posterior tras 25 sesiones.



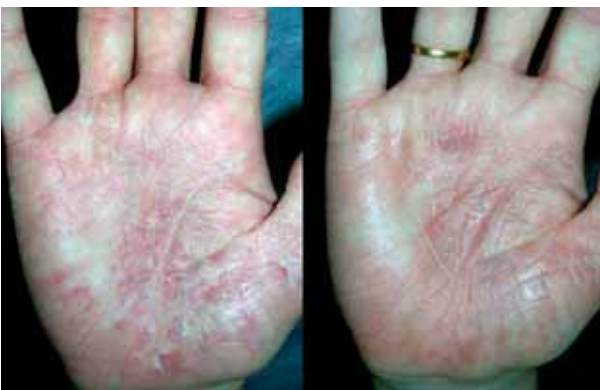**Figura 6.** Vitiligo peribuca en el cual se evidencia pigmentación después de 12 sesiones.



**Figura 7.** Paciente masculino de 12 años de edad con placas alopécicas en cuero cabelludo. Repoblación de las placas tras 10 sesiones



**Figura 8.** Liquen hipertrófico de 10 años de evolución en raíz de miembros inferiores. La aplicación de luz excimer MEL-308 nm. en 10 sesiones evidenció una disminución total de la sintomatología.



**Figura 9.** Eccema crónico en palmas, resultado postratamiento con 5 sesiones.

a mucosas, uñas y pelo. El LP oral ocurre entre un 60 a 70% de los pacientes con LP cutáneo, con posibilidad de presentarse como enfermedad oral localizada entre un 20 a un 30%. Posee predilección por la mucosa bucal, gingival y lengua. La terapéutica es generalmente paliativa y no curativa.

En cuanto al tratamiento del liquen plano oral y erosivo, Trehan M. y col.[24], aplicando el excimer láser en 9 pacientes, a una dosis de 100 mJ/cm<sup>2</sup> por sesión durante 7 sesiones, encontraron una respuesta clínica favorable en la mayoría de ellos.

En un paciente de 75 años de edad con diagnóstico de liquen corneo hipertrófico de nula respuesta a tratamientos locales y sistémicos, con sintomatología (prurito) de 10 años

evolución en raíz de miembros inferiores. La aplicación de luz excimer MEL-308 nm. por 10 sesiones evidenció una disminución total de la sintomatología pruriginosa y disminución del espesor y dejando eritema y pigmentación residual.

## Micosis fungoide

La Micosis Fungoide es un linfoma cutáneo de células T a CD4+ epidermotropo. Debido al fácil acceso de las lesiones, el tratamiento de elección para la MF localizada sería el tratamiento local, como ser: esteroides tópicos, fototerapia UVB, fotoquimioterapia UVA (PUVA), quimioterapia tópica e irradiación. Trabajos de Ramsay (1992) y Resnik KS (1993), ya habían demostrado que la fototerapia con UVB (280-320 nm.) era efectiva para la MF. Pero datos obtenidos por Hofer (1999) y Diederer (2003) con el uso de la banda angosta (311 nm.) demostraron ser superiores.

Los mecanismos de acción de la terapia UVB en la Micosis Fungoide son aún desconocidos. Estudios experimentales in vitro demostraron que la luz UVB disminuye la capacidad de presentación antigénica y activación de las células de Langerhans, con el incremento de la producción de las interleuquinas 2 y 6 por parte de los queratinocitos humanos[25, 26]. Suprimiría la funcionalidad de las células neoplásicas clonales de la población T de la piel y actúa como inmunoestimulador.

Para evaluar la efectividad y tolerabilidad sobre MF (IA), Nistico S. y col.[27], trataron a 5 pacientes y 10 lesiones de MF, en 10 sesiones del láser excimer 308 nm., con una acumulación de energía entre 6 y 12 J/cm<sup>2</sup>. En todos los casos, se logró una remisión completa sin recidiva a un año de seguimiento clínico. Asimismo, Mori M. y col.[28], trataron a 4 pacientes con 7 lesiones de MF y observaron remisión completa luego de aplicar un promedio de 6 sesiones[4-11] con una dosis acumulada de 5 a 9 J/cm<sup>2</sup>. El seguimiento a 2 años no mostró recidiva en los pacientes tratados.

Los pacientes con lesiones localizadas de micosis fungoide (estadio IA) pueden ser tratados con esta luz monocromática.

## Eccema de manos

El eccema de manos es una dermatosis inflamatoria crónica que cursa con sequedad, descamación y en ocasiones formación de grietas, tanto en la palma, como en el dorso de la mano y en los dedos. La cronificación se debe a un exceso de exposición a determinados irritantes y a la pérdida de la función de barrera de la piel.

El tratamiento del eccema de manos consiste en evitar, no solo la causa que lo produce, sino todos aquellos

otros factores que facilitan o agravan la enfermedad: sean sustancias empleadas en la higiene o el tratamiento de la piel o cualquier otra causa que afecte la zona enferma. Asociado a la prevención, los tratamientos con emolientes, esteroides tópicos y orales, inmunomoduladores tópicos y antihistamínicos, producen un importante beneficio para el enfermo[29].

Los tratamientos con radiación no ionizante o fototerapia, con PUVA y UVB, presentan excelentes resultados clínicos; pero si se compara la efectividad de ambos métodos, existen resultados dispares[30, 31].

Como alternativa a la fototerapia convencional, surgieron los sistemas laser y no laser MEL (luz monocromática excimer) de 308 nm., con longitudes de onda cercanas a la banda angosta (309-313 nm.). Es un tratamiento rápido e indoloro, con la capacidad de focalizar la energía en pequeñas áreas eccematosas, sin afectar la piel sana.

Comparado a los tratamientos fototerápicos convencionales que requieren 11 a 31 sesiones para obtener remisión clínica[32], los sistemas excimer solo necesitan de 8 a 10 sesiones.

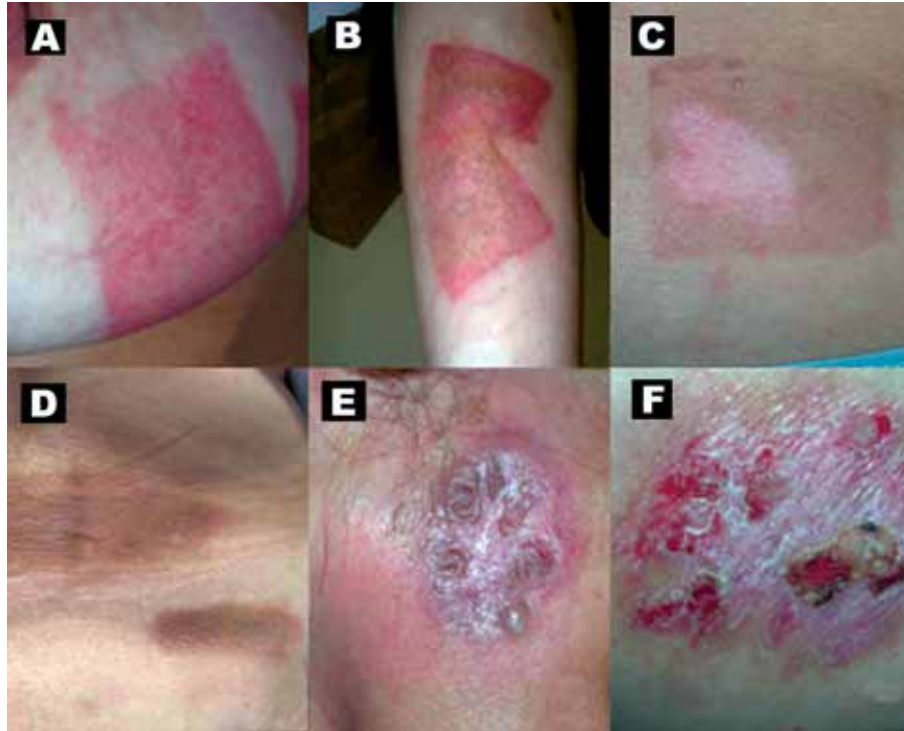## Efectos adversos

Los nuevos sistemas que emiten energías UVB de 308 nm., presentan pequeñas áreas de tratamiento y la utilización de mayores potencias que los métodos convencionales, con lo cual se puede lograr una mayor acumulación de energía y aumento de la dosis en las lesiones a tratar. Es lógico pensar, que si aumentamos la fluencia en cada aplicación, se gana en efectividad pero aumentaría también el riesgo de aparición de efectos adversos.

Los efectos adversos son debidos a la fototoxicidad, causante de signos que van: desde la sensación de ardor o quemazón, prurito, eritema, hiperpigmentación, hasta la formación de ampollas, erosiones y costras. Aubin y col. (2005) sobre 45 pacientes con dermatosis crónicas, tratados con el sistema 308 nm. excimer no-laser, obtuvieron como principal efecto adverso el eritema y en menor medida, la formación de ampollas. Éstas últimas no dejaron cicatrices ni pigmentación residual en los 6 meses de seguimiento posterior al tratamiento.

Si bien, algunos efectos son los esperados postratamiento, en ciertos casos se debe omitir la fototerapia hasta que las lesiones disminuyan y reducir la dosis en un porcentaje adecuado.

Dentro de los efectos adversos que evidenciamos destacamos el eritema y la hiperpigmentación residual que puede extenderse en algunos casos hasta más de 8 meses. Los pacientes que debieron suspender el tratamiento por un



**Figura 10.** **A:** Eritema tras una semana de tratamiento de vitiligo mamario. **B:** Eritema postratamiento de eccema crónico de miembro superior. **C:** Tratamiento de lesión localizada de vitiligo en región lumbar. Nótese la hiperpigmentación del área irradiada (30 cm<sup>2</sup>) tras una semana (5 MED). Una opción alternativa, es el bloqueo de la piel sin patología con cremas fotoprotectoras o cintas opacas. **D:** Hiperpigmentación de región lumbar. **E:** Postratamiento en región de mejilla derecha, con formación de lesiones ampollares situadas en área irradiada (10 MED). **F:** Formación de erosiones y costras sobre placa psoriásica, debido a la utilización de dosis altas (15 MED).

corto periodo para luego retomarlo son los que presentaron mejor y mayor respuesta al tratamiento.

A pesar de la creencia, que la irradiación con longitudes de onda cortas, provocaría mayor eritema y riesgo de malignización, no existen trabajos a largo plazo que sugieran que los sistemas de 308 nm. excimer MEL aumenten el riesgo de carcinogénesis. Sumado a esto, como los nuevos sistemas excimer poseen pequeños spots que irradian solo las áreas con patología no se afectaría la piel normal.

## Comentarios

Los avances en la fototerapéutica de ciertas enfermedades dermatológicas crónicas, apuntan a encontrar nuevos sitios de acción a niveles moleculares con el menor daño de estructuras sin patología, mejorar la calidad de vida de los pacientes, instaurar terapéuticas únicas (monoterapias) y

cómodas para el enfermo, acortar los tiempos de tratamiento y lograr tiempos de remisión prolongados.

Recientes estudios de biología molecular e inmunohistoquímica, demostraron como la irradiación UVB a 308 nm. sobre la piel, producía un efecto inmunomodulador local, con disminución de los linfocitos T a nivel epidérmico y dérmico, en un período de 24 a 48 hs. postratamiento. Los efectos moleculares de la emisión UV estarían centrados en la depleción de las células T intraepiteliales activadas, con inducción de la apoptosis, disminución del índice celular de proliferación y posterior remisión clínica[33]. Esto sugiere que la luz UVB posee la capacidad de penetrar en la piel y producir un efecto directo e indirecto sobre los infiltrados inflamatorios celulares, con la consiguiente reducción de las citoquinas inflamatorias (IL-6, IL-8, TGF-alfa, TNF-alfa, INF-gamma).

Al surgir los sistemas láser y no-láser de luz monocromática excimer de luz UVB de 308 nm. cercanos a la

banda angosta (309-313 nm.), se logró reducir las áreas de tratamiento, comparada con la fototerapia tradicional, pudiéndose tratar lesiones pequeñas, sin afectar la piel sana circundante. Sumado a esto, el desarrollo de la llamada *luz monocromática excimer no-láser*, permitió tratar lesiones localizadas y de menor tamaño (spots de 30 a 512 cm<sup>2</sup>), acortar el tiempo de aplicación (en cada sesión y en la totalidad del tratamiento), debido al manejo de potencias superiores a los sistemas tradicionales.

Estos sistemas se sumarían a la batería terapéutica que dispone el dermatólogo para el tratamiento de ciertas dermatosis, como: psoriasis (tipo pustulosa palmo-plantar), vitiligo, eccemas, alopecia areata, linfoma cutáneo (micosis fungoide, estadio 1A), liquen plano, etc.

Otras patologías en las cuales esta involucrado el linfocito T, con lesiones localizadas y/o resistentes a otros tratamientos (ej. granuloma anular), sería una opción terapéutica a investigarse.

Las indicaciones puntuales sobre dermatosis crónicas localizadas y resistentes, hacen a la MEL-308 nm. una terapia efectiva, comparada con la fototerapia tradicional. Al reducir el tiempo de tratamiento, con una mayor acumulación de energía en la zona tratada por las altas fluencias aplicadas, trae aparejado un tiempo de remisión prolongado y una mejor calidad de vida de los enfermos en el tiempo. Sin embargo, la estandarización de los tratamientos y la dosimetría, deben ser definidas para la determinación de su eficacia a largo plazo.

## Bibliografía

- Zanolli M. Phototherapy arsenal in the treatment of psoriasis. *Dermatol Clin* 2004; 22: 397-406.
- Morison WL, Parrish JA, Block KJ. In vivo effect of UVB on lymphocyte function. *Br J Dermatol* 1979;101:513-9.
- Takeshi Horio. Indication and action mechanisms of phototherapy. *J Dermatol Sci* 2000;23:17-21.
- Toews GB, Bergstresser PR, Streilein JW. Epidermal Langerhans cell density determines whether contact hypersensitivity or unresponsiveness following skin painting with DNFB. *J Immunol* 1980;124:445-53.
- Lugar T A, Schwartz T A. Effects of UV light on cytokines and neuroendocrines hormones. *Photoimmunology* 1995:55-76.
- Enk AH, Angeloni V, Vdey MC, Katz SI. Inhibition of Langerhans cells antigen-presenting function by IL-10: a role for IL-10 in induction of tolerance. *J Immunol* 1993;151 :2390-8.
- Lugar TA. Immunomodulation by UV light; role of neuropeptides. *Eur J Dermatol* 1998;8: 198-9.
- Chung HT, Burnham DK, Robertson B, Roberts LK, Daynes RA. Involvement of prostaglandins in the immune alterations caused by the exposure of mice to ultraviolet radiation. *J Immunol* 1986;137:2478-84.
- Bianchi B, Campolmi P, Mavilia L, Danesi A, Rossi R, Cappugi P. Monochromatic excimer light (308 nm): an immunohistochemical study of cutaneous T cells and apoptosis-related molecules in psoriasis. *J Eur Acad Dermatol Venereol* 2003;17:408.
- Morelli JG, Kincannon J, Yohn JJ, Zekman T, Weston WL, Norris DA. Leukotrienes C4 and TNF-alpha are stimulators of human melanocyte migration in vitro. *J Invest Dermatol* 1992;98:290-5.
- Cheryl Guttman. Lasers safely target areas of limited psoriatic lesions. *Dermatology Times*. Jul 1, 2004.
- Spencer JM, Hadi SM. The excimer lasers. *Drugs Dermatol* 2004;3:522-5.
- Bonis B, Kemeny L, Dobozy A, Bor Z, Szabo G, Ignacz F. 308 nm UVB excimer laser for psoriasis. *Lancet* 1997;350:1522.
- Parrish JA, Jaenicke KF. Action spectrum for phototherapy of psoriasis. *J Invest Dermatol* 1981;76:359-62.
- Feldman SR, Mellen BG, Housman TS, Fitzpatrick RE, Geronemus RG, Friedman PM, Vasily DB et al. Efficacy of the 308-nm excimer laser for treatment of psoriasis: results of a multicenter study. *J Am Acad Dermatol* 2002;46: 900-6.
- Trehan M, Taylor CR. Medium-dose 308-nm excimer laser for the treatment of psoriasis. *J Am Acad Dermatol* 2002; 47:701-8.
- Asawanonda P., Anderson R.R., Chang Y., Taylor C.R. 308-nm excimer laser for the treatment of psoriasis: a dose response study. *Arch Dermatol* 2000;136:619-24.
- Aubin F, Vigan M, Puzenat E, Blanc D, Drobacheff C, Deprez P, Humbert P, Laurent R. Evaluation of a novel 308-nm monochromatic excimer light delivery system in dermatology: a pilot study in different chronic localized dermatoses *Bri J Dermatol* 2005;152:99-103.
- Campolmi P, Mavilia L, Lotti R, Rossi R, Brazzini B, Hercogova J, Capuggi P. 308 nm monochromatic excimer light for the treatment of palmoplantar psoriasis. *Int J Immunopathol Pharmacol* 2002; 11:11-3.
- Kollner K, Wimmershoff MB, Hintz C, Landthaler M, Hohenleutner U. Comparison of the 308-nm excimer laser and a 308-nm excimer lamp with 311-nm narrowband ultraviolet B in the treatment of psoriasis. *Br J Dermatol*. 2005;152:750-4.
- Njoo MD, Westerhof W, Bos JD, Bossuyt PM. The development of guidelines for the treatment of vitiligo. *Arch Dermatol* 1999;135: 1514-21.
- Passeron T, Ostovari N, Zakaria W, Fontas E, Larrouy JC, Lacour JP, Ortonne JP. Topical Tacrolimus and the 308-nm Excimer Laser. A Synergistic Combination for the Treatment of Vitiligo. *Arch Dermatol*. 2004;140:1065-9.
- Gundogan C, Greve B, Raulin C. Treatment of alopecia areata with the 308-nm xenon chloride excimer laser: case report of two successful treatments with the excimer laser. *Lasers Surg Med*. 2004;34:86-90.
- Trehan M, Taylor CR. Low-dose excimer 308-nm laser for the treatment of oral lichen planus. *Arch Dermatol*. 2004;140:415-20.

25. Duthie MS, Kimber I, Norval M. The effect of ultraviolet radiation on the immune system. *Br J Dermatol* 1999;140:995-1009.
26. Guckian M, Jones CD, Vestey JP, Cooper EJ, Dawe R, Gibbs NK, Norval M. Immunomodulation at the initiation of phototherapy and photochemotherapy. *Photodermatol Photoimmunol Photomed* 1995;11:163-9.
27. Nistico S, Costanzo A, Saraceno R, Chimenti S. Efficacy of monochromatic excimer laser radiation (308 nm) in the treatment of early stage mycosis fungoides. *Br J Dermatol* 2004;151:877-9.
28. Mori M, Campolmi P, Mavilia L, Rossi R, Cappugi P, Pimpinelli N. *J Am Acad Dermatol* 2004;50:943-5.
29. Warshaw E. N. Therapeutic options for chronic hand dermatitis. *Dermatologic Therapy* 2004;17:240-50.
30. Rosen K, Mobacken H, Swanbeck G. Chronic eczematous dermatitis of the hands: a comparison of PUVA and UVB treatment. *Acta Derm Venereol* 1987; 67: 48-54.
31. Simons JR, Bohnen IJ, van der Valk PG. A left-right comparison of UVB phototherapy and topical photochemotherapy in bilateral chronic hand dermatitis after 6 weeks treatment. *Clin Exp Dermatol* 1997;22: 7-10.
32. Nordal EJ, Christensen OB. Treatment of chronic hand dermatoses with UVB-TL01. *Acta Derm Venereol* 2004;84:302-4.
33. Ozawa M, Ferenczi K, Kikuchi T, Cardinale I, Austin LM, Coven TR, Burack LH et al. 312-nanometer ultraviolet B light (narrow-band UVB) induces apoptosis of T cells within psoriatic lesions. *J Exp Med* 1999;189: 711-8.

## Cuestionario de autoevaluación

- Señale la respuesta incorrecta con respecto a la fototerapia con PUVA
  - Requiere medicación oral previa
  - Fotoprotección pre y postratamiento
  - Control ocular
  - No presenta riesgos de carcinogénesis demostrado
- La acción de la fototerapia UVB sobre la piel produce:
  - Efecto inmunomodulador
  - Efecto inmunomodulador y estímulo de la melanogénesis
  - Estímulo de la melanogénesis
  - Efecto inmunoestimulador
- El efecto inmunomodulador se produce por:
  - Apoptosis de los linfocitos T
  - Disminución de las células de Langerhans
  - Alteración de la presentación antigénica
  - Todas las respuestas son correctas
- Los sistemas convencionales UVB se caracterizan por:
  - Irradiación corporal total
  - Focalización de la energía sobre lesiones pequeñas
  - Acumular altas dosis en una determinada región
  - Necesidad de realizar pocas aplicaciones
- El medio activo de los sistemas excimer es:
  - Sólido
  - Gaseoso
  - Líquido
  - Semisólido
- El significado de la palabra "EXCIMER" es:
  - Dímero excitado
  - Luz monocromática excitada
  - Es solo una luz con una longitud de onda de 308 nm
  - Ninguna respuesta es correcta
- Los sistemas excimeros de 308nm presentan la asociación de los siguientes gases:
  - Argon-fluoruro
  - Krypton-fluoruro
  - Xenon-fluoruro
  - Xenon-cloruro
- Marque la opción incorrecta con respecto a las propiedades de los sistemas laser:
  - Policromaticidad
  - Direccionalidad
  - Colimación
  - Coherencia
- Los sistemas no-laser carecen de una de las propiedades de la emisión de la luz laser:
  - Monocromaticidad
  - Direccionalidad
  - Colimación
  - Coherencia
- Para el tratamiento de la psoriasis, los sistemas excimer son ideales en:
  - Eritrodermia psoriásica
  - Psoriasis pustulosa palmo-plantar
  - Placas crónicas pequeñas
  - B y C son correctas
- Señale la incorrecta en el tratamiento del Vitiligo con los sistemas Excimer:
  - Mejor respuesta en zonas acrales
  - Mejor respuesta en la región centrofacial
  - Pigmentación completa en pocas aplicaciones
  - Indicación en vitiligo que compromete más del 50% de la superficie corporal

12. Los efectos adversos más comunes de los sistemas excimer son:
- a) Eritema
  - b) Ampolla
  - c) Hiperpigmentación
  - d) Todas son correctas
13. Los sistemas excímeros MEL-308 nm. poseen ciertas indicaciones, excepto:
- a) Psoriasis
  - b) Vitíligo
  - c) Alopecia areata
  - d) Eritrodermia de Sezary
14. En la asociación de la MEL-308 con tacrolimus tópico (0.1%):
- a) Se logra un efecto sinérgico entre ambos tratamientos
  - b) Se obtienen excelentes resultados terapéuticos con un menor tiempo para la respuesta clínica
  - c) Se genera mayor fototoxicidad
  - d) a y b son correctas
15. La luz UVB posee la capacidad de disminuir las siguientes citoquinas excepto:
- a) IL-6
  - b) IL-8
  - c) IL-10
  - d) Todas son correctas
16. Los sistemas MEL-308 nm. no son utilizados en la siguiente especialidad:
- a) Oftalmología
  - b) Cardiología
  - c) Traumatología
  - d) Dermatología
17. El rango de banda angosta de la luz UVB comprende:
- a) 310-320 nm.
  - b) 309-313 nm.
  - c) 305-310 nm.
  - d) 308 nm.
18. Los sistemas excimer de 308 nm (XeCl) facilitan la repigmentación en el Vitíligo, debido a la posibilidad de:
- a) Estimular los melanocitos alejados al sitio tratado
  - b) Estimular a los queratinocitos del sitio tratado
  - c) Focalizar y entregar altas fluencias de energía al tejido diana en tiempos cortos
  - d) Todas son correctas
19. La gravedad de los efectos adversos con fototerapia UVB MEL-308 nm. se relacionan con:
- a) Los pacientes con bajos fototipos cutáneos
  - b) Alta dosis (MED) de radiación UVB entregada por sesión
  - c) Retratamiento inmediato ante la aparición de un efecto adverso
  - d) Todas son correctas
20. Marque la respuesta incorrecta, con respecto al desarrollo futuro en la fototerapéutica:
- a) Encontrar nuevos sitios de acción a niveles moleculares
  - b) Lograr el menor daño de estructuras sin patología
  - c) Mejorar la calidad de vida de los pacientes con terapéuticas combinadas (politerapias)
  - d) Acortar los tiempos de tratamiento y lograr tiempos de remisión prolongados

**Respuestas del cuestionario: Aparecerán en esta página en el número 5 de 2006.**

---

**Respuestas del cuestionario del número 1 de 2006:** 1d 2a 3d 4c 5b 6a 7b 8c 9c 10a 11d 12c 13a 14b 15c 16d 17d 18d 19c 20d

---