

Síndrome de activación macrofágica

Macrophage activation syndrome

Evangelina Kouris, Elda Giansante

Servicio de Dermatología. Hospital Universitario de Caracas. Venezuela.

Correspondencia:

Elda Giansante
Servicio Dermatología. Piso 8
Hospital Universitario de Caracas
Universidad Central de Venezuela
1040 Caracas. Venezuela
Tel.: (+58) 4143245639
Fax: (+58) 2129454340
e-mail: e1819@telcel.net.ve

Resumen

El síndrome de activación macrofágica (SAM) es una enfermedad infrecuente, de evolución fatal, secundaria a la activación del sistema fagocítico mononuclear, que se caracteriza por la proliferación incontrolada de los histiocitos con fenómeno de hemofagocitosis. Es un trastorno de la regulación inmune caracterizado por fiebre, hemofagocitosis, hepatoesplenomegalia, pancitopenia, hipertrigliceridemia y coagulopatía. La etiología del SAM es desconocida pero se describen factores desencadenantes tales como infecciones virales y drogas. La excesiva activación y proliferación de los macrófagos bien diferenciados y de los linfocitos T induce una sobreproducción de citoquinas. Se ha postulado que existe una importante disminución de las células natural killer y un defecto funcional en la perforina. El curso clínico del SAM es variable. Clínicamente es similar a la linfohistiocitosis hemofagocítica reactiva asociada a virus y a la forma familiar. Las manifestaciones cutáneas más frecuentes son la panciculitis y la púrpura; la panciculitis histiocítica citofágica (PHC) es la manifestación cutánea específica. La PHC puede tener un curso benigno y una forma más agresiva que corresponde al linfoma de células T panciculitis subcutánea. El diagnóstico precoz de esta patología es crítico en el pronóstico. Se ha descrito que la medición de la ferritina plasmática sería útil. Actualmente, el tratamiento de elección son los corticosteroides endovenosos. Se han evaluado el uso de ciclosporina y agentes anti factor de necrosis tumoral alfa como el etanercept, con buenos resultados

(Kouris E, Giansante E. Síndrome de activación macrofágica. *Med Cutan Iber Lat Am* 2006;34:145-154)

Palabras clave: síndrome activación macrofágica, linfohistiocitosis hemofagocítica, panciculitis histiocítica citofágica.

Summary

The macrophage activation syndrome (MAS) is a rare and potentially fatal disorder, secondary to the activation of the system phagocytic mononuclear that is characterized by the proliferation uncontrolled of the histiocytes with hemophagocytosis phenomenon. Is a disorder of the immune regulation characterized by fever, hemophagocytosis, hepatoesplenomegaly, pancytopenia, hipertriglyceridemia and coagulopathic. The etiology of the MAS is unknown but factors such desencadenantes are described as viral infections and you drug. The excessive activation and proliferation of the well differentiated macrophages and of the T cells it induces a high amount de pro-inflammatory cytokines. It has been postulated that it exists an important decrease of the cells natural killer and a functional defect in the perforin. The clinical course of the MAS is variable. Clinically it is similar to the hemophagocytic lymphohistiocytosis reactive associated to virus and the family form. The most frequent cutaneous manifestations are the panniculitis and the purple; the cytophagic histiocytic panniculitis (CHP) it is the cutaneous manifestation it specifies. The CHP can have a benign course and a more aggressive form that it corresponds to the subcutaneous panniculitis T-cells lymphoma. The earlier diagnosis of this pathology is critical in prognosis. It has been described that the measurement of the serum ferritin level may assist in the diagnosis and may be a useful indicator of disease activity. At the moment, the election treatment is the intravenous corticosteroids. The cyclosporin use and antitumoral necrosis factor alpha agents as etanercept have been evaluated, with good results

Key words: macrophagic activation, hemophagocytic lymphohistiocytosis, cytophagic histiocytic panniculitis

El síndrome de activación macrofágica (SAM) o síndrome hemofagocítico es una enfermedad infrecuente y grave, secundaria a la activación del sistema fagocítico mononuclear, caracterizada por una proliferación incontrolada de los histiocitos con fenómenos de hemofagocitosis[1,2]. Es un

síndrome causado por la excesiva activación y proliferación de los macrófagos bien diferenciados[10] y de los linfocitos T con una importante sobreproducción de citoquinas[14], frecuentemente fatal. Existe una alteración de la regulación inmune con la activación de una serie de acontecimientos

tos clínicos severos y agudos que son manifestados en el paciente por fiebre, hemofagocitosis de los histiocitos, hepatoesplenomegalia, pancitopenia, hipertrigliceridemia y coagulopatía[10].

Su importancia radica en la posible gravedad: pueden ser cuadros muy agresivos y evolucionar en poco tiempo de forma fulminante con un fallo multiorgánico letal, antes de que sea posible establecer un diagnóstico[2].

El diagnóstico que enmarca este síndrome es encontrar en el aspirado de médula ósea numerosos y bien diferenciados macrófagos con actividad fagocítica de los elementos hematopoyéticos[14].

El primer término utilizado en la literatura para el SAM fue la linfohistiocitosis hemofagocítica (LH) descrita por primera vez por Farquhar y Claireaux en 1952 como una reticulosis medular hereditaria. En 1979 se describe el síndrome hemofagocítico asociado a infección viral por Risdall y col[1,2,6] y posteriormente, Hadchouel et al. en 1985 describía un paciente con síndrome hemofagocítico asociado a enfermedad reumática[12] El término de Síndrome de Activación Macrofágica se introduce inicialmente en 1993 por Stephan et al. cuando publican un artículo sobre SAM y enfermedades reumáticas en niños[11].

No es sorprendente la confusión y el desconocimiento que rodea a este síndrome, por los diferentes nombres que ha recibido en la literatura[10] (Tabla1).

Tabla 1. Diferentes nombres que recibe el SAM en la literatura

Familiar
Infiltración linfohistiocítica generalizada
Reticulosis hemofagocítica familiar
Reticulosis histiocítica familiar
Linfohistiocitosis familiar
Adquirida
Síndrome hemofagocítico asociado a virus
Síndrome histiocítico activo o reactivo
Síndrome hemofagocítico reactivo
Síndrome de activación macrofágica

Esto ha contribuido a que la incidencia del SAM sea desconocida, a nivel nacional como mundial. Es una complicación rara de las enfermedades inflamatorias sistémicas pediátricas, con aproximadamente 100 casos descritos en la literatura[14].

En el año 1987, un grupo multidisciplinario, The Histiocyte Society, propuso un sistema para clasificar las histiocitosis desde un punto de vista patológico[3]. Los síndromes hemofagocíticos se clasifican como histiocitosis de clase II, e incluía dos entidades que cursan clínicamente de forma

similar: la linfohistiocitosis hemofagocítica familiar (LHF) y los síndromes hemofagocíticos reactivos o secundarios. En la clasificación ya mencionada, las histiocitosis de clase I correspondían a las histiocitosis de células de Langerhans (histiocitosis X) y la clase III a las poco frecuentes histiocitosis maligna.

Posteriormente en 1997, se revisó y se actualizó la clasificación, y el resultado fue una clasificación basada en la histogénesis, de acuerdo al predominio celular: células dendríticas, macrófagos incluyendo en este grupo la forma de LH familiar o primaria y la forma adquirida o secundaria; y la clase que incluyen los procesos histiocíticos malignos[4] (Tabla 2)

Pueden distinguirse dos cuadros dentro de los SH, que se diferencian por su forma de presentación: LHF y la forma secundaria como se aprecia en la clasificación descrita.

La LHF es una rara enfermedad, descrita en 1952 por Farquhar y Claireaux[1] que llamaron reticulosis familiar hemofagocítica a una enfermedad de curso rápidamente fatal observada en dos hermanos. Presenta una herencia autosómica recesiva, aunque en el 25% no son familiares, y no se ha identificado aun un marcador genético, solo se han descrito alteraciones del cromosoma 9q[14].

La incidencia anual se estima en 1 caso por millón de niños. La edad de comienzo es generalmente menor a los 2 años (80%) y el 65% en menores de 6 meses.

En cuanto a su patogenia se habla de un defecto en la citotoxicidad celular (células natural killer (NK) afuncional) y en un 40% de los casos se detecta mutación del gen perforina

En la LH secundaria, la primera reseña corresponde a Risdall et al.[1,2] quienes describieron en 1979 un síndrome clínico caracterizado por proliferación de histiocitos neoplásicos con fenómenos de hemofagocitosis, asociado a infección por virus, y que llamaron síndrome hemofagocítico asociado a virus; posteriormente este síndrome se ha descrito asociado con todo tipo de infecciones, y con patología no infecciosa que produzca estrés inmunológico, como linfomas y leucemias, síndromes mielodisplásicos, carcinomas, etc., relacionado con transfusiones recientes de hemoderivados y alimentación parenteral prolongada que incluye lípidos solubles. En conjunto se habla de síndromes hemofagocíticos reactivos o secundarios (Tabla 3). Es difícil conocer la frecuencia, pues posiblemente están subdiagnosticados, ya que en los casos leves se produce la curación rápida con el tratamiento etiológico. En los casos fatales, de muerte, si no se realiza autopsia, se atribuye a complicaciones de la enfermedad de base. El LH reactivo se asocia principalmente a infecciones por Herpes virus. Afecta a niños mayores y adolescentes. La patogénesis, clínica, laboratorio y anatomía patológica son similares a la forma familiar.

Tabla 2. Clasificación contemporánea de los desórdenes histiocíticos con la inclusión del síndrome de activación macrofágica

Desórdenes de comportamiento biológico variado	
1	Relacionado con las células dendríticas:
	Histiocitosis de células de Langerhans
	Procesos de células dendríticas secundarios
	Xantogranuloma juvenil y desórdenes relacionados
	Histioditomas solitarios de variedad células fenotípicas dendríticas
2	Relacionados con los macrófagos:
	Síndrome hemofagocítico
	Linfohistiocitosis hemofagocítica primaria
	Síndromes hemofagocítico secundarios
	Asociado a infecciones
	Asociado a malignidad
	Asociado a enfermedades reumáticas, otras
	Enfermedad de Rosai Dorfman
	Histiocitoma solitario con fenotipo de macrófagos
3	Desórdenes malignos
	Relacionados con los monocitos
	Leucemias
	Tumores monolitos extramedular y sarcomas
	Sarcomas de histiocitos relacionados con células dendríticas
	Sarcomas de histiocitos relacionados con los macrófagos

En el 2002 se realiza un estudio en el Hospital General de México de 24 casos de autopsia pediátrica donde encontraron enfermedades asociadas al síndrome hemofagocítico entre ellas Leucemia linfocítica aguda (LLA) 29% , Linfomas no Hodgkin 25%, Leucemia Mieloide Aguda en 8%, *Staphylococcus epidermidis* 8%, *Salmonella typhi* 4%[6]

Cuadro clínico

Las manifestaciones clínicas de estos procesos pueden ser inicialmente inespecíficos.

En relación a las características clínica observadas en el SAM lo más frecuente es la fiebre 100% de los pacientes; hepatoesplenomegalia 94%; linfadenopatía 68%; y el rash 57,9%; signos neurológicos 7-47%. Las características del rash observado es una erupción polimorfa; manifestada como una erupción maculopapular eritematoso difuso hasta una erupción petequial[1,2].

Tabla 3. Desencadenantes del SH o LH secundario

Infecciones[5]:
Virales: virus de Epstein Barr (VEB), citomegalovirus, herpes simple, varicela zóster, virus inmunodeficiencia humana (HIV), adenovirus, arbovirus, parvovirus, hepatitis A y C
Bacterias, micobacterias, <i>brucella</i> , neumococo, estafilococo, <i>hemophilus</i> , <i>serratia</i> , <i>legionella</i>
Hongos: <i>Cándida</i> , histoplasma, criptococos
Parásitos: <i>Leishmania</i> , <i>toxoplasma</i>
Neoplasias:
Leucemia, linfomas, mieloma, carcinomas
Colagenosis:
Lupus eritematoso sistémico, artritis reumatoidea juvenil, Kawasaki
Inmunodeficiencias primarias:
Chediak-Higashi, Griscelli
Otras:
Fenitoina, inmunosupresores (casos descritos posterior al uso de metotrexate), postvacuna, sarcoidosis, hiperalimentación con lípidos

Fuente: Arch Argent Pediatric 2000;98:44-6.

Una característica importante del SAM es que puede imitar la activación de la enfermedad de base, así como la sepsis.

La duración media de la fiebre antes del Dx de SHF fue de 19 días (rango de 4 –41 días). La hepatoesplenomegalia, el distres respiratorio y la hipotensión frecuentemente aparece durante el día 6-10 de la enfermedad y el rash y la linfadenopatía aparece más frecuentemente durante los días 16-21 días[9].

Ocasionalmente hay compromiso renal, pulmonar y cardíaco[14].

Los exámenes complementarios son importantes para el diagnóstico, aunque no existen alteraciones específicas de la enfermedad. Los hallazgos de laboratorio reportados más frecuentemente son: anemia en el 89-100% de los casos, trombocitopenia 82-100%, neutropenia 58-87%, hipertrigliceridemia 59-100%, hipofibrinogenemia 19-85%, hiperbilirrubinemia 74%, hiperferritinemia 90% y LDH elevada 89%[10].

Una de las alteraciones de laboratorio claves para el diagnóstico del SAM es la presencia de hiperferritinemia, la que puede llegar a valores muy elevados, mayores de 10.000 ng/ml[13]. Es un dato de laboratorio de fácil obtención y de bajo costo por lo cual se convierte en un buen indicador.

La hiperferritinemia es un importante hallazgo de laboratorio del SAM que ha tenido una reciente atención. Es frecuente encontrar aumento de la ferritina sérica en enfer-

medades caracterizadas por la proliferación de histiocitos y fagocitosis activa de eritrocitos, pero generalmente no a niveles tan altos. Se cree que los macrófagos serían una fuente importante de ferritina sérica, ya que estudios in vitro han demostrado que existe acumulación de ferritina intracelular durante el proceso de maduración de los monocitos a macrófagos. Otros estudios han evidenciado la producción de ferritina por monocitos cultivados en medios ricos en hierro, así como también durante el proceso de fagocitosis de eritrocitos[14,29].

Se ha encontrado que una rápida disminución de los niveles de ferritina se ha asociado con un favorable curso del SAM y adecuada respuesta a la terapia. Esta observación indica que la medición de los niveles de ferritina puede ayudar en el diagnóstico del SAM y puede ser un indicador útil de la actividad de la enfermedad para la respuesta a la terapia y en el pronóstico[29].

En médula ósea (MO) se puede encontrar pancitopenia, con proliferación de histiocitos y hemofagocitosis; pero esto ocurre al comienzo en menos de un tercio de los casos, lo cual obliga a exámenes repetidos hasta evidenciarse la infiltración histiocitaria y hemofagocitosis. El compromiso de la MO se ha reportado como patognomónico de la enfermedad[10,14].

El LCR es normal en 50% de los casos y en el resto muestra pleocitosis leve (<100 células/ml, con linfocitos y algunos histiocitos) con hiperproteinorraquia (70-300 mg/ml) y fenómenos de hemofagocitosis, según el grado de evolución de la enfermedad[10,29].

Desde el punto de vista histopatológico se encuentra infiltrado de linfocitos e histiocitos en diferentes órganos principalmente el hígado, bazo, ganglios linfáticos y médula ósea. Los histiocitos son citológicamente benignos y muestran fagocitosis activa. Se considera que la presencia de 2 o un 2% células con actividad hemofagocítica es suficiente para el diagnóstico histopatológico.

El diagnóstico no es tarea fácil, y es fundamental realizarlo rápidamente, pues la evolución puede ser fatal en

pocos días. La linfohistiocitosis hemofagocítica familiar se debe sospechar por la clínica: niño con fiebre de origen desconocido, afectación del estado general y hepatoesplenomegalia y por los hallazgos de laboratorio: citopenias, hipertrigliceridemia, ferritina elevada, fibrinógeno bajo. Para confirmar el diagnóstico se requiere demostrar la existencia de infiltrado linfohistiocítico con eritrofagocitosis en MO, líquido cefalorraquídeo, ganglio linfático, hígado o bazo. Este punto es generalmente el mayor obstáculo para establecer con certeza el diagnóstico, pues es frecuente que en un primer examen, la muestra analizada no se encuentren los fenómenos de hemofagocitosis, y son necesarias biopsias repetidas para su observación. Además, debe existir historia familiar documentada de otro miembro afectado, aunque, dada la herencia autosómica recesiva puede no haber antecedentes. Siempre se debe realizar una exhaustiva búsqueda para identificar un posible agente infeccioso causal, y descartar así que se trate de una forma secundaria.

Los síndromes hemofagocíticos reactivos probablemente están subdiagnosticados.

El reconocimiento y tratamientos precoces son cruciales para el pronóstico del paciente[13,14]. Sin embargo, en muchas ocasiones es difícil pesquisar el SAM en sus etapas iniciales. El diagnóstico es inminentemente clínico, con datos de laboratorio que pueden ser muy sugerentes. No existe un gold Standard para el diagnóstico, y las guías que se han intentado utilizar han dado malos resultados[13]. Existen diferentes criterios diagnósticos, con sensibilidad y especificidad variable, como los postulados por Imashuku[13] (Tabla 4). Otra alternativa es utilizar los criterios diagnósticos de LH según The Histiocyte Society (Henter JL 1991 GELHH) los cuales se resumen en la tabla 5.

Patogénesis

La etiología del SAM no se conoce, pero se cree que su patogenia podría ser similar a la linfohistiocitosis hemofagocítica primaria, donde habría alteraciones en las células natural killer (NK) y en los linfocitos T (LT), que serían responsables de las manifestaciones clínicas y de laboratorio características del cuadro, ya que alteraciones en su capacidad citotóxica llevarían a la activación descontrolada de macrófagos.

Se postula que es una anomalía en la inmunoregulación que contribuye a la respuesta inmune exagerada, como consecuencia de la producción exagerada de citoquinas y quimioquinas, originadas presumiblemente por la actividad macrofágica y de las células T[14].

La hemofagocitosis es la característica primordial del síndrome, una señal de la activación de los macrófagos con

Tabla 4. Criterios diagnósticos de SAM de Imashuku

Fiebre
Citopenias
Anemia
Trombocitopenia
Neutropenia
Hiperferritinemia
Aumento de la LDH
Hemofagocitosis

Tabla 5. Criterios diagnósticos de linfocitosis hemofagocítica.

Criterios clínicos:
Fiebre: duración ≥ 7 días con picos ≥ 38
Esplenomegalia
Criterios de laboratorio:
Citopenia: de dos o más líneas celulares en sangre periférica, no causada por hipoplasia o displasia de médula ósea
Hb ≥ 9 gr./dl.
Plaquetas $\geq 100 \times 10^9$ /l.
Neutrófilos $\geq 1,0 \times 10^9$ /l.
Hipertrigliceridemia ≥ 3 DE valores normales para cada edad o hipofibrinogenemia $\geq 1,5$ g./l.
Criterios histopatológicos:
Hemofagocitosis en médula ósea, bazo o ganglio linfático.
No evidencia de malignidad

Nota: Se requieren todos los criterios para el diagnóstico de síndrome hemofagocítico. Para el diagnóstico de LH familiar se requiere además una historia familiar de un caso previo. La consanguinidad de los padres es sugerente de la enfermedad. Puede no encontrarse hemofagocitosis en el momento de la presentación, por lo cual será preciso repetir biopsia no sólo de médula ósea, sino también de hígado, ganglio linfático o bazo (punción-aspiración con aguja fina).

la producción exagerada de citoquinas y alteración de la capacidad citotóxica de las células NK y de los linfocitos T.

Se secretan citoquinas como el interferón y factor estimulante de colonias de granulocitos y macrófagos por las células T que son dos importantes activadores de macrófagos. Subsecuentemente, el resultado de la activación del macrófago es la infiltración de los tejidos y es la producción de altos niveles de factor de necrosis tumoral alfa, interleuquina 1 y 6, lo cual juega un rol mayor en la variación de los síntomas clínicos y en el daño de los tejidos (Figura 1).

Sustancialmente la activación del macrófago puede dar como resultado la infiltración de los tejidos y la producción de altos niveles de FNT, IL1 y la IL6, tres citoquinas que se cree juega un rol mayor en la inducción de los síntomas clínicos y el daño de los tejidos.

Así tenemos que este síndrome hemofagocítico es causado por la hiperactividad de las células T y de los macrófagos. Las características clínicas que están asociados con esta enfermedad resultan de la producción de la citoquinas TH1 que incluyen Interferón, la IL2 y el FNT[16].

Inicialmente se estimula la célula TH1 con la secreción patógena IL2 y el IFN. El IFN estimula al macrófago para inducir una producción rápida de la IL10, IL12, IL1 y del FNT.

La IL1 activa las células T y esta induce la producción de IL2. Aunque la IL10 es producida mayormente por las células TH1 y los macrófagos y estas son las células que están activas en el SAM, la IL10 inhibe las células TH1 y la producción de citoquinas TH1 y negativamente regula la producción de

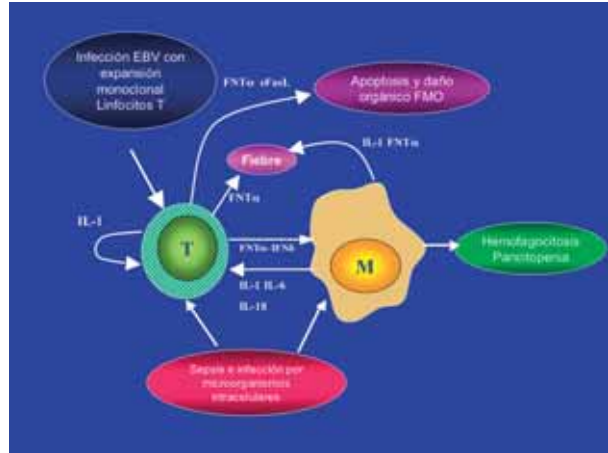


Figura 1. Respuesta linfocito T y el macrófago frente a diferentes estímulos.

IL10 del macrófago resultando en una rápida disminución en el plasma de los niveles de IFN y de la misma IL10;

La IL12 que se produce por el macrófago activa a las células NK y a las células TH1 para la producción de IFN. El efecto estimulador se ve que persiste después de los altos niveles de IL2 en el plasma. Sin embargo, este efecto no se conserva, como el IFN, su producción se agota[10,14].

La IL12 también puede promover la diferencia con la Th0 o las células TH1 y la supresión de IFN desarrollado de las células TH2[16]. La IL4 es una interleuquina TH2 no detectada en el SAM lo que demuestra que la respuesta es básicamente TH1 (Figura 2).

El análisis fenotípico del subtipo de linfocitos muestra que más pacientes tienen un sorpresivo conteo de linfocitos absolutos normales y una distribución normal del subtipo de células T maduro. La relación CD4/CD8 es normal. En

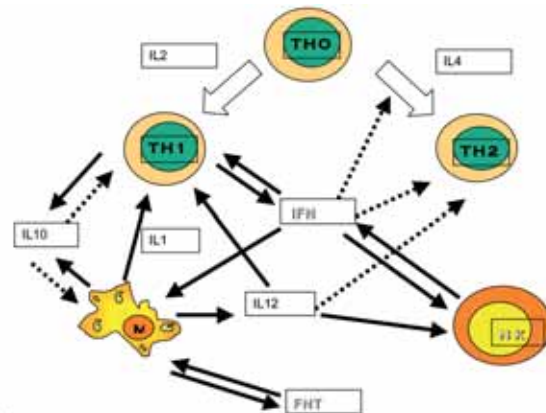


Figura 2. Patogénesis del SAM, comportamiento de las citoquinas (Fuente: Blood 1997;89:4100-3)

contraste, la función de las células natural killer (NK) estaba marcadamente disminuida o ausente en estos pacientes. La actividad citotóxica de los CD8+ está disminuida.

El exacto mecanismo por el cual la deficiencia de las células NK produce la activación del macrófago no está clara. Una posible explicación es que la disminución de la función de las NK sea responsable en la habilidad para actuar contra el patógeno y remover el curso de la estimulación antigénica en estadios tempranos de la infección. Esto al persistir y asociarse con un incremento de la producción de citoquinas que pueden estimular al macrófago favorecen este síndrome.

Otra posible explicación está relacionado a el reciente rol de la células NK "Inmunoreguladores", cuya función no está limitada para la defensa frente a las infecciones y contra las células tumorales, también han sido involucradas en la regulación de la homeostasis y de ciertas respuesta inmunológicas.

El aumento de las células CD8+ se explica, por una falla de las células NK[34].

Recientemente se ha asociado una mutación en el gen de las perforina (PRF1), una proteína que media la actividad citotóxica de las células NK y de las células T. Estos pacientes usualmente tienen un número normal de células NK, pero ambos tienen una expresión muy baja o ausente de la perforina en todas las células citotóxicas.

La perforina es una proteína que es expresada por los linfocitos, macrófagos y otros precursores de la MO[14,30,31], lo que alteraría la función citolítica de las células NK y los linfocitos T. Su principal función en el proceso citolítico es la formación de poros en la membrana de las células blanco, para lo cual es liberada desde gránulos existentes en el citoplasma. Su proliferación en la membrana permite la entrada de granzima B y otros componentes a la célula blanco. También contribuye a funciones antitumorales efectoras[31].

Los efectos de una deficiencia en la función de la perforina se han estudiado en modelos murinos, donde esta mutación causa diferentes anomalías, como la falla en la lisis de células blanco, la alteración en la defensa contra patógenos intracelulares y células transformadas y alteración en el control de la proliferación de linfocitos lo que lleva a su activación persistente, con gran producción de IFN y factor estimulante de colonia de granulocitos y macrófagos (GM-CSF), que son citoquinas activadoras de macrófagos[31]. La activación mantenida de los macrófagos restauraría en infiltración tisular y producción de grandes cantidades de citoquinas pro-inflamatorias (IL1, IL6, FNT), las que jugarían un papel clave en el daño tisular y las manifestaciones clínicas asociadas[14,32].

Wulfraat et al demostraron que la reducción de la expresión de la perforina en 2 subtipos de linfocitos CD8+ (CD45

RA, CD28, y el CD45 RA+, CD28+) en pacientes con artritis reumatoidea juvenil (ARJ) sistémica y activa comparado con otras formas de ARJ y en controles sanos. Ellos sugieren que esto contribuye al incremento de la incidencia de SAM en pacientes en ARJ. De forma interesante los niveles de perforina regresan a niveles normales después del trasplante autólogo hematopoyético de stem cell en 4 pacientes. Esta observación sugiere que la disminución de la expresión de la perforina no es por causa de una anomalía genética, sino más bien sea inducido por la enfermedad de base[10,14].

Manifestaciones cutáneas del SAM

Las manifestaciones cutáneas más frecuentes en SAM son la paniculitis y la púrpura[17].

Risdall y colaboradores en su reporte original, refieren que 20% de los pacientes con SAM tienen manifestaciones cutáneas[17].

Morrel y col en un estudio realizado en 108 pacientes encontraron que el 6% presentaban manifestaciones cutáneas tempranas, 65% en el curso de su enfermedad y de estos 24% la manifestaciones eran en forma rash maculo-papular o purpúrico de predominio acral o generalizado[23].

En cuanto a la biopsia de piel se describe un infiltrado linfocitario perivascular en la dermis reticular con eritrocitos extravasados sin evidencia de vasculitis ni cambios epidérmicos. La biopsia de piel no demuestra la hematopoyesis extramedular[15], y si bien no es diagnóstica, ayuda para el diagnóstico diferencial[32].

La paniculitis histiocítica citofágica (PHC) es el término comúnmente utilizado para referirse a las manifestaciones cutáneas específicas del SAM[17, 18,19].

La PHC fue descrita por primera vez por Winkelmann y Bowe en 1980. Clásicamente se presenta con episodios de fiebre intermitente y paniculitis recurrente. Puede tener un curso crónico y benigno, pero puede tener un curso rápidamente progresivo y ser fatal. El rápido deterioro y la muerte son consecuencias del síndrome hemofagocítico que se desarrolla[20,21].

La causa de la PHC no se conoce. Se sabe que la PHC se produce por la disregulación inmune causado por la liberación de citoquinas que son liberadas por los linfocitos T helper CD4+.

Algunas citoquinas incluyendo el FNT, IL2 están implicadas como se ha mencionado en la patogénesis del SAM.

Reportes de que se logra la remisión con el tratamiento con ciclosporina soportan que el SAM sea un desorden que depende de las células T.

Histológicamente hay una paniculitis lobulillar, a veces con extensión hacia la dermis profunda. Puede haber ne-

crisis grasa, hemorragia focal y un infiltrado inflamatorio inespecífico. La característica diagnóstica es la presencia de grupos de histiocitos que muestran una fagocitosis marcada de células rojas, blancas y detritus nuclear. Las células rellenas con material fagocitado se han denominado *células en bolsa de habas*[20]. En ocasiones se ven células hipercromáticas y mitosis, pero las células presentan una apariencia citológicamente benignas[22]. La citofagocitosis puede ser vista en la piel y en órganos del sistema retículo endotelial (hígado, bazo y pulmón).

La PHC puede tener una forma no fatal en la cual no se evidencia citofagocitosis en órganos extracutáneos. Perters y Winkelmann sugieren que la PHC puede ser un síndrome paraneoplásico o un proceso reactivo a la enfermedad neoplásica[23].

Recientes estudios han demostrado infección por el virus Epstein Barr asociado a PHC, así como en varios tipos de linfomas. Así mismo se han reportado infección por el HIV-1[19].

Wang y col. refieren en su trabajo que la PHC es probablemente un linfoma células T de bajo grado que con el tiempo puede progresar a una forma más agresiva de linfoma de células T paniculitis subcutánea (LCTPS)[23]. Ellos refieren que no sería apropiado diferenciar al LCTPS y a la PHC, en contraste, es el curso natural de un mismo proceso.

El LCTPS es una entidad recientemente identificada. Fue descrita por González y col. en el año 1991 como una variante distintiva del linfoma células T periférico que primariamente compromete el tejido celular subcutáneo. Puede ocurrir con o sin compromiso visceral[25]. Se presenta en mujeres entre la 4ª y la 5ª década de la vida como nódulos eritematosos, recurrentes o placas que ocurren mayormente sobre las extremidades y el tronco. Hay reportes de esta entidad en niños donde realmente es poco frecuente y se presentan con fiebre, edema facial y los nódulos subcutáneos en extremidades[25].

Los síntomas generales son fiebre, pérdida de peso, anorexia, letargia y mialgias. El LCTPS puede estar asociado con hepatoesplenomegalia, serositis, ulceración de las mucosas, pancitopenia, disfunción hepática y diátesis hemorrágica.

Histológicamente se caracteriza por un infiltrado de linfocitos atípicos primariamente de distribución en los lobulillos con frecuente células necróticas y sin epidermotropismo. Las células muestran características de células T citotóxicas como se reportan marcaje positivo para CD8 y granzima B[24]. En la mayoría de los casos los linfocitos son del tipo linfocito de células T helper CD4+ y en menos frecuencia hay reportes CD8+[23].

La relación entre la PHC y el LCTPS no está clara, pero se plantea que es el nombre de una misma entidad en la fase benigna y luego maligna.

Hay reportes de la asociación de la PHC a otros tipos de linfomas como es el linfoma de células B y esto lo que sugiere es que la PHC es un proceso "sui generis" que puede ocurrir por varios factores, bien sea viral o genético o estar involucrados en la progresión de procesos malignos como es el linfoma[24].

Manejo

El tratamiento inicial de los pacientes con SAM se basa en mejorar las condiciones del paciente, tratar la falla de múltiples órganos en los casos severos, tratar las infecciones en los casos secundarios, disminuir y controlar la producción de citoquinas o frenar y eliminar las células activadas. En algunos pacientes, la introducción temprana de estas medidas mejoran en 12 a 24 horas siendo evidente con el cese de la fiebre.

Con esta finalidad se ha utilizado como tratamiento de primera línea para el SAM altas dosis de corticoesteroides, así como hay reportes con altas dosis de inmunoglobulina endovenosa, ciclofosfamida, plasmaféresis y el etoposido, con diferentes resultados[27].

En casos severos y/o resistentes a los esteroides han utilizado la ciclosporina A como un tratamiento efectivo, combinado con prenisolona o con etoposido.

El mecanismo exacto por el cual la ciclosporina A produce inmunosupresión no se conoce; su mayor efecto es la supresión en las fases tempranas de la activación de las células T; La ciclosporina al ligarse a una inmunofilina la cual previene la desfosforilación dependiente de calcio mediado por la calcineurina del factor nuclear de activación del linfocito T finalmente lleva al cese en la producción de citoquinas por las células T activadas.

La ciclosporina A ha mostrado también tener un efecto sobre la producción por el macrófago de la IL6, IL1, FNT y en inhibir la expresión de la sintetasa del óxido nítrico y la ciclooxigenasa 2 en el macrófago, para la disminución del óxido nítrico y de la prostaglandina E2. Además, puede inhibir la expresión de moléculas co-estimuladoras, que alteran la función de presentación de antígenos de las células dendríticas para la activación de las células T, por lo que algunos autores justifican el uso de la ciclosporina A como primera línea en el tratamiento del SAM[14,28].

En la LH primaria se ha estandarizado seguir el protocolo HLH 94 del grupo internacional del estudio LH. Este tratamiento está constituido por quimioterapia e inmunoterapia (etoposido, corticoesteroides, ciclosporina A y en algunos pacientes metotrexate intratecal). En los pacientes que persisten con SAM, o son recurrentes y/o tienen una enfermedad familiar deben ir seguidos de trasplante de médula ósea[27].

Basados en la observación del incremento de los niveles en el suero del FNT en pacientes con SAM y en el conocimiento que esta citoquina puede jugar un papel importante en la patogénesis de este síndrome se ha hipotetizado que al lograr un bloqueo rápido de la actividad FNT puede proveer una vía eficaz para reducir las consecuencias de la activación excesiva de los macrófagos[14].

Propalad y col evaluó el uso de agentes anti-FNT como es el etarnecept en un niño con ARJ sistémica que desarrollo SAM. El paciente ameritaba altas dosis de esteroides para el control de los síntomas. La adición del etarnecept a 0,4 mg/K/ 3 veces a la semana se evidenció una mejoría satisfactoria ya a las 24 horas de la 1ª dosis y una normalización del laboratorio después de la 4ª dosis del etarnecept[26]. En las siguientes semanas se fue disminuyendo la dosis de esteroides en forma progresiva. Esta observación sugiere que el etarnecept puede ser un tratamiento efectivo y una terapia adjunta en el SAM.

El tratamiento PHC así como del tratamiento del LCTPS no esta claro. En el tratamiento de la PHC con esteroides sistémicos y agentes inmunosupresores (ciclofosfamida o azathioprina) quimioterapia (con CHOP) y ciclosporina, ha mostrado diferentes respuestas.

El LCTPS se ha tratado con esteroides y con quimioterapia (QT) con o sin radioterapia.

Recientemente, se ha descrito esquemas de quimioterapia (ciclofosfamida, carbaplatino y etoposido) con trasplante de células stem periféricas autólogas[20].

La ciclosporina puede ser el tratamiento de elección en los casos de SAM y PHC y LCTPS. La dosis recomendada es de 4-10mg/K día EV con niveles de 100-200 mg/ml. El tratamiento vía oral puede ser el de mantenimiento, se inicia al lograr la remisión de los síntomas y se disminuye gradualmente la dosis y debiéndose vigilar muy de cerca al paciente.

Cuando falla la ciclosporina o existe progresión de la enfermedad o existe la presencia de LCTPS con MAS en tratamiento con QT es el de elección (CHOP o CHOP asociado a otros medicamentos) y de existir recaídas debe considerarse la QT en altas dosis (ICE) con el trasplante autólogo de células Stem periféricas.

El pronóstico de la PHC es variable. Los pacientes con LCTPS es generalmente pobre hasta cuando son tratados con esteroides y QT.

Las dosis de los medicamentos mencionados se señalan a continuación:

1. Glucocorticoides por vía parenteral, Metil-prednisona en pulsos a 30 mg/Kg./bolus diluido en suero glucosado (máximo 1 gr.).
2. Ciclosporina EV 3-5 mg/Kg./día. Se asocia desde el comienzo o 24 horas después si no hay mejoría con la

corticoterapia y hasta que se normalicen los parámetros biológicos.

3. Medidas de corrección de la homeostasis, electrolitos y de mantenimiento hemodinámica en una unidad de cuidados intensivos.

4. Continuación de la corticoterapia: prednisona oral: 1,5 a 2 mg/Kg./día en 4 dosis

5. Etoposido VP-16. Su utilización en la LHF induce a remisiones, pero la experiencia es limitada en el SAM asociado a enfermedad reumática. Puede reservarse para los casos de máxima gravedad si no hay respuesta al tratamiento anterior.

Al referirse al etarnecept se ha utilizado en niños mayores de 4 años. En adultos por lo general la dosis es de 25 mg por dosis. Los efectos adversos son locales (lugar de la inyección con enrojecimiento, picor, tumefacción, dolor que dura 3-5 días); infecciones sobre todo de vías respiratorias superiores; cefalea; otros (rinitis, faringitis, tos, dolor abdominal, dispepsia).

Conclusiones

El SAM es una complicación rara de las enfermedades reumatológicas en niños, que puede ser la manifestación inicial de estas patologías y que tienen un curso clínico potencialmente fulminante.

La etiología del SAM es desconocida, pero existen factores desencadenantes de esta patología como las infecciones virales y el uso de ciertas drogas. Se ha postulado en su patogénesis un defecto funcional en la perforina; ésta es un molécula importante en el proceso citolítico y en el control de la proliferación de los linfocitos T, que estaría implicada en la patogenia de las linfocitosis hemofagocíticas primarias.

El curso clínico del SAM es variable; el compromiso multisistémico, principalmente afección renal, es un factor de mal pronóstico.

Las manifestaciones cutáneas se describen hasta en un 20% de los casos. La Paniculitis histiocítica citofágica es la manifestación cutánea específica de esta entidad.

El diagnóstico precoz de esta patología es crítico en el pronóstico, y es importante diferenciarla de la activación de la enfermedad de base. Dentro de los exámenes de laboratorio útiles para el diagnóstico del SAM se encuentra la biopsia de médula ósea, donde debe considerarse la existencia de falsos negativos. Se ha descrito que la medición de la ferritina plasmática sería útil.

El tratamiento debe ser instaurado lo más pronto posible; actualmente los corticosteroides endovenosos son de elección. Se han evaluado el uso de ciclosporina y agentes anti factor de necrosis tumoral alfa como el etarnecept, con buenos resultados.

Bibliografía

- 1.- Sastre A. Síndrome hemofagocítico: pensar en ellos porque existen An Esp Pediatr 2002; 56:95-98
- 2.- Soult JA Síndrome activación del macrófago: un reto diagnóstico An Esp Pediatr 2002; 56: 156-167
- 3.- Chu T, D'Angio GJ, Favara B, Ladisch S By the Writing Group of the Histiocyte Society. Histiocytosis syndromes in children Lancet 1987;208-9
- 4.- Favara BE, Feller AC, with members of the WHO Committee on Histiocytic/Reticulum cell proliferations, and for the Reclassification Working Group of the Histiocytic Society. Med Ped Oncol 1997; 29:157-166
- 5.- Perotti A, Karakachoff M, Re AM, Pacitti ME. Síndrome hemofagocítico asociado a infección aguda por virus de Epstein Barr. Arch Argent Pediatric 2000; 98(1):44-46
- 6.- Morales-Ferrer G, Duran-Padilla M, Cordova S. Síndrome hemofagocítico reactivo. Estudio post mortem de 24 casos pediátricos. Rev Med Hosp. Gen Mex 2002; 65(4):207-212
- 7.- Imaskuku S, Hibi S, Todo S. Hemophagocytic lymphohistiocytosis in infancy and childhood J Pediatr 1997;130:352-357
- 8.- Haddad E. Frequency and severity of central nervous system lesions in hemophagocytic lymphohistiocytosis. Blood 1997; 89 :794-800
- 9.- Palazzi D, Mc Clain K, Kaplan S. Hemophagocytic Syndrome in children: an important diagnostic consideration in fever of unknown origin. Clin Infect Dis 2003;36: 306-312.
- 10.- Grom A. Macrophage activation syndrome and reactive hemophagocytic lymphohistiocytosis: the same entities?. Curr Opin Rheumatol 2003; 15:587-590
- 11.- Stephan JL, Zeller J, Huber P. Macrophage activation syndrome and rheumatic diseases in childhood: a report of four new cases. Clin Exp Rheumatol 1993;11:451-456
- 12.- Hadchouel M, Prieur AM, Griscelli C. Acute hemorrhagic, hepatic, and neurologic manifestations in juvenile rheumatoid arthritis; possible relationship to drugs or infection. J Pediatr 1985; 106: 561-566
- 13.- Emmenegger U. Reactive macrophage activation syndrome: a simple screening strategy and its potential in early treatment initiation. SWISS MED WLY 2002; 132: 230-236
- 14.- Ravelli A. Macrophage activation syndrome. Curr Opin Rheumatol 2002; 14:548-552
- 15.- Favara BE, Feller CA, Paulli M. Contemporary classification of histiocytic disorders. Med Pediatr Oncol 1997; 29: 157-166
- 16.- Osugi YB, Hara J, Tagawa KT, Hosoi G, Yoshiko M et al. Cytokine production regulating Th1 and Th2 cytokines in hemophagocytic lymphohistiocytosis. Blood 1997; 89: 4100-4103
- 17.- Smith J, Skelton G, Yeager J, Angritt P, Warner K et al. Cutaneous histopathologic, immunohistochemical and clinical manifestations in patients with hemophagocytic syndrome. Arch Dermatol 1992; 128:193-200
- 18.- Perniciaro CH, Winkelmann K, Ehrhardt D. Fatal systemic cytophagic histiocytic paniculitis: A histopathologic and immunohistochemical study of multiple organ sites. J Am Acad Dermatol 1994; 31: 901-905
- 19.- Huilgol F, Pambakian C, McGibbon B. Fatal cytophagic panniculitis and haemophagocytic syndrome. Clinical Experimental Dermatology 1998; 23: 51-56
- 20.- Yung A, Snow J, Jarret P. Subcutaneous paniculitis T cell lymphoma and cytophagic histiocytic panniculitis. Australasian Journal of Dermatology 2001; 42;183-185
- 21.- Zollner T, Poddda M, Ochsendorf F, Wolter M. Monitoring of phagocytic activity in histiocytic cytophagic paniculitis. J Am Acad Dermatol 2001; 44: 120-3
- 22.- Weedon D. Piel Patología. Tomo I. Editorial MARBAN. España 2002; pp: 447-448
- 23.- Manzano A, Berti E, Paulli M, Caputo R. Cytophagic histiocytic paniculitis and subcutaneous paniculitis. like T cell lymphoma. Arch Dermatol 2002; 136: 889-96
- 24.- Peters M, Winkelmann R. Cytophagic paniculitis and B cell lymphoma. J Am Acad Dermatol 1985; 13: 882-885
- 25.- Shani-Adir A, Lucky A, Prendiville J, Murphy S. Subcutaneous panniculitic T-cell lymphoma in children: response to combination therapy with cyclosporine and chemotherapy. J Am Acad Dermatol 2004; 50:S18-22
- 26.- Ramanan AV, Schneider R. Macrophage activation syndrome following initiation of etanercept in a child with systemic onset juvenile rheumatoid arthritis. J Rheumatol 2003; 30(2):401-3
- 27.- Henter JI, Samuelsson-Horner AC, Arico M, Egeler M et al. Treatment of hemophagocytic lymphohistiocytosis with HLH-94 immunochemotherapy and bone marrow transplantation. Blood 2002;100: 2367-2373
- 28.- Ravelli A, De Benedetti FD, Viola S, Martini A. Macrophage activation syndrome in systemic juvenile rheumatoid arthritis successfully treated with cyclosporine. J Pediatr 1996;128:275-8
- 29.- Meyer A. Síndrome de Activación Macrofágica. Reumatología 2002; 18(4): 190-197
- 30.- Fillpovich A. Hemophagocytic lymphohistiocytosis Imm Allergy Clin N Am 2002; 22(5):282-93
- 31.- Arico M Pathogenesis of haemophagocytic lymphohistiocytosis. Br J Hem 2001; 114: 761-69
- 32.- Morrel D, Pepping M, Scout P, Esterly N, Drolet B. Cutaneous manifestations hemophagocytic lymphohistiocytosis. Arch Dermatol 2002; 138: 1208-1212
- 33.- Secmeer G, Sano S, Gok F, Ozen S, Kara A et al. Paniculitis Fatal of Cytophagic Histiocytic. Pediatr Dermatol 2004; 21(3): 246-250
- 34.- Billian AD, Roskams T, Vandamme R, Matthys P, Wonters C. Macrophage activation syndrome Blood 2005; 105:1648-1651

Cuestionario de autoevaluación

1. ¿Por qué ocurre el Síndrome de activación macrofágica (SAM)?
 - a.- por activación del sistema fagocítico mononuclear
 - b.- por el control sobre los histiocitos
 - c.- por la excesiva producción de macrófagos activados
 - d.- como consecuencia exclusiva de un proceso infeccioso
2. El diagnóstico del Síndrome de activación macrofágica depende:
 - a.- exclusivamente de la clínica
 - b.- encontrar en el aspirado de médula ósea macrófagos bien diferenciados
 - c.- exclusivamente de los niveles de LDH y ferritina
 - d.- encontrar hepatoesplenomegalia y pancitopenia
3. ¿Por qué los niveles de ferritina son importantes en el diagnóstico del SAM?
 - a.- son los macrófagos una fuente importante de ferritina
 - b.- se ha asociado su disminución con una respuesta adecuada a la terapia
 - c.- la médula ósea es la responsable de la producción de ferritina
 - d.- a y b son las correctas
4. Las manifestaciones cutáneas del SAM son:
 - a.- paniculitis y la púrpura
 - b.- la paniculitis histiocítica citofágica (PHC) es una manifestación cutánea específica
 - c.- la PHC es bien conocida y ocurre con la regulación inmune del sistema hemofagocítico
 - d.- solo a y b son las correctas
5. El tratamiento de elección del SAM es:
 - a.- exclusivamente los corticoesteroides endovenosos
 - b.- el uso de esteroides endovenosos y otras drogas inmunosupresoras con diferentes respuesta
 - c.- el uso temprano de etarnecept
 - d.- no existe un tratamiento efectivo
6. En el SAM puede existir algún desencadenante demostrado como:
 - a. Infección Eptein barr
 - b. Linfoma
 - c. Uso de drogas como fenitoina
 - d. Todas las anteriores
7. En el Dx es frecuente encontrar:
 - a. Alteraciones no específicas en los exámenes complementarios
 - b. Anemia en el 89-100%
 - c. LDH disminuido
 - d. a y b son correctas
8. Desde el punto de vista histopatológico los hallazgos característicos del SAM son:
 - a. Infiltrado de linfocitos e histiocitos en diferentes órganos hematopoyéticos
 - b. Infiltrado de linfocitos malignos en órganos hematopoyéticos
9. ¿Cual de estas afirmaciones es cierta?
 - a. La muestra analizada para el Dx de fenómenos de hemofagocitosis puede no dar este hallazgo y ser necesario biopsias repetidas para su observación, lo que dificulta el Dx.
 - b. La dificultad en el Dx es la toma de muestra para demostrar hemofagocitosis
 - c. Solo la Médula ósea es el órgano que demuestra hemofagocitosis
 - d. El mayor obstáculo es demostrar hallazgos de laboratorio con los histopatológicos
10. En la patogénesis del SAM:
 - a. Se demuestra que es una respuesta básicamente TH1
 - b. Son la IL2, el IFN-gamma, el FNT-alfa, son las citoquinas principales en la patogénesis del SAM
 - c. Solo depende de una respuesta TH2
 - d. a y b son ciertas
11. En la patogénesis del SAM:
 - a. El síndrome hemofagocítico (SH) es exclusivo de los macrófagos
 - b. El SH es causado por la hiperactividad de las células T y NK exclusivamente
 - c. El SH es causado por la hiperactividad de las células T y de los macrófagos
 - d. Ninguna de las anteriores
12. La PHC se presenta:
 - a. Fiebre intermitente y paniculitis recurrente
 - b. De curso benigno y crónico ó fatal y progresivo
 - c. a y b son ciertas
 - d. Ninguna es cierta
13. En la PHC es característico:
 - a. Histológicamente encontrar células "bolsa de habas"
 - b. Paniculitis lobulillar e interlobulillar
 - c. Abundantes mitosis
 - d. No hay fagocitosis demostrable
14. En el manejo del SAM:
 - a. Se debe mejorar las condiciones del paciente, tratar las infecciones y controlar la producción de citoquinas
 - b. No hay medidas iniciales exitosas, el curso siempre es fatal
 - c. No es exitoso el uso de esteroides en ningún caso
 - d. El etarnecept es la única droga que podemos utilizar
15. El pronóstico del SAM depende:
 - a. El Dx precoz es crítico en el pronóstico del paciente
 - b. Depende del tratamiento establecido en el paciente
 - c. El curso siempre es fatal y progresivo independientemente del tratamiento
 - d. Ninguna es cierta

Respuestas del cuestionario: Aparecerán en esta página en el número 6 de 2006.

Respuestas del cuestionario del número 2 de 2006: 1a 2b 3c 4d 5e 6e 7b 8c 9a 10d 11e 12d 13c 14b 15a 16a 17e 18b 19d 20c.