

Lupus eritematoso cutáneo inducido por hidroxiurea

Hydroxyurea induced cutaneous lupus erythematosus

Elizabeth M. De Kok*, Elda Giansante*, Elisa Sciamanna*, Margarita Oliver**

*Dermatólogo. Departamento de Dermatología y Sifilografía. Hospital Universitario de Caracas. Universidad Central de Venezuela.

**Dermatólogo y Dermopatólogo. Departamento de Dermatología y Sifilografía. Instituto de Biomedicina. Universidad Central de Venezuela.

Correspondencia:

Elizabeth M. De Kok

Departamento de Dermatología y Sifilografía

Hospital Universitario de Caracas

Universidad Central de Venezuela

Plaza Venezuela - Caracas 1040

e-mail: l_dekok@yahoo.com

Resumen

El lupus eritematoso es una enfermedad multisistémica de origen desconocido, caracterizada por la producción de diversos tipos de autoanticuerpos que, a través de mecanismos inmunológicos en varios tejidos, causan combinaciones de signos clínicos, síntomas y anomalías en parámetros. Múltiples drogas han sido reportadas como causantes de un síndrome similar al lupus eritematoso sistémico. Se presenta un caso de lupus inducido por hidroxiurea y se revisa esta entidad.

(De Kok E, Giansante E, Sciamanna E, Oliver M. Lupus eritematoso cutáneo inducido por hidroxiurea. *Med Cutan Iber Lat Am* 2006;34:244-246)

Palabras clave: lupus, hidroxiurea.

Summary

Lupus erythematosus is a multisystem disease of unknown origin characterized by the production of numerous diverse types of autoantibodies that, through immune mechanisms in various tissues, cause several combinations of clinical signs, symptoms, and laboratory abnormalities. Many drugs have been reported to cause a syndrome similar to systemic lupus erythematosus. We present a case of hydroxyurea-induced lupus and review the features of this entity.

Key words: lupus, hydroxyurea.

El lupus eritematoso (LE) es una enfermedad inflamatoria, heterogénea, crónica y recidivante, de naturaleza autoinmune con potencialidad de afectación tanto cutánea como multisistémica. La etiopatogenia del LE se apoya en la naturaleza multifactorial de la enfermedad, admitiéndose en general la hipótesis de un trastorno de los mecanismos de inmunorregulación, con una fuerte base genética, hormonal y una serie de factores exógenos tales como bacterias, luz ultravioleta y drogas[1]. Las manifestaciones clínicas del lupus eritematoso inducido por drogas (LEID) son variables y consisten en fiebre, rash maculopapular, artralgias, serositis, anemia y leucopenia. El primer caso fue descrito por Hoffman en 1945, en una paciente que recibió hidralazina[2]; a partir de entonces han sido mucho los fármacos reportados con éste síndrome y aunque no existen criterios definitivos para establecer un diagnóstico específico, sí existen hechos en los que se apoya este diagnóstico. Los fármacos causantes de este síndrome se han dividido en 3 grupos; en un primer grupo se incluyen aquellos con una asociación defini-

tiva, como la hidralazina, la procainamida, la isoniazida, la metildopa, la clorpromazina y la quinidina. El segundo grupo son fármacos que probablemente están asociados a este síndrome, tales como anticonvulsivantes, antitiroideos, penicilamina, betabloqueantes y litio; y en el tercer grupo se incluyen fármacos que sólo se han relacionado esporádicamente con este síndrome, como ácido paraaminosalicílico, estrógenos, sales de oro, penicilina, griseofulvina, reserpina y tetraciclinas[2].

Cada vez son más los reportes que aparecen en la literatura asociando la aparición de lupus cutáneo con la ingesta de diversos medicamentos; en la mayoría de los casos es reversible, una vez reconocido y suspendido el medicamento. Las drogas capaces de inducir o exacerbar lupus eritematoso son en su mayoría metabolizadas por acetilación hepática, ocurriendo este fenómeno con mayor frecuencia en pacientes genéticamente caracterizados por ser acetiladores lentos[3]; otros estudios sugieren que el mecanismo en cuestión pudiese ser debido a un efecto tóxico del medicamento

Tabla 1. Paraclínicos

Hemoglobina	11,1 g/dl
Leucocitos	6.200 x mm ³
Neutrófilos	54%
Linfocitos	44%
Plaquetas	1.250.000 x mm ³
Función hepática y renal	Dentro de límites normales

capaz de producir anticuerpos antilinfocíticos o alteraciones de la función linfocitaria[4]. Los hallazgos de laboratorio y la recuperación completa al discontinuar el tratamiento son de gran ayuda en la diferenciación del lupus inducido por drogas del lupus idiopático y otros síndromes.

Caso clínico

Paciente femenino de 81 años de edad con diagnóstico de trombocitosis esencial en tratamiento con hidroxiurea a dosis de 500 mg BID, sin antecedentes personales o familiares de enfermedades del tejido conectivo, enfermedades autoinmunes o fotosensibilidad, que 15 días posterior al inicio del tratamiento comienza a presentar placas eritematosas, de bordes bien definidos y superficie lisa en cara que progresivamente se fueron tornando más infiltradas y numerosas, comprometiendo cara, pabellones auriculares y tórax anterior (Figuras 1 y 2). Se plantean los diagnósticos de lupus eritematoso vs erupción polimorfa a la luz, por lo que se realizan estudios inmunoreumatológicos, que reportaron anticuerpos antinucleares (ANA) (+) 1/160 patrón moteado, CH50 disminuido, Ac. Anti Ro y Anti La (+), positivos, Ac Anti DNA, Anti Sm y Anti RNP negativos y Ac Antihistonas (+) (Tabla 2).

El estudio dermatopatológico reporta dermatitis de interfase vacuolizante superficial y profunda. Hallazgos histológicos compatibles con enfermedad del colágeno tipo LE vs dermatitis medicamentosa tipo LE (figura 3).

Comentario

La hidroxiurea pertenece a un grupo de compuestos cuyo sitio primario de acción es la enzima reductasa de difosfato de ribonucleótido[3], dicha enzima, cataliza la conversión reduc-

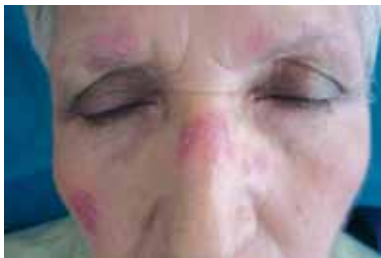

Figura 1. Placas eritematoinfiltradas, de bordes bien definidos.

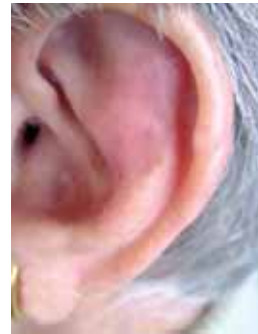

Figura 2. Placas eritematoinfiltradas en pabellones auriculares.

tiva de ribonucleótido en desoxirribonucleótido, y de esta manera quizá constituya el mecanismo cinético-limitante en la biosíntesis del ADN. El fármaco es específico, actúa en la fase S del ciclo celular y ocasiona detención en la interfase G1-S. Está indicado principalmente en leucemia granulocítica aguda y crónica, policitemia vera, trombocitosis esencial, síndrome hiperosinofílico, psoriasis, melanoma maligno metastásico, anemia drepanocítica e infección por VIH. Su principal efecto tóxico es la depresión hematopoyética[5], y se han descrito efectos mucocutáneos, entre los cuales encontramos xerosis, erupción liquenoide, alopecia, úlceras en dorso de manos y pies, hiperpigmentación y melanoniquia[6-11]. Los casos más frecuentemente reportados son asociados con dermatomiositis, y solo se ha reportado un caso de lupus eritematoso inducido por hidroxiurea en la literatura mundial[12].

Es ampliamente reconocido que ciertas drogas son capaces de inducir autoinmunidad, pero poco se sabe de los mecanismos fisiopatológicos involucrados. Se ha sugerido que estas drogas pueden actuar como hapteno y, a pesar de no poder despertar una reacción patológica por sí solas, son capaces de adherirse a moléculas de mayor tamaño y a través de ellos unirse a receptores antígeno-específicos en individuos genéticamente predispuestos, alterando así la inmunoregulación[13].

El LEID, se caracteriza por manifestaciones clínicas e inmunológicas similares al LE idiopático, desarrollándose entre las 4 a 20 semanas de haber iniciado el tratamiento

Tabla 2. Inmunoreumatológicos

ANA	(+) 1/40 patrón moteado
ANA	(+) 1/160 patrón moteado
Anti-Ro-SSA	1.241 (VR < 0,290)
Anti-La-SSB	1.418 (VR < 0,290)
CH50	139 (VR: 150-250 UH/ml)
Ac anti-histonas	45 (VR < 25 UI/ml)
Anti-DNA	Negativo
Anti-Sm	Negativo
Anti-RNP	Negativo

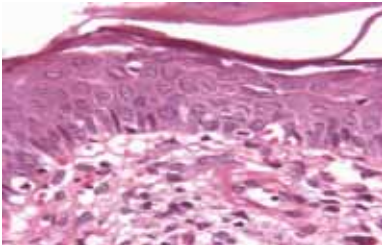


Figura 3. Dermatitis de interfase vacuolizante superficial y profunda.

con el medicamento involucrado, el paciente desarrolla ANA positivos y uno o más signos clínicos de LE, siendo infrecuente la afectación sistémica severa por compromiso del sistema nervioso central y renal. Al suspender el medicamento la resolución de las lesiones generalmente es completa en unos pocos días o semanas, aunque las alteraciones serológicas pueden persistir durante meses.

Una característica inmunológica importante del LEID es la presencia de Ac antihistonas, encontrándose presentes en más de un 95% de los casos [14]. A pesar que los Ac antihistonas están presentes también en el LE idiopático, estos pacientes también forman otros anticuerpos contra el ADN y ribonucleoproteínas pequeñas, siendo útiles en su diferenciación[15].

Los anticuerpos del LEID van dirigidos principalmente contra un complejo del dímero de histonas H2A-H2B y ADN[16]; mientras que los Ac antihistonas del LE idiopático

van dirigidos principalmente contra las subunidades H1 y H2B de las histonas[17].

El mecanismo patogénico de esta enfermedad sigue sin esclarecerse, pero las investigaciones parecen demostrar que los fármacos causantes pueden servir de sustrato a la mieloperoxidasa de los neutrófilos activados, conllevando ésta interacción a la generación de metabolitos reactivos que afectan directamente la función linfocitaria[18].

Estudios han demostrado que fármacos como la procainamida e hidralacina disminuyen la metilación del ADN de los linfocitos T, conduciendo a un exceso de expresión del antígeno-1 (LFA-1) asociado a la función linfocitaria[17]. Estos linfocitos T pueden volverse autorreactivos y producir autoanticuerpos. Esto explicaría el papel protector de los pacientes con fenotipo de acetiladores rápidos.

Diferencias genéticas entre las enzimas del citocromo P450, también pudieran dar lugar a la generación de metabolitos tóxicos que facilitan la aparición de autoinmunidad[19, 20].

Presentamos el caso de una paciente con manifestaciones clínicas compatibles con lupus eritematoso cutáneo tipo subagudo inducido por hidroxiurea, con estudios paraclínicos concluyentes tales como: biopsia de piel, ANA (+), anti-Ro y anti-La (+) y Ac anti-histonas (+). Igualmente hacemos notar que la paciente obtuvo resolución clínica de las lesiones al suspender el tratamiento, pero con persistencia de valores elevados de los anticuerpos antes mencionados 6 meses después. Por ser una asociación muy infrecuente consideramos meritorio presentar el caso.

Bibliografía

- Pérez-Alfonzo R, Giansante E. Lupus eritematoso cutáneo. En: Rondón Lugo A. Pautas diagnósticas y terapéuticas. *Tipografía Olimpia* 2001:187-88.
- Iglesias L, Guerra A. Lupus inducido por fármacos. En: Iglesias L, Guerra A, Ortiz P. Tratado de dermatología. McGraw-Hill Interamericana de España. 2004:377.
- Chabner B, Allegra C, Curt G, Calabresi P. Fármacos antineoplásicos. En: Goodman & Gilman. Las Bases Farmacológicas de la Terapéutica. McGraw-Hill Interamericana. 1999:1350-51.
- Crocuson AN, Magro CM, Recent advances in the pathology of cutaneous drug eruptions. *Dermatol Clin* 1999;17(3):537-60.
- Susser WS, Whitaker-Worth DL, Grant-Kels JM, Mucocutaneous reactions to chemotherapy, *J Am Acad Dermatol* 1999;40(3):367-98.
- Litt J. The Pocketbook of Drug Eruptions and Interactions. Parthenon Publishing. 2001:208.
- Kennedy BJ, Smith LR, Goltz RW. Skin changes secondary to hydroxyurea therapy. *Arch Dermatol* 1975;3:183-87.
- Majumdar G, Heard SE, Slater NG. Reversible hyperpigmentation associated with high dose hydroxyurea. *BMJ* 1990;300:1468.
- Hendrix JD, Greer KE. Cutaneous hyperpigmentation caused by systemic drugs. *Int J Dermatol* 1992;31:458-66.
- Gropper CA, Don PC, Sadjadi MM. Nail and skin hyperpigmentation associated with hydroxyurea therapy for polycythemia vera. *Int J Dermatol* 1993;32:731-33.
- De Montalembert M, Begue P, Bernaudin F, Thuret I, Bachir D, Micheau M, Preliminary report of a toxicity study of hydroxyurea in sickle cell disease. French Study Group on Sickle Cell Disease. *Arch Dis Child* 1999; 81(5):437-9.
- Layton AM, Cotterill JA, Tomlinson IW. Hydroxyurea-induced lupus erythematosus. *Br J Dermatol* 1994;130(5):687-8.
- Layton AM, Cotterill JA. Immunological changes in hydroxyurea-induced collagen disease. *Br J Dermatol* 1994;131(4):581-2.
- Rubin RL. Drug-Induced Lupus. En: Wallace DJ, Hahn BH (eds.): Dubois Lupus Erythematosus, 5th ed. Philadelphia: Williams & Wilkins. 1997:871-901.
- Rubin RL. Etiology and mechanisms of drug-induced lupus. *Curr Opin Rheumatol* 1999; 11(5):357-63.
- Rubin RL, Bell SA, Bulingame RW. Autoantibodies associated with lupus induced by diverse drugs target a similar epitope in the (H2A-H2B)-DNA complex. *J Clin Invest* 1992;90:165.
- Yun RL, Johnson KJ, Richardson BC. New concepts in the pathogenesis of drug-induced lupus. *Lab Invest* 1995;73:746.
- Jiang X, Khursigara G, Rubin RL. Transformation of lupus-inducing drugs to cytotoxic products by activated neutrophils. *Science* 1994;266:810.
- McKinnon RA, Nebert DW. Possible role of cytochrome P450 in lupus erythematosus and related disorders. *Lupus* 1004;3:473.
- Sarzi-Puttini P, Atzeni F, Capsoni F, Lubrano E, Doira A. Drug-induced lupus erythematosus. *Autoimmunity* 2005;38(7): 507-18.