

Anetodermia primaria

Primary anetoderma

Anna Vilanova Mateu, María Victoria Guiote Domínguez, José Carlos Ruiz Carrascosa, Juan Linares Solano*, Ramón Naranjo Sintés

Servicio de Dermatología del Hospital Clínico San Cecilio. Granada.

*Servicio de Anatomía Patológica del Hospital Clínico San Cecilio. Granada.

Correspondencia:

Anna Vilanova Mateu
Pl. Martínez Contreras, 6, entlo. B
18001 Granada
Tel.: 669 34 15 11
e-mail: annisakis@yahoo.es

Resumen

Mujer de 28 años de edad que presenta máculas y pápulas de aspecto atrófico, asintomáticas, localizadas en tronco y extremidades superiores de 8 años de evolución. Se realizó escisión-biopsia de una de las lesiones que reveló mediante tinción de orceína una disminución y fragmentación de las fibras elásticas en dermis reticular. Se descartaron posibles causas y asociaciones diagnosticándose de anetodermia primaria. Destacamos este caso por ser poco común en la clínica y proponemos la elaboración de un protocolo de actuación ante una anetodermia.

(Vilanova Mateu A, Guiote Domínguez MV, Ruiz Carrascosa JC, Linares Solano J, Naranjo Sintés R. Anetodermia primaria. Med Cutan Iber Lat Am 2006;34:283-286)

Palavras chave: anetodermia primaria, atrofia macular, tejido elástico.

Summary

A 28 years old woman who complains because the presence of atrophic macules and papules appearing progressively in the last 8 years is reported. The lesions were asymptomatic and they were located in the trunk and arms. An excisional biopsy was performed. Orcein stain revealed an important decrease and destruction of the elastical tissue in reticular dermis. Possible related causes and associated conditions were excluded and the diagnose of a primary anetoderma were established. We like to emphasize this case report because it is an uncommon disease and at the same time we propose a medical protocol for its study.

Key words: primary anetoderma, macular atrophy, elastic tissue.

La anetodermia, también denominada *atrofia macular*, se engloba en el grupo de alteraciones del tejido conectivo y deriva de "anetos" que significa laxo, término utilizado por primera vez por Jadassohn en 1891. Su presentación es poco frecuente y merece considerar su estudio de forma protocolizada.

Caso clínico

Mujer de 28 años de edad, sin antecedentes patológicos, personales ni familiares de interés, que consulta por presentar máculas "atróficas" sin lesiones precedentes de 8 años de evolución.

A la *exploración* se observan numerosas lesiones circunscritas, ovaladas, de 0,5 a 1,5 cm de diámetro, asintomáticas, distribuidas por tronco, sobre todo en abdomen (Figura 1), cuello y brazos. La superficie de las lesiones presenta un aspecto atrófico, arrugado, donde hace protusión el tejido adiposo y de consistencia blanda a la palpación (Figura 2).

La paciente preocupada sobre todo por el aspecto estético de las lesiones, refiere que le han realizado biopsias con anterioridad en las que se informan de cicatriz o muestra sin alteraciones morfológicas significativas.

Con el *diagnóstico clínico* de morfea tipo guttata, nevus lipomatoso, anetodermia o hipoplasia dérmica focal, se reali-

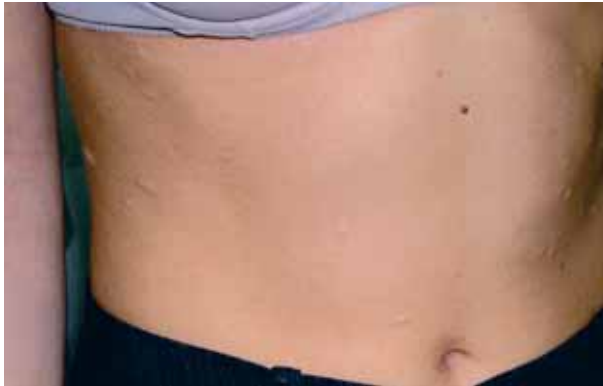

Figura 1. Lesiones blandas de aspecto protruyente en el tronco.

za escisión-biopsia de una de las lesiones localizadas en región subaxilar izquierda. El estudio histológico (Figuras 3 y 4) revela una epidermis normal, discreto engrosamiento de las fibras de colágeno y ausencia de células inflamatorias en la dermis. La tinción de ácido tricómico muestra una dermis de grosor normal detectándose una disminución y fragmentación de las fibras elásticas mediante la tinción de orceína con lo que se confirma el diagnóstico clínico de anetodermia.

Las pruebas complementarias que se le realizaron fueron todas normales: bioquímica, incluyendo función hepática; hemograma con velocidad de sedimentación eritrocitaria (VSG); C3, C4; función tiroidea (TSH, T4); serología para VHA, VHB, VIH, Borrelia burgdorferi y lues negativas. Anticuerpos antinucleares negativos. También se llevo a cabo un estudio de coagulación: antitrombina III 101% (v.n.: 80-120); factor XII 150% (v.n.: 66-150); anticoagulante lúpico negativo; anticuerpos anticardiolipina Ig G y Ig M < 7,5 y anticuerpos antifosfolípidos dentro de la normalidad).

Con el diagnóstico de *anetodermia primaria de Schweninger-Buzzi* optamos por realizar tratamiento con penicilina con el objetivo de mejorar las lesiones y evitar la aparición de nuevas, el cual fracasó y por ello suspendimos. En la actualidad la paciente refiere aparición de nuevas lesiones pero de forma más paulatina.

Comentario

La anetodermia primaria es una rara alteración elastolítica de etiopatogenia incierta y discutida. En el año 1970, primero Edelson y Grupper[1] y posteriormente Kossard y cols.[1] demostraron la participación del sistema inmune en la etiopatogenia de esta enfermedad pero no pudieron justificar la asociación de esta alteración y la lesión clínica de anetodermia. Demostraron depósitos de IgM y C3 con patrón granular a lo largo de la unión dermoepidérmica de la piel afectada así como depósitos fibrilares en dermis y depósitos de C3 en

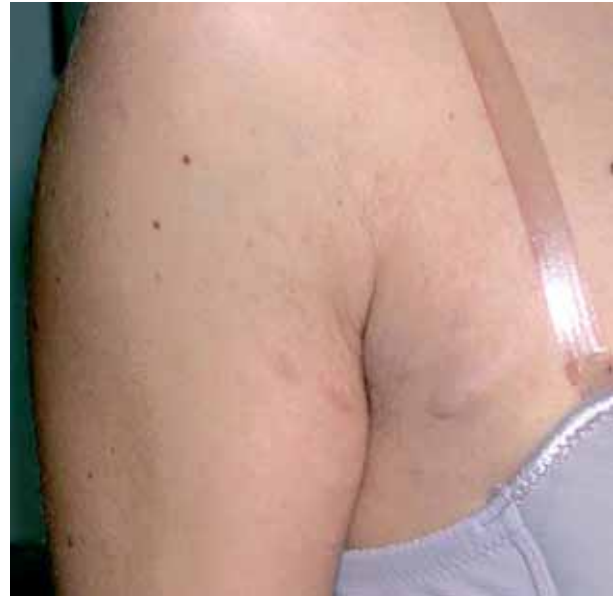

Figura 2. Máculas atróficas en la cara interna del brazo.

las fibras elásticas autofluorescentes. Se ha especulado con la posibilidad que los depósitos inmunológicos en dermis o dentro de las paredes de los capilares afectados podrían ocasionar isquemia y esto desencadenar una degeneración de las fibras elásticas[2].

Por otra parte hay estudios que proponen una alteración en el balance de metaloproteinasas en la piel anetodérmica que podrían participar en la degradación de las fibras elásticas[3]. También se ha observado la asociación con anticuerpos antifosfolípidos y alteraciones protombóticas por lo que algunos autores han propuesto un estudio detallado de la coagulación en pacientes que padecen anetodermia [4, 5, 6]. Otras investigaciones, aunque con resultados contradicto-

Tabla 1. Clasificación de la anetodermia

Primaria/Idiopática:

- Schweninger-Buzzi (no inflamatoria)
Aparición de máculas atróficas sin lesiones precedentes
Localizadas con más frecuencia en tronco
- Jadassohn-Pellizari (inflamatoria)
Lesiones que se inician con eritema o urticaria

Secundaria/Post-inflamatoria (tabla 2):

Causas más frecuentes : acné y varicela; acrodermatitis crónica atrofica, sífilis, picaduras de insectos, lupus eritematoso...

Fármacos inductores: Penicilamina

Anetodermia del prematuro

Hereditaria o familiar

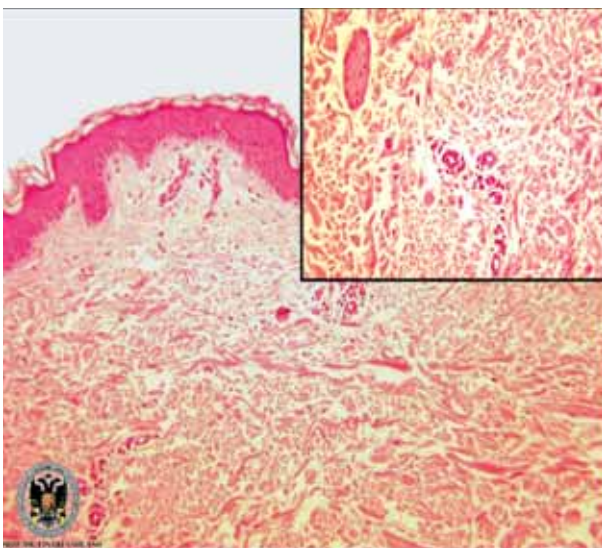
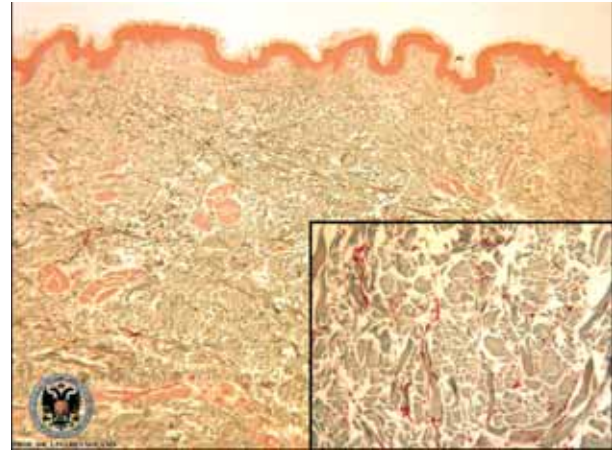
Tabla 2. Diagnóstico diferencial de anetodermia

- Cicatrices	- Hipoplasia focal dérmica
- Morfea (forma guttata)	- Nevus lipomatoso
- Atrofia de Pasini y Peirini	- Nevus del tejido conectivo
- Liquen escleroso y atrófico	- Neurofibromas
- Acrodermatitis crónica atrofiante	- Cutis laxa
- Atrofia maculosa varioliformis cutis	- Lupus eritematoso discoide
- Atrofia folicular	- Neurofibromas
- Estrias de distensión	- Elastosis postinflamatoria

rios, relacionan la anetodermia con la infección por borrelia y por este motivo plantean el estudio de borreliosis mediante serología y PCR de la lesión cutánea de anetodermia[7].

La anetodermia predomina en mujeres entre los 20 y 40 años de edad con la aparición de forma progresiva de máculas o pápulas atróficas redondeadas u ovaladas, blanco-cerúleas, bien delimitadas que miden desde mm. a uno o más cms. Su localización más frecuente es en tronco y extremidades superiores. La piel es arrugada y fina como papel de fumar, de manera que al presionarla, el tejido subyacente puede protuir como si de una hernia se tratase. Su evolución suele ser en forma de episodios recurrentes donde áreas de anetodermia persisten de forma estable o irreversible.

El estudio histológico sugiere que la alteración fundamental es un elastosis focal, es decir, una pérdida focal o completa del tejido elástico en dermis papilar y/o reticular media asociada a un infiltrado perivascular inflamatorio probablemente siempre presente en estadios iniciales de la lesión[8]. En fases más tardías se observa una disminución del infiltrado inflamatorio perivascular, apreciándose escasez de fibras elásticas siendo éstas finas, irregulares y fragmentadas.

**Figura 3.** Engrosamiento de las fibras de colágeno y ausencia de células inflamatorias.**Figura 4.** Disminución y fragmentación de las fibras elásticas (tinciones de ácido tricrómico y orceína).

La *clasificación* de la anetodermia (Tabla 1) engloba diferentes formas, entre ellas, la primaria o idiopática dividida clásicamente en inflamatoria y no inflamatoria a pesar de presentar una histología y una fisiopatología similar[9].

También se describen muchas enfermedades asociadas a la anetodermia[10], como anomalías oculares, óseas y alteraciones cardiovasculares, entre otras.

El *diagnóstico* de esta enfermedad es fundamentalmente clínico debiéndose realizar el diagnóstico diferencial[11] con otras alteraciones cutáneas (Tabla 2), excluyendo cualquier posible causa y confirmándose posteriormente con el estudio histológico.

En la actualidad, no existe un tratamiento eficaz para esta enfermedad. Los siguientes fármacos se han visto implicados aunque sin resultados concluyentes: corticoides intralesionales, dapsona, penicilina G, vitamina E, aspirina, nicotina, fenitoina, hidroxicloroquina, colchicina[12], etc. Una opción terapéutica válida en caso de existir lesiones pequeñas y pocas en número sería la extirpación quirúrgica.

En *conclusión*, la anetodermia primaria, al ser una entidad poco frecuente carece de un estudio de laboratorio estandarizado. Además, debido a la gran cantidad de posibles asociaciones con diferentes alteraciones y la importancia de descartar una anetodermia secundaria, creemos conveniente la elaboración de un protocolo de actuación donde las pruebas de laboratorio que aconsejamos realizar serían:

- Historia clínica detallada y exploración física por aparatos.
- Bioquímica con función hepática, hemograma y VSG.
- Estudio inmunológico: ANA, ENA, Ac. Antifosfolípido, C3, C4.

- Estudio de la coagulación determinando niveles de antitrombina III, homocisteína y actividad de proteína C y S (*).
 - Serología de borrelia y PCR de las lesiones.
 - Serología de Sífilis, VHB, VIH.
 - Estudio de hormonas tiroideas (TSH, T4).
 - Biopsia escisional y biopsia en fresco para inmunofluorescencia directa.
- Despistaje de anomalías óseas, alteraciones cardíacas y fondo de ojo.

*Ante la posibilidad de riesgo de alteraciones protrombóticas se ha propuesto el análisis genómico del factor V Q506R/G y la mutación de protombina 20210G/A[5].

Bibliografía

1. Edelson Y, Grupper MC. Anetodermie maculeuse et lupus erythemateux. *Bull Soc Fc Dermatol Syphil* 1970;77:753-56.
2. Bilen N, Bayramgurler D, Sikar A. Anetoderma associated with antiphospholipid syndrom and systemic lupus erythematosus. *Lupus* 2003; 12:714-6.
3. Ghomrasseni S, Dridi M, Gogly B. Anetoderma: an altered balance between metalloproteinases and tissue inhibitors of metalloproteinases. *Am J Dermatopathol* 2002;24: 118-29.
4. Hodak E, Shamai-Lubovitz O, David M. Immunologic Abnormalities Associated with Primary Anetoderma. *Arch Dermatol* 1992; 128:799-802.
5. Sparsa A, Piette JC, Wechsler B. Anetoderma and its prothrombotic abnormalities. *J Am Acad Dermatol* 2003;49:1008-12.
6. Hodak E, Feuerman H, Molad Y, Monselise Y, David M. Primary anetoderma: a cutaneous sign of antiphospholipid antibodies. *Lupus* 2003;12:564-8.
7. Bauer J, Leitz G, Palmedo G, Hügel H. Anetoderma: Another facet of Lyme disease? *J Am Acad Dermatol* 2003;48:S86-8.
8. Venecie PY, Winkelmann RK. Histopathologic findings in anetoderma. *Arch Dermatol* 1984;120:1040-4.
9. Prizant TL, Lucky AW, Frieden IJ. Spontaneous Atrophic Patches in Extremely Premature Infants. *Anetoderma of Prematurity. Arch Dermatol* 1996;132:671-674.
10. Venencie PY, Winkelmann RK. Anetoderma: Clinical findings, associations, long-term follow-up evaluations. *Arch Dermatol* 1984; 120:1040-1044.
11. Aghaei S, Sodaifi M, Aslani, Mazharinia N. An unusual presentation of anetoderma: a case report. *BMC Dermatol*. 2004; 19; 4:9.
12. Braun R, Borradori L, Chavaz P. Treatment of primary anetoderma with colchicine. *J Am Acad Dermatol* 1998;38:1002-3.