

Carcinoma epidermoide secundario a papilomatosis oral florida

Squamous cell carcinoma following papillomatosis oral florida

A. Jaén Larrieu, J. C. Armario Hita, J. M. Fernández Vozmediano

Servicio Dermatología Hospital Universitario de Puerto Real. Universidad de Cádiz.

Correspondencia:

J. M. Fernández Vozmediano
Servicio Dermatología
Hospital Universitario de Puerto Real
Universidad de Cádiz
e-mail: fdezvozmediano@dermasur.com

Resumen

La papilomatosis oral florida puede evolucionar hacia un carcinoma verrucoso de mucosa oral, que aparece en personas mayores y relacionado con la infección por el virus del papiloma humano. Se caracteriza por lesiones de curso crónico, vegetantes o verrucosas, rosadas y que a veces están cubiertas de una pseudomembrana amarillenta.

Caso clínico: Presentamos el caso clínico de una paciente mujer de 65 años que presentaba desde hacía más de 3 años lesiones ulcerativas y verrucosas que afectaban a todo el paladar duro, asociado a la pérdida reciente de dos molares. En otras zonas de la cavidad oral las lesiones eran verrucosas rosadas y cubiertas de una membrana pseudoamarillenta. La realización de una TAC confirmó la destrucción del suelo del seno maxilar con penetración de un proceso expansivo que en el estudio histológico se confirmó como carcinoma epidermoide infiltrante, secundario a papilomatosis oral florida.

Conclusión: Las infecciones mucosas por VPH son enfermedades con un claro potencial de malignización, por lo que deben ser vigiladas muy estrechamente, estando indicado un tratamiento que vaya encaminado a la resolución completa del cuadro en tanto en cuanto la evolución del proceso y el estado clínico del paciente lo permita. El tratamiento precoz es de gran utilidad.

(Jaén Larrieu A, Armario Hita JC, Fernández Vozmediano JM. Carcinoma epidermoide secundario a papilomatosis oral florida. Med Cutan Iber Lat Am 2006;34:287-290)

Palabras clave: virus del papiloma humano, papilomatosis oral florida, carcinoma verrucoso.

Summary

The oral florid papillomatosis can evolve into a verrucous carcinoma of oral mucosa, that appears in older people and related with the infection due to human papilloma virus. Its characteristics are chronic lesions, vegetating or verrucous, of a pink color and which are sometimes covered with a yellowish pseudo-membrane.

Clinical case: A 65-year-old female patient that presented verrucous and ulcerative lesions for more than 3 years that affected all the hard palate, associated with the recent loss of two molars is reported. In other areas of the oral cavity the lesions were pink, verrucous, and covered with a yellowish-like membrane. The practice of a CT confirmed the destruction of the floor of the maxillary sinus with penetration of an expansive process that in the histologic study was confirmed as infiltrating epidermoid carcinoma, secondary to oral florid papillomatosis.

Conclusion: The mucous infections by HPV are illnesses with a clear potential of malignancy, reason why a close eye should be kept on them, a treatment being indicated that directs toward the complete resolution of the clinical pattern as long as the evolution of the process and the clinical condition of the patient permit it.

Key words: human papiloma virus, oral florid papillomatosis, verrucous carcinoma.

En 1948 *LV Ackerman* acuñó el término de carcinoma verrucoso (CV) para referirse a un carcinoma espinocelular de bajo grado, que solo presentaba agresividad local, de aspecto exofítico y de bajo potencial metastásico. *Rock y Fisher* en 1960 describieron una proliferación vegetante de la mucosa oral y laríngea que formaba una excrescencia blanquecina, en forma de "coliflor", muy resistente al tratamiento y que

denominaron papilomatosis oral florida de la cavidad oral y faríngea (POF)[1].

Hoy en día se usan como sinónimos y la POF se considera un CV localizado en la cavidad oral. Las otras dos formas se observan a nivel anogenital (condiloma acuminado gigante de Buschke-Lowenstein) o plantar (epitelioma cuniculatum)[2].

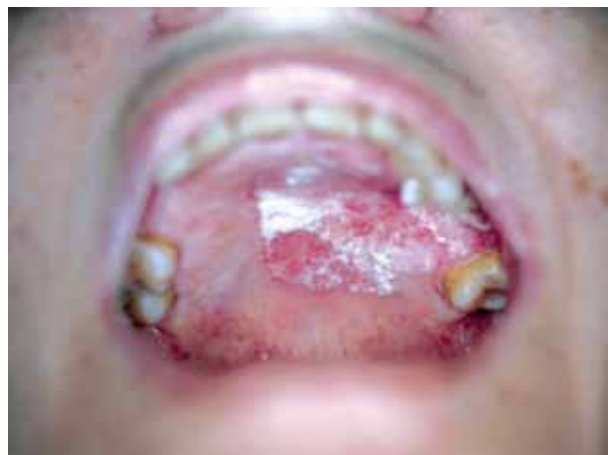

Figura 1. Lesiones blanquecinas leucoplasiformes afectando paladar duro.

Aunque el proceso se desarrolla lentamente va tener consecuencias fatales para el paciente. Las lesiones suelen ser multifocales y es raro que observen aisladas. Su localización electiva es la mucosa yugal, encías y suelo de boca. Durante su evolución pueden afectar otras zonas de la mucosa oral. La enfermedad se caracteriza por la presencia de vegetaciones papilares de base ancha y superficie verrucosa o polipoide formando masas de color blanco perlado, uniforme o rojo, con aspecto aframbuesado. Estas proliferaciones se desarrollan sobre una mucosa normal, leucoplásica o patológica[3]. Puede crecer a través de los tejidos blandos de la mejilla, penetrar dentro de la mandíbula o maxilar e invadir espacios perineurales. Tiene capacidad para dar metástasis locales en los linfáticos regionales, pero a distancia son poco frecuentes.

Caso clínico

Hemos tenido la oportunidad de observar el caso de una mujer de 69 años diagnosticada de POF en otro centro hospitalario desde hacía 12 años. Había recibido múltiples tratamientos locales y orales, destacando 2 años con acitretino oral con numerosos efectos secundarios y sin conseguir la desaparición de las lesiones. Nos consultó por presentar unas formaciones vegetantes en la cavidad oral con dolor y sensación de movilidad de las piezas dentarias de la encía superior izquierda. A la exploración presentaba lesiones blanquecinas leucoplasiformes que afectaban a la mitad del paladar duro y se extendían al blando, invadiendo la última pieza dentaria con una formación excrecente y verrucosa (Figura 1).

Se realizaron dos biopsias y el estudio dermatopatológico de las mismas fue sugestivo de una POF en las lesiones blanquecinas, pero era evidente la presencia de un carcinoma espinocelular infiltrante de maxilar superior en la formación

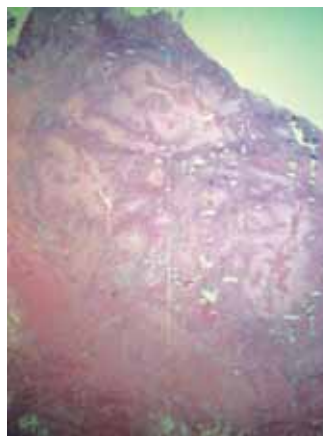
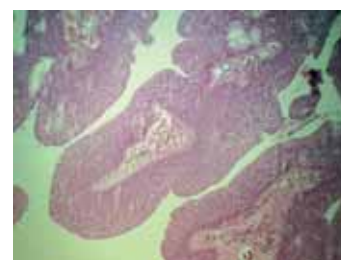


Figura 2a. Imagen dermatopatológica de carcinoma verrucoso infiltrante correspondiente a la formación tumoral de maxilar superior.

Figura 2b. Imagen de papilomatosis oral florida con formaciones exofíticas y proyecciones papilomatosas de aspecto aparentemente benigno.



tumoral. En algunos cortes histológicos se distinguían células epiteliales de hábito escamoso con numerosas figuras de mitosis, sin signos evidentes de queratinización (Figura 2a). En otras muestras, sin embargo, se apreciaban las típicas imágenes que se describieron de la POF, con formaciones exofíticas y proyecciones papilomatosas siguiendo un eje conectivo central de aspecto aparentemente benigno (Figura 2b).

Se la remitió a Cirugía Maxilofacial donde se le realizó una maxilectomía parcial izquierda y como tratamiento de las lesiones de POF que se estaban desarrollando en diversos puntos de la cavidad oral (Figura 3), se administró β -interferón durante tres meses sin que se apreciase respuesta terapéutica y la combinación de 5-fluoruracilo 1% e imiquimod 5% en aplicación tópica, tres veces en semana durante 4 semanas, con lo que sólo se consiguieron tan solo regresiones parciales.

Un año después de la intervención, la paciente presentó una infiltración neoplásica de encía inferior izquierda con adenopatías de la cadena ganglionar ipsilateral que obligaron a practicarle una linfadenectomía (Figura 4). Cinco meses después aparecieron adenopatías metastásicas en celda submandibular izquierda y glándulas salivares y comenzó tratamiento con poli-quimioterapia (cis-platino y fluoruracilo) asociada a radioterapia.

La enfermedad siguió progresando, con mala respuesta a los tratamientos instaurados y dos años después presentó movilidad de las piezas dentarias de mandíbula, con la confirma-

ción histológica de carcinoma espinocelular multifocal y extenso. Se le efectuó tratamiento mediante mandibulectomía radical y reparación con hueso peroneo. Pocos meses más tarde se detectó una nueva infiltración temporo-maxilar y del peñasco, que ya se consideraron inoperables, fue tratada con radioterapia selectiva y tres meses más tarde se produjo el éxitus.

Comentario

La POF se considera una variedad de CV que supone del 2% al 12% de todos los tumores de cavidad oral y se presenta con preferencias a partir de la 5.ª década de la vida. Aunque existe cierta predilección por los varones, en algunas series se han descrito hasta un 60% de mujeres. Como factor de riesgo de mayor importancia está el tabaco y algunos estudios han demostrado que la costumbre de masticar tabaco se relaciona de forma significativa con la expresión del proceso, aunque este antecedente no se observa en todos los pacientes[2]. Los traumatismos y la irritación crónica también se han visto implicados en su etiología[4]. Con la técnica de PCR, se han detectado la presencia de los subtipos 11 y 16 del VPH en las biopsias de POF. El VPH se puede encontrar en mucosa oral normal de la mayoría de los pacientes infectados por este virus sin desarrollar malignidad. Existen diversos carcinógenos como el tabaco y el alcohol que se comportarían como co-factores del desarrollo del cáncer oral. Se ha demostrado *in vitro* que existe un aumento de la transformación maligna por el efecto combinado del VPH y carcinógenos químicos.

La importancia de los carcinógenos ambientales en las neoplasias de cabeza y cuello se ha puesto de manifiesto, con una mayor frecuencia de mutaciones del gen supresor p53 que se ha encontrado en el 50% de los procesos malignos[5]. La pérdida de actividad de la proteína p53 se puede deber a esas múltiples mutaciones del gen p53 o a la acción de los virus que infecten la cavidad oral. El análisis de la alteración del gen supresor tumoral p53 proporciona información del diagnóstico, pronóstico y tratamiento de la enfermedad y además es un indicador de alto riesgo para los pacientes en los que conviene aplicar terapias adyuvantes más agresivas[6]. Aunque el tipo de vida constituye un importante papel etiológico, algunos pacientes pueden ser más susceptibles por su capacidad de metabolización de los agentes carcinógenos o procarcinógenos, lo que dificulta la capacidad de reparación del daño del DNA. La sobreexpresión de la proteína c-erbB-3 podría contribuir a la transformación maligna y al crecimiento tumoral, lo que supondrá un índice de malignidad durante la progresión de la hiperplasia verrucosa a CV y a carcinoma espinocelular bien diferenciado[7].

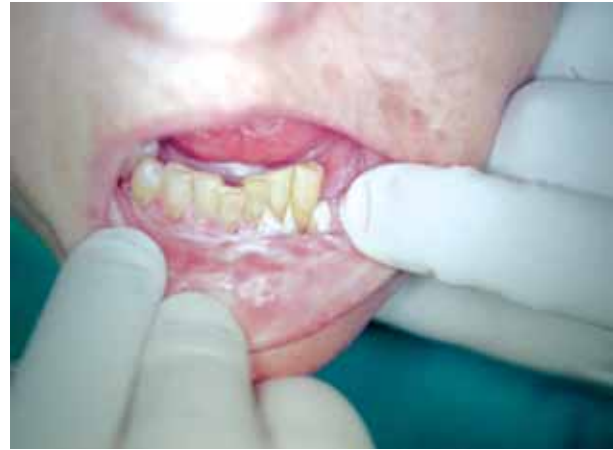

Figura 3. Formación de lesiones blanquecinas exofíticas típicas de papilomatosis oral florida en encía inferior.

Su evolución es progresiva y crónica, a lo largo de años, del 10 al 30% de los casos dan lugar a largo plazo al desarrollo de un auténtico carcinoma espinocelular. Desde el punto de vista clínico es difícil determinar el comienzo de la transformación maligna. El periodo de latencia antes de la malignización es variable y a veces de muchos años. Si se trata con métodos no radicales, las lesiones suelen recidivar en los lugares donde las vegetaciones se iniciaron, en las zonas vecinas e incluso a distancia en la cavidad oral.

Para diagnosticar un CV se precisan biopsias amplias, profundas y muchas veces múltiples. Las lesiones pueden ser endofíticas o exofíticas, con papilomatosis, recubrimiento de hiperqueratosis y paraqueratosis. Las hileras celulares están compuestas de células epiteliales escamosas, grandes, bien diferenciadas, con una apariencia engañosamente benigna. La invasión se lleva a cabo mediante cordones anchos y romos o prolongaciones descendentes, huecas, que a menudo contienen quistes rellenos de queratina. El estroma fibroso circundante contiene vasos ectásicos y un infiltrado inflamatorio variable donde puede haber muchos eosinófilos y neutrófilos. A menudo hay abscesos intraepidérmicos en las lesiones de larga evolución. La membrana basal presenta engrosamientos focales, siendo raro que sea delgada o no se observe con estudios de inmunofluorescencia[4].

Se debe realizar el diagnóstico diferencial con la hiperplasia verrucosa (HV), formaciones blanquecinas en forma de parches que aparecen de novo o sobre lesiones de leucoplasia y que desde el punto de vista clínico son indistinguibles de CV. Se pueden observar de manera simultánea ambos cuadros o bien la HV se puede convertir en CV o incluso en carcinoma espinocelular. También se debe diferenciar del carcinoma escamoso bien diferenciado, la leucoplasia oral vellosa, el papiloma queratósico y la candidosis[8].

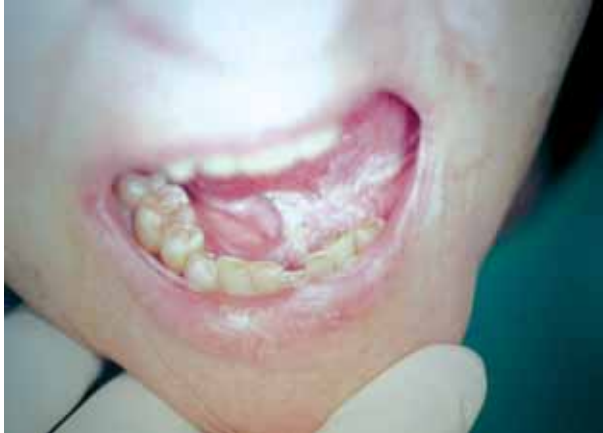

Figura 4. Formación tumoral leucoplasiforme que se correspondía con una neoplasia infiltrante de maxilar inferior.

El tratamiento de elección es la cirugía con extirpación amplia de las lesiones, reconstrucción y disección ganglionar si procede. Como tratamientos complementarios a la cirugía se pueden utilizar la laserabradación con láser de CO₂ y la criocirugía sólida. Los tratamientos médicos son decepcionantes por la falta de respuesta. Se han empleado α -interferón, etretinato, citostáticos, 5-fluoruracilo, bleomicina y metotrexato, que sólo consiguen disminuir el tamaño tumoral, facilitando la cirugía posterior aunque no consiguen la remisión completa

del proceso. El tratamiento con radioterapia es controvertido por el riesgo de la estimulación de la transformación anaplásica. En trabajos recientes se ha observado un aumento de supervivencia con el uso de radioterapia como coadyuvante en el tratamiento de la POF y en uno de los estudios realizados, sólo se ha observado una transformación maligna en 148 pacientes. La combinación de radioterapia y quimioterapia ha resultado efectiva en algunos casos. La transformación anaplásica o los cambios agresivos, se pueden observar tras los tratamientos de quimioterapia, criocirugía, láser e incluso cirugía convencional múltiple[9].

Conclusiones

Después de analizar este caso, creemos que se puede mantener el término POF para cuadros similares, siempre que tengamos clara la actitud terapéutica a adoptar frente a este proceso, que debe ser tratado de la forma más rápida y radical posible. Si no se analiza en profundidad la base de las lesiones, este proceso puede quedar enmascarado simulando una lesión preneoplásica o incluso un carcinoma espinocelular muy diferenciado. El pronóstico sólo se puede realizar si se conoce bien la entidad. En definitiva es un proceso con una clínica muy característica, una histología aparentemente benigna y que a medio o largo plazo va a desarrollar un carcinoma espinocelular si no se trata de forma correcta y con métodos radicales.

Bibliografía

- Braun-Falco O, Plewig G, Wolf HH, Winkelmann RK. Dermatología. Barcelona: Springer-Berlag Ibérica 1995:1031-1032.
- Schwartz RA. Verrucous carcinoma of skin and mucosa. *J Am Acad Dermatol* 1995;35: 1-21.
- Tomb R, El-Hajj H, Nehem E, Haddad A. Verrucous carcinoma of the tongue occurring on lesions of lichen planus. *Ann Dermatol Venereol* 2003;130:55-57.
- Giménez-Conti IB, Collet AM, Lanfranchi H, Itoiz ME, Luna M, Xu HJ, Hu SX, Benedict WF, Conti CJ. P53, Rb and cyclin D1 expression in human oral verrucous carcinomas. *Cancer* 1996;78:17-23.
- Lübbe J, Kormann A, Adams V, Hassam S, Gratz KW, Panizzon RG, Burg G. HPV-11 and HPV-16 associated oral verrucous carcinoma. *Dermatology* 1996;192:217-221.
- López-Martínez M, Anzola M, Cuevas N, Aguirre JM, De-Pancorbo M. Aplicaciones clínicas del diagnóstico de las alteraciones del p53 en el carcinoma de células escamosas de cabeza y cuello. *Med Oral* 2002;7:108-120.
- Sakurai K, Urade M, Takahashi Y, Kishimoto H, Noguchi K, Yasoshima H, Kubota A. Increased expresión of c-erbB-3 protein and proliferating cell nuclear antigen during development of verrucous carcinoma of the mucosa oral. *Cancer* 2000;89:2597-2605.
- Sciubba JJ. Oral cancer. The importance of early diagnosis and treatment. *Am J Clin Dermatol* 2001;2:239-251.
- Yoshimura Y, Mishima K, Obara S, Narai Y, Yoshimura H, Mikami T. Treatment modalities for oral verrucous carcinomas and their outcomes: contribution of radiotherapy and chemotherapy. *Int J Clin Oncol* 2001;6: 192-200.