

# Poroqueratosis lineal

## *Linear porokeratosis*

**María Inés Piñeyro, Néstor A. Macedo, Jorge Vercelli\***

Centro de Tratamiento Especializado en Enfermedades de Piel. Hospital Pereira Rossell. Montevideo. Uruguay.

\*Servicio de Anatomía Patológica. Hospital Italiano. Montevideo. Uruguay.

### Correspondencia:

Néstor A. Macedo  
Francisco Muñoz, 2957 CP 11200  
Montevideo. Uruguay  
Tel/Fax: 00598 2 708 90 97  
e-mail: nmacedo@netgate.com.uy

### Resumen

Se presenta un caso de poroqueratosis lineal en una niña. Afección caracterizada por la baja frecuencia de presentación y su distribución siguiendo las líneas de Blaschko, constituyendo una expresión de mosaicismos. Se revisan las distintas presentaciones clínicas, su histopatología, los mecanismos de herencia, su potencial maligno y las diferentes opciones terapéuticas.

(Piñeyro MI, Macedo NA, Vercelli J. Poroqueratosis lineal. Med Cutan Iber Lat Am 2006;34:303-305)

**Palabras clave:** poroqueratosis, líneas de Blaschko, mosaicismos.

### Summary

We present a new case of Linear Porokeratosis in a child. It is an infrequent disease with lesion that follow the Blaschko lines. The different clinical presentations of Porokeratosis, its histopathology, its inheritance mechanisms, its importance as a premalignant condition, and the different treatment options are discussed.

**Key words:** porokeratosis, Blaschko lines, mosaicism.

El término poroqueratosis (PQ) comprende a un grupo de dermatosis que se caracterizan por un trastorno de la queratinización causado por la proliferación clonal de queratinocitos[1, 2]. Se han descrito 5 formas clínicas de PQ:

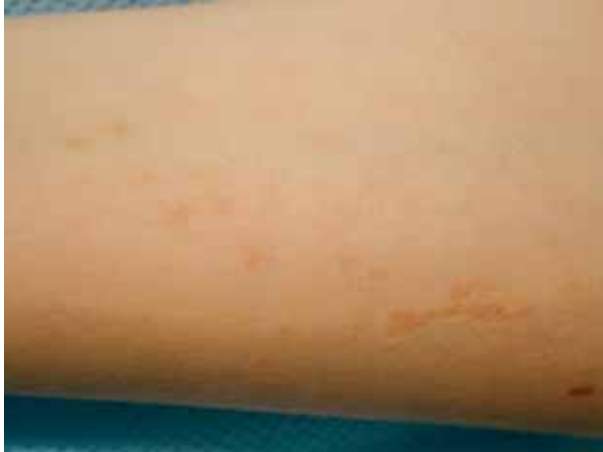- Poroqueratosis de Mibelli o poroqueratosis en placas, que se presenta como una placa única o varias de ellas, de varios centímetros de diámetro.
- Poroqueratosis actínica superficial diseminada, en la cual pequeñas lesiones se disponen en áreas fotoexpuestas, sobre todo en la superficie extensora de los miembros.
- Poroqueratosis lineal.
- Poroqueratosis punctata, limitada a palmas y plantas.

- Poroqueratosis *plantaris*, *palmaris*, *et disseminata*, con lesiones palmo-plantares que gradualmente se diseminan hacia otros sectores del cuerpo.

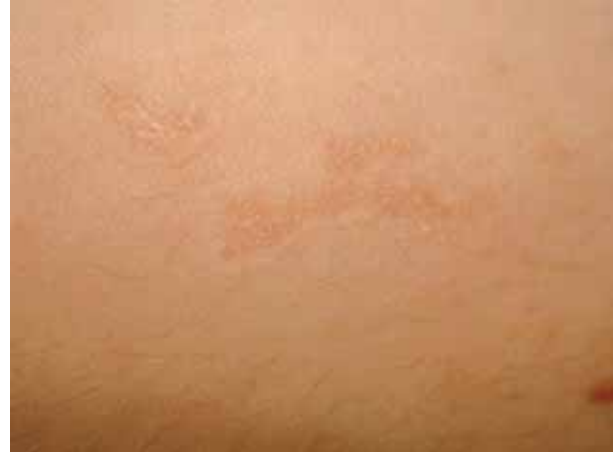### Caso clínico

Niña de 8 años de edad, de raza blanca, procedente de Montevideo, sin antecedentes personales ni familiares destacables, que consultó por lesiones en brazo izquierdo de 7 meses de evolución.

Dichas lesiones se disponían de forma lineal, siguiendo las líneas de Blaschko, extendiéndose desde la muñeca, hacia el aspecto ventral de antebrazo y hasta el sector medio de brazo. El resto del examen clínico de piel fue normal. La



**Figura 1.** Lesiones de distribución lineal en antebrazo.



**Figura 2.** Aproximación. Se observa fino reborde sobreelevado.

lesión elemental era una pápula rosada con centro ligeramente deprimido y fino reborde anular sobreelevado (Figuras 1 y 2). Los diagnósticos clínicos incluyeron: nevo epidérmico lineal, poroqueratosis lineal y liquen eccematoide estriado.

Se efectuó biopsia de una de las pápulas y el estudio histopatológico con coloración de hematoxilina y eosina mostró una invaginación de la epidermis conteniendo queratina, de la que emerge una columna paraqueratósica. La epidermis subyacente exhibe una distorsión de la arquitectura con algunos queratinocitos vacuolados y una disminución o ausencia de capa granular (Figura 3). Estos hallazgos son característicos de la poroqueratosis.

## Comentario

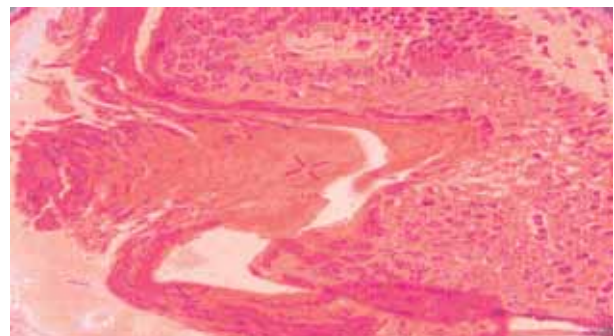
La poroqueratosis lineal (PQL) es una variante esporádica, poco frecuente de PQ, que se presenta generalmente en el nacimiento o en la infancia, como pequeñas placas anulares y queratósicas, unilaterales, distribuidas siguiendo las líneas de Blaschko como sucedió en nuestro caso[3]. Se localiza más frecuentemente en extremidades. Las lesiones pueden coalescer en placas de mayor tamaño con atrofia central y bordes sobreelevados.

El diagnóstico histopatológico de la PQ está dado por el hallazgo de la laminilla cornoide, cuya presencia permite correlacionar hallazgos clínicos e histopatológicos. Está formada por una columna delgada de células paraqueratósicas que abarca todo el espesor del estrato córneo ortoqueratósico circundante. La epidermis vecina puede mostrar un grado variable de hiperqueratosis y acantosis. La capa granulosa se encuentra ausente debajo de la laminilla cornoide y en su base se observan células disqueratósicas aisladas o en grupos y queratinocitos vacuolados. En la dermis papilar puede encontrarse moderado infiltrado inflamatorio[1-3].

La incidencia de PQL es esporádica, sin un patrón de herencia establecido. Sin embargo, se ha referido la coexistencia de PQL en pacientes con poroqueratosis superficial diseminada[4], con poroqueratosis actínica superficial diseminada (PQASD)[5, 6] y en niños hijos de padres con PQASD[7]. En nuestro caso no existían antecedentes familiares de ninguna otra variedad de poroqueratosis.

Ha sido postulado que la PQL representa una forma segmentaria o mosaico de estas otras formas que se heredan en forma autosómica dominante. Es así que una pérdida de la heterocigocidad de una célula madre que lleva el alelo de PQASD en estadios tempranos del desarrollo en el embrión, llevarán a la proliferación de una clona celular a lo largo de las líneas de Blaschko llevando solamente este alelo anormal[7, 8]. Esto estaría en concordancia con el hallazgo de células epidérmicas con una ploidía de DNA anormal en la base de la laminilla cornoide, un marcador sensible de condiciones premalignas[9].

Se han descrito casos de degeneración maligna en todas las variedades de PQ. Aunque este riesgo es bajo en



**Figura 3.** Laminilla cornoide. Columna delgada de células paraqueratósicas que abarca todo el espesor del estrato córneo ortoqueratósico circundante.

la PQL se incrementa en los casos de PQL de larga evolución[10].

Se han reportado casos de carcinoma espinocelular, carcinoma basocelular y enfermedad de Bowen sobre lesiones de PQL[10].

Se han descrito varias posibilidades terapéuticas para la PQL: crema de 5-fluoracilo[11], ácido salicílico, ácido retinoico, calcipotriol y tacalcitol[12], imiquimod[13], crioterapia[14], dermabrasion, laser CO<sub>2</sub>[15]. Sin embargo, ninguna de estas modalidades se ha mostrado muy eficaz,

frecuentemente recurren las lesiones y además es frecuente la formación de cicatrices.

La fotoprotección es fundamental dado que la exposición a la radiación ultravioleta puede determinar la aparición de lesiones de cáncer de piel sobre la PQL. En nuestro caso instauramos un tratamiento con fotoprotección y la aplicación tópica de ácido retinoico al 0,025% una vez al día. Los controles clínicos, cada 3 meses, durante dos años, han mostrado una mejoría clínica de las lesiones en un 70%. No han aparecido nuevos elementos.

## Bibliografía

1. Reed FJ, Leone P. Poroqueratosis - A mutant clonal keratosis of the epidermis. *Arch Dermatol* 1970; 101: 340-7.
2. León-Mateos A, López-Escobar M, Gómez S, Manjón JA, Soler T, Pérez N. Poroqueratosis lineal. *Med Cutan Iber Lat Am* 2003; 31:311-313.
3. Rahbari H, Cordero AA, Mehregan AA. Linear porokeratosis: a distinctive clinical variant of porokeratosis of Mibelli. *Arch Dermatol* 1974;109:526-528.
4. Suh DH, Lee HS, Kim SD, Cho KH, Kim KH, Park KC. Coexistence of disseminated superficial porokeratosis in childhood with congenital linear porokeratosis. *Pediatr Dermatol* 2000;17:466-8.
5. Welton WA. Linear porokeratosis in a family with DSAP. *Arch Dermatol* 1972;106:263.
6. Freyschmidt-Paul P, Hoffmann R, König A, Happle R. Linear porokeratosis superimposed on disseminated superficial actinic porokeratosis: report of two cases exemplifying the concept of type 2 segmental manifestation of autosomal dominant skin disorders. *J Am Acad Dermatol* 1999;41: 644-7.
7. Boente MC, López-Baró A, Frontini MV, Asial, R. Linear Porokeratosis Associated with Disseminated Superficial Actinic Porokeratosis: a New Example of Type II Segmental Involvement. *Pediatr Dermatol* 2003;20: 514.
8. Happle R. Cancer proneness of linear porokeratosis may be explained by allelic loss. *Dermatology* 1997;195: 20-5.
9. Otsuka F, Shima A, Ishibashi Y. Poroqueratosis as a premalignant condition of the skin: Cytologic demonstration of abnormal DNA ploidy in cells of the epidermis. *Cancer* 1989;63:891-6.
10. Lozinski AZ, Fisher BK, Walter JB, Fitzpatrick PJ. Metastatic squamous cell carcinoma in linear porokeratosis of Mibelli. *J Am Acad Dermatol* 1987;16:448-51.
11. Shelley WB, Shelley ED. Disseminated superficial porokeratosis: rapid therapeutic response to 5-fluorouracil. *Cutis* 1983; 32:139.
12. Bohm M, et al. Disseminated superficial actinic porokeratosis: treatment with topical tacalcitol. *J Am Acad Dermatol* 1999;40: 479.
13. Agarwal S, Berth-Jones J. Poroqueratosis of Mibelli: successful treatment with 5% Imiquimod cream. *Br J Dermatol* 2002;146: 338.
14. Bhusham M, Craven NM, Beck MH, Chalmers RJ. Linear porokeratosis of Mibelli: successful treatment with cryotherapy. *Br J Dermatol* 1999;141:389.
15. Barnett, JH Linear porokeratosis: treatment with the carbon dioxide laser. *J Am Acad Dermatol* 1986;14:902.