

Pénfigo vulgar en la infancia

Pemphigus vulgaris in childhood

Dulce M.^a Arranz Sánchez¹, Miriam Corral de la Calle¹, Alicia Quesada Cortés¹, Lucía Campos Muñoz¹,
M.^a J. González-Beato Merino², Raúl de Lucas Laguna¹

¹Servicio de Dermatología. Hospital Universitario La Paz. Madrid. España.

²Departamento de Anatomía Patológica. Hospital Universitario La Paz. Madrid. España.

Correspondencia:

Dulce M.^a Arranz Sánchez
Servicio de Dermatología
Hospital La Paz
Paseo de la Castellana, 261
28046 Madrid (España)
Telef: 91-72773876
Fax: 91-7277050
e-mail: darranzsanchez@hotmail.com

Resumen

El pénfigo vulgar en la infancia es muy infrecuente, con poco más de 50 casos descritos en la literatura. Presentamos un nuevo caso de pénfigo vulgar en un niño de 11 años, comentando su evolución y respuesta al tratamiento y revisamos los casos comunicados en este grupo de edad, con especial atención al manejo terapéutico y al pronóstico de esta enfermedad en la infancia.

(Arranz Sánchez DM^a, Corral de la Calle M, Quesada Cortés A, Campos Muñoz L, González-Beato Merino M^aJ, Lucas Laguna R. Pénfigo vulgar en la infancia. Med Cutan Iber Lat Am 2007;35:22-24)

Palabras clave: Pénfigo vulgar, infancia, tratamiento, pronóstico.

Summary

A new case of pemphigus vulgaris in an 11 years-old boy is reported. Pemphigus vulgaris is infrequent in childhood, with over 50 cases previously reported. We comment the evolution and the response to treatment. We reviewed other cases reported in children, with special attention to the therapeutic and the prognosis of the disease in childhood.

Key words: *Pemphigus vulgaris, childhood, treatment, prognosis.*

Las enfermedades ampollas autoinmunes en la infancia son poco frecuentes. De todo este grupo, las más habituales en esta edad son las relacionadas con el depósito de IgA, es decir, la dermatitis herpetiforme y la dermatosis IgA lineal[1].

El pénfigo vulgar se produce por el depósito de IgG dirigida contra la desmogleína 3 de la superficie de los queratinocitos, formándose ampollas intraepidérmicas suprabasales tanto en piel como en mucosas. Es una enfermedad grave, típica de la edad media de la vida, que en la infancia y adolescencia es muy poco frecuente.

Caso clínico

Un varón de 11 años de edad, fue remitido a nuestra consulta por lesiones cutáneas pruriginosas de un mes de

evolución. La clínica había comenzado con la aparición de unas lesiones vesiculocostrosas localizadas en tronco, que fueron diagnosticadas de impétigo ampolloso, pero no respondieron a antibioterapia tópica ni sistémica. El cuadro clínico fue empeorando de forma progresiva, con posterior extensión de las lesiones a miembros superiores, inferiores, cuero cabelludo y mucosas genital, anal, nasal y oral.

En la *exploración física* se identificaban ampollas tensas que aparecían sobre piel normal, de contenido seroso (Figuras 1 y 2). El signo de Nikolsky era positivo. Las ampollas se conservaban intactas en los miembros inferiores, mientras que en tronco y miembros superiores algunas de ellas aparecían rotas, dejando erosiones y costras serohemorrágicas. En las mucosas se identificaban erosiones dolorosas, con

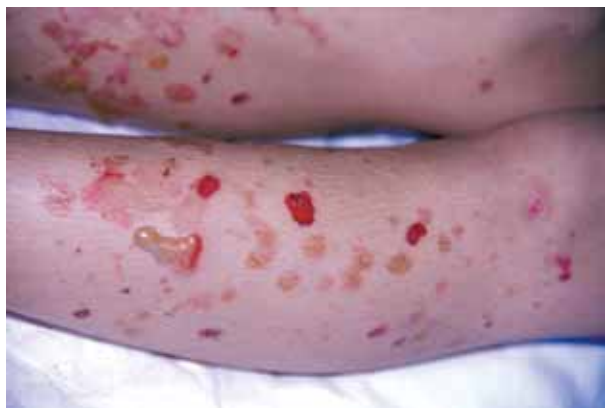

Figura 1. Ampollas serosas tensas sobre piel normal en extremidades inferiores.

importante afectación oral difusa que dificultaba la ingesta. El resto de la exploración física fue normal, sin objetivarse adenopatías ni visceromegalias. El estado general del niño estaba conservado y permanecía afebril.

El estudio histológico mostró una ampolla acantolítica intraepidérmica con escaso infiltrado inflamatorio en dermis (Figura 3). Mediante inmunofluorescencia directa se identificó una intensa positividad para IgG entre los queratinocitos. La inmunofluorescencia indirecta (IFI) en esófago de mono fue positiva para anticuerpos IgG antisustancia intercelular epidérmica con un título de 1/160. El resto de determinaciones analíticas se encontraban dentro de los parámetros normales, incluyendo las cifras de inmunoglobulinas y complemento. Tampoco se encontraron hallazgos patológicos en los estudios de imagen realizados como despistaje de una neoplasia asociada.

Con estos hallazgos clínicos, anatomopatológicos y de autoinmunidad se realizó el diagnóstico de pénfigo vulgar y se inició tratamiento con prednisona oral a 2 mg/kg/día. Esta dosis se mantuvo durante 5 semanas hasta conseguir el control del brote, con desaparición del signo de Nikolsky, reepitelización de las erosiones cutáneas y mucosas y descenso progresivo del título de anticuerpos IgG hasta su desaparición. En este momento se añadió al tratamiento azatioprina 2 mg/kg/día y se inició un lento descenso de la dosis de prednisona.

Tres meses después de iniciar el tratamiento aparecieron nuevamente lesiones cutáneas y erosiones en mucosa oral y genital. Los anticuerpos IgG otra vez aumentaron, alcanzando un título de 1/320. El tratamiento que recibía en este momento era 1 mg/kg/día de prednisona y 2 mg/kg/día de azatioprina. Se decidió interrumpir el descenso de prednisona y aumentar la dosis de azatioprina a 3 mg/kg/día. Con

este tratamiento se controló nuevamente la enfermedad, pero los descensos de dosis tuvieron que ser muy lentos para evitar nuevos brotes. Se realizaron varias determinaciones de inmunofluorescencia indirecta de control, manteniéndose positivos los anticuerpos IgG antisustancia intercelular epidérmica algo más de un año, con títulos en descenso progresivo, mostrando buena correlación con la actividad de la enfermedad. En total recibió tratamiento con prednisona durante 18 meses y con azatioprina durante 14 meses más. A los cuatro años de suspender el tratamiento el paciente se mantiene asintomático y con los anticuerpos negativos.

Comentario

El pénfigo vulgar es una enfermedad infrecuente en la infancia. En la literatura revisada hemos encontrado poco más de 50 casos[1-14], excluyendo las comunicaciones de pénfigo neonatal y fetos muertos intraútero.

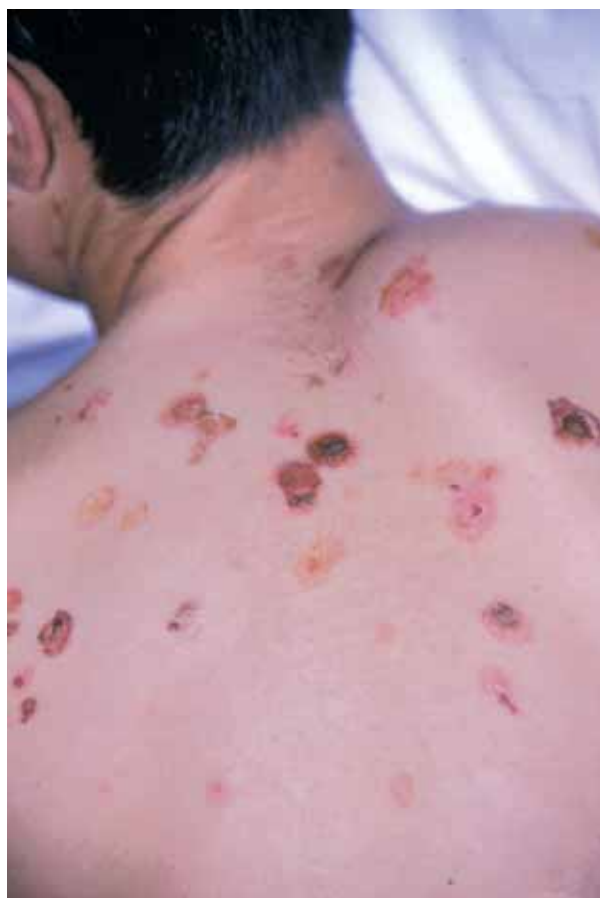

Figura 2. Ampollas, erosiones y costras serohemorrágicas en espalda.

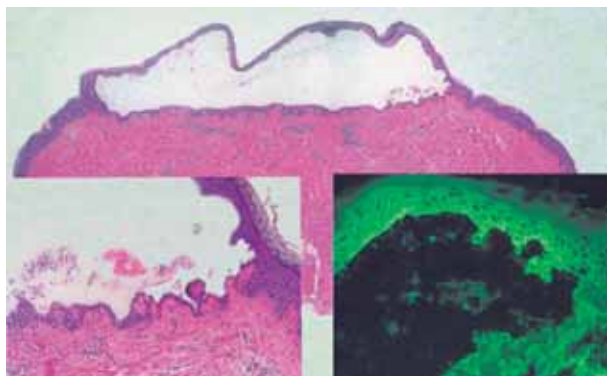


Figura 3. Ampolla intraepidérmica suprabasal con eosinófilos y neutrófilos en su interior (detalle izquierdo). Mediante inmunofluorescencia directa se objetiva depósito de IgG intercelular epidérmico (detalle derecho).

A pesar de que las manifestaciones clínicas en este grupo de edad no difieren de las típicas en la edad adulta, la escasa prevalencia de esta enfermedad hace que en ocasiones se demore el diagnóstico por falta de sospecha clínica, ya que en sus fases iniciales puede mimetizar otros procesos más comunes en la edad pediátrica, como piodermitis o estomatitis aftosa[1].

Antes del uso de los corticoides sistémicos la mortalidad del pénfigo vulgar era muy alta. Desde su utilización ésta ha disminuido de forma drástica, pero la gravedad de la enfermedad obliga a mantener el tratamiento durante muchos meses e incluso años, siendo frecuente la aparición de efectos secundarios. En la infancia se pueden encontrar los mismos efectos adversos que en la edad adulta (acné esteroideo, hiperglucemia, hipertensión, síndrome de Cushing...), pero además

cobran gran importancia las alteraciones en el desarrollo y el crecimiento, por lo que el uso de fármacos ahorradores de corticoides está indicado si se prevé un tratamiento largo. De todos los tratamientos destinados a ahorrar dosis de corticoides, la mayor experiencia en el pénfigo vulgar en niños se tiene con azatioprina, la cual se ha utilizado al menos en 11 ocasiones en pénfigos de niños de 16 años o menores con esta intención, en todos los casos con buena tolerancia y sin aparición de leucopenia[2, 5, 7, 8]. Además existen comunicaciones aisladas con dapsona, ciclofosfamida, metotrexato, sales de oro y plasmáferesis[5]. Es difícil determinar cuál debe ser el tratamiento coadyuvante en el pénfigo en la infancia, dada la baja frecuencia de presentación de esta enfermedad y su evolución en brotes.

Si el diagnóstico y el inicio del tratamiento son precoces, se ha señalado que el pronóstico de la enfermedad en este grupo de edad podría ser mejor que en los adultos[5,10], ya que se ha descrito únicamente un fallecimiento, causado por una complicación infecciosa^[15]. En todo caso, la escasez de casos comunicados hasta la fecha y el corto periodo de seguimiento referido en los mismos dificulta la extracción de conclusiones sobre este aspecto.

Conclusiones

Queremos recordar la necesidad de sospechar este proceso para evitar la demora en el diagnóstico y el comienzo del tratamiento. También creemos que es importante comunicar los nuevos casos de pénfigo vulgar en la edad pediátrica con el fin de conocer más detalles del comportamiento de la enfermedad en este grupo de población y saber si hay diferencias en cuanto a pronóstico respecto a la edad adulta, así como para determinar las mejores opciones de tratamiento.

Bibliografía

- Weston WL, Morelli JG, Huff JC. Misdiagnosis, treatments, and outcomes in the immunobullous diseases in children. *Pediatr Dermatol* 1997;14:264-72.
- Wananukul S, Pongprasit P. Childhood pemphigus. *Int J Dermatol* 1999;38:29-35.
- Ogata K, Yasuda K, Matsushita M, Kodama H. Successful treatment of adolescent pemphigus vulgaris by immunoabsorption method. *J Dermatol* 1999;26:236-9.
- Navarro CM, Sposto MR, Onofre MA, Scully C. Gingival lesions diagnosed as pemphigus vulgaris in an adolescent. Case report. *J Periodontol* 1999;70:808-12.
- Bjarnason B, Flosadottir E. Childhood, neonatal, and stillborn pemphigus vulgaris. *Int J Dermatol* 1999;38:680-8.
- Pires FR, Ferraz CC, Álvés Fde. A, Lopes MA, De Almeida OP. Pemphigus vulgaris in adolescence: case report. *Pediatr Dent* 2000;22:159-62.
- Antaya RJ, Prieto VG, Prose NS. Mucosal erosions and bullae in a child. Pemphigus vulgaris in a child with *tinea capitis*. *Arch Dermatol* 2000;136:666, 669-70.
- Harangi F, Varszegi D, Schneider I, Zombai E. Complete recovery from juvenile pemphigus vulgaris. *Pediatr Dermatol* 2001;18:51-3.
- Thami GP, Kaur S, Kanwar AJ. Severe childhood pemphigus vulgaris aggravated by enalapril. *Dermatology* 2001;202:341.
- Piagiani E, Ierardi F, Andreassi A, Fimiani M. Two cases of juvenile pemphigus vulgaris: long-term follow-up. *Pediatr Dermatol* 2001;18:541.
- Jun H, Antaya RJ. Pemphigus vulgaris in an adolescent. *Curr Opin Pediatr* 2002;14:426-8.
- Burgan SZ, Sawair FA, Napier SS. Case report: Oral pemphigus vulgaris with multiple oral polyps in a young patient. *Int Dent J* 2003;53:37-40.
- Merchant S, Weinstein M. Pemphigus vulgaris: the eyes have it. *Pediatrics* 2003;112:183-5.
- Singalavanija S, Limpongsanurak W. Immunobullous diseases in Thai children: report of 24 cases. *J Med Assoc Thai* 2003;86 (Supl. 3):S681-8.
- Jordon RE, Ihrig JJ, Perry HO. Childhood pemphigus vulgaris. *Arch Dermatol* 1969;99:176-79.