

Enfermedad de Chagas: manifestación cutánea en un paciente con trasplante hepático. Reactivación

Chagas disease: cutaneous manifestation of a patient with liver transplantation. Reactivation

Cecilia Navarro Tuculet, Isabel Hidalgo Parra, Paula Enz, Gastón Galimberti, Prof. Dr. Ricardo Galimerti
Servicio de Dermatología. Hospital Italiano de Buenos Aires.

Correspondencia:

Cecilia Navarro Tuculet
Servicio de Dermatología
Hospital Italiano de Buenos Aires
Gascón, 450
Capital Federal, Buenos Aires
1181 Argentina
e-mail: cecilia.navarro@hospitalitaliano.org.ar

Resumen

La enfermedad de Chagas es una zoonosis causada por el protozoo *Trypanosoma Cruzi*. Presenta una evolución crónica en la mayoría de los casos produciendo como resultado una gran morbi-mortalidad en los países en los cuales es endémica esta enfermedad.

La inmunosupresión en pacientes infectados puede traer como consecuencia la reagudización de la enfermedad presentando un cuadro agudo, atípico y grave. Describimos el caso clínico de un paciente con enfermedad de Chagas crónica, que presentó reagudización de la patología chagásica luego de instaurar tratamiento inmunosupresor, para evitar el rechazo del trasplante hepático reciente.

(Navarro Tuculet C, Hidalgo Parra I, Enz P, Galimberti G, Galimerti R. Enfermedad de Chagas: manifestación cutánea en un paciente con trasplante hepático. Reactivación. Med Cutan Iber Lat Am 2007;35:25-28)

Palabras clave: enfermedad de Chagas, inmunosupresión, trasplante hepático.

Summary

Chagas disease is a zoonosis caused by the Trypanosoma Cruzi protozoa. In most of the cases a chronic evolution of the disease is characteristic which results in high levels of morbidity and mortality in the countries where the disease is endemic. Immunosuppression in patients with Trypanosoma Cruzi infection can result in worsening of the disease, presenting as an acute and severe atypical case. Herewith a patient with chronic Chagas disease worsened undergoing immunosuppressive in order to avoid rejection of liver transplantation, is reported.

Key words: Chagas disease, immunosuppression, liver transplantation.

La enfermedad de Chagas es una zoonosis causada por el protozoo *Trypanosoma Cruzi* que requiere de un vector y un ser humano o mamífero para completar su ciclo biológico[7, 8].

El *Trypanosoma Cruzi* se encuentra ampliamente distribuido entre los 40 grados de latitud norte y en los 45 grados de latitud sur (Tripanosomiasis Americana). Los países con

patología endémica son México, América Central, Brasil, Perú, Bolivia, Paraguay, Uruguay, Argentina entre otros países de Latinoamérica, en relación directa con la distribución geográfica de sus vectores[7-9].

En pacientes inmunocompetentes la forma aguda de primoinfección chagásica puede presentarse asintomática o con fiebre, hepatoesplenomegalia, miocarditis y el

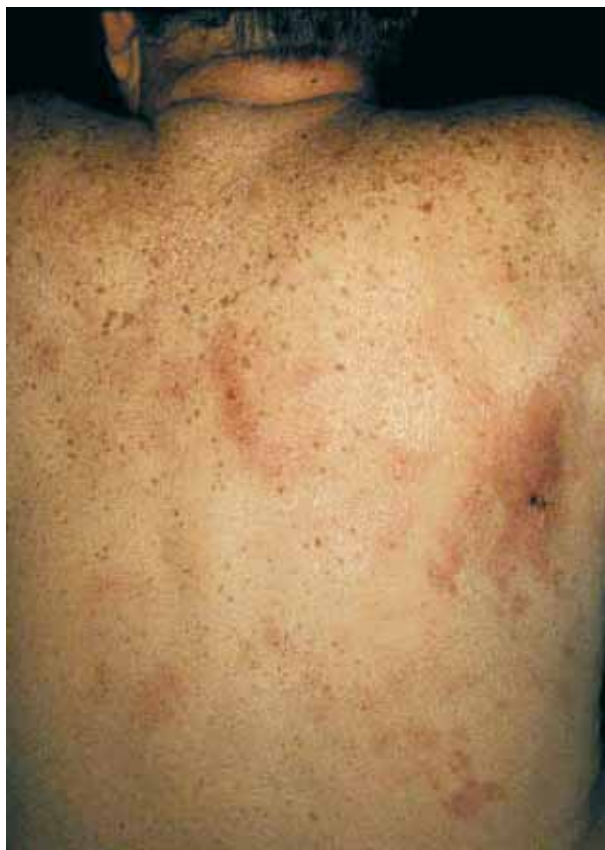

Figura 1. Máculas eritematopúrpúricas mal definidas.

típico signo de Romania o “Chagoma” en el cual evidencia la puerta de entrada del parásito. Esta etapa se caracteriza por parasitemia alta tanto en sangre como en los tejidos[1, 2, 8].

La fase indeterminada puede durar de 10 a 30 años, persistiendo la serología positiva aún sin síntomas clínicos. La enfermedad de Chagas crónica se puede manifestar por miocardiopatía, insuficiencia cardíaca, arritmias, aneurisma de aorta y fibrosis miocárdica. Otras formas clínicas de presentación menos frecuentes son el megacolon y megaesófago. La serología (Ig G con sus diferentes isotipos por método de ELISA) realizada en éste período puede ser negativa debiéndose realizar en éste caso búsqueda de parásitos en sangre, fluidos o tejidos[6-8].

La reactivación de la enfermedad de Chagas esta relacionada con estados de inmunosupresión.

Se describió asociada a distintos tipos de trasplante de órganos, enfermedades hematológicas, terapia prolongada con corticoides e infecciones por HIV. En estos casos la serología no suele ser efectiva ya que la inhibición de la

síntesis de IL 2 junto a la proliferación de linfocitos T en el caso de utilizar drogas como la ciclosporina, azatioprina o corticoides puede abolir total o parcialmente la producción de anticuerpos Ig G y los mismos no ser detectados por el método de ELISA realizado de rutina. En estos casos al igual que en la fase crónica debe utilizarse el método de Strout que detecta parasitemia tanto en sangre como en otros tejidos.

La asociación entre reactivación de enfermedad de Chagas e inmunosupresión no solo puede verse en los países donde la Tripanosomiasis Americana es endémica, si no también, se han reportado casos en diversos países de Europa, relacionada a trasplante de médula ósea y en el sur de Estados Unidos vinculados a trasplante cardíaco[1, 8, 9].

Caso clínico

Varón de 65 años de edad. Hipertensión de 5 años de evolución en tratamiento con atenolol (50 mg por día), dislipidémico controlado con dieta y actividad física.

Antecedente de serología positiva para virus de hepatitis C que en los últimos 10 años evolucionó a cirrosis hepática presentando como complicaciones de la misma varices esofágicas, hemorragia digestiva alta en diversas oportunidades. Evoluciona con fallo hepático severo decidiéndose como terapéutica el trasplante del órgano.

En los exámenes de laboratorio preliminares al trasplante de hígado se informaron serologías positivas para enfermedad de Chagas y citomegalovirus.

El paciente fue trasplantado en el mes de noviembre del año 2000.

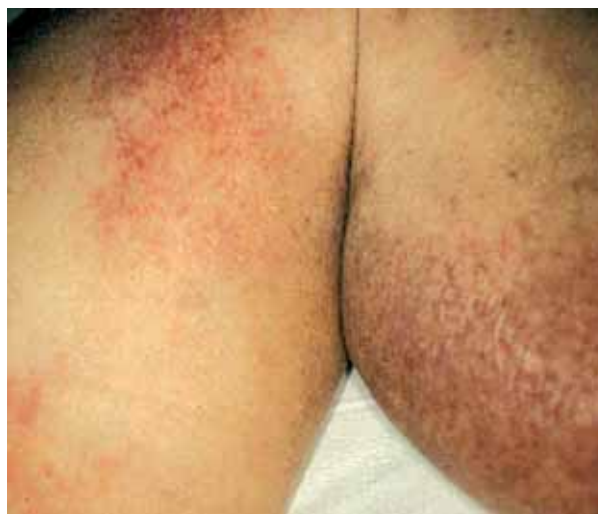

Figura 2. Placas inflamatorias de características semejantes.

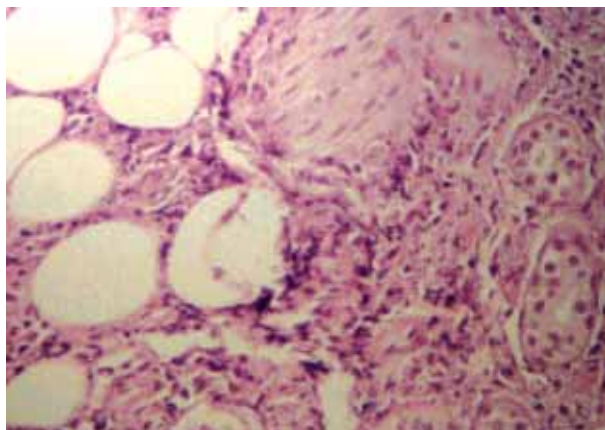


Figura 3. Amastigotes en el tejido celular subcutáneo.

Como inmunosupresión en el período posterior a la cirugía el paciente recibió tratamiento con ciclosporina 500 mg/día, micofenolato mofetil 2 g/día, deltisona 12 mg/día.

El paciente permaneció 30 días internado sin complicaciones, no presentó infecciones intercurrentes, los controles serológicos para citomegalovirus y *Trypanosoma Cruzi* fueron negativos.

Enfermedad actual

A los 60 días del alta hospitalaria el paciente presentó mal estado general, fiebre, abdomen tenso y alteración de la función renal.

Se internó nuevamente presentando rechazo moderado del injerto, recibió tres pulsos de 500 mg de metilprednisona por vía endovenosa y monitoreo de la función hepática y renal.

Examen físico

Presentaba en escápula derecha y a nivel de columna dorsal máculas eritemato purpúricas de 6 por 4 cm de extensión con bordes poco definidos dolorosas a la palpación y en miembros inferiores placas eritemato violáceas de bordes imprecisos levemente infiltradas de tamaños variable (Figuras 1, 2).

Diagnóstico

Se tomaron muestras de la piel afectada (punch n 4) para estudio histopatológico, micológico, bacteriológico directo y cultivo.

En la histopatología se pudo evidenciar la presencia de amastigotes formando principalmente nidos y otros disper-

sos, infiltrando espacios intercelulares de la epidermis, dermis subpapilar y profunda, afectando de igual manera glándulas sudoríparas, músculo piloerector y a fibras nerviosas. En hipodermis los amastigotes se disponían en los tabiques interlobulillares y espacios intercelulares de los lobulillos (Figura 3).

Tratamiento

Beznidazol 5 miligramos por kilogramo de peso diario, presentó buena evolución, disminución del dolor y más tardíamente (25 días) desaparición de las lesiones cutáneas.

Comentario

El *Trypanosoma Cruzi* se transmite entre diversos huéspedes: animales, mamíferos silvestres, domésticos y en los humanos, por medio de insectos hematófagos, conocidos en la Argentina y países vecinos con el nombre vulgar de “vinchucas”.

En nuestro país hay una sola especie de vinchuca que convive habitualmente con el hombre en el interior de las viviendas y se alimenta con su sangre: es el *Triatoma Infestans* especie casi exclusivamente domiciliaria. Se la encuentra principalmente en la vivienda y también en los lugares propios de animales domésticos. La presencia de la “vinchuca” se descubre con relativa facilidad por medio de sus deyecciones, de color pardo-amarillento y negro que manchan simulando gotas de tinta china.

La forma más frecuente de infección en los seres humanos es por contacto directo con la deyección del insecto la cual contiene *Trypanosoma Cruzi* infectantes, el insecto de hábitos nocturnos se alimenta exclusivamente de sangre humana o de animales, inmediatamente después deposita su materia fecal sobre la piel, esto produce picazón y a través de lastimaduras por rascado los parásitos penetran en el organismo diseminándose por la sangre para alojarse posteriormente en los tejidos. Otra forma de contagio es la trasplacentaria y por leche materna. En Argentina la tasa de seroreactividad en mujeres embarazadas varía de 4 al 33%, el pasaje trasplacentario del parásito refleja una tasa de infección de 0,5 a 3,5% de los niños nacidos de madres chagásicas[1].

También se transmite la enfermedad por hemotransfusión de sangre infectada y por trasplante de órganos de donadores con enfermedad de Chagas.

En nuestro país la infección por *Trypanosoma Cruzi* tanto en los donantes de órganos como en los receptores, no invalida el procedimiento, ya que hoy en día la disponibilidad de órganos a trasplantar es el factor limitante para asegurar una mejor supervivencia[1, 7-9].

Según estadísticas recientes de los centros más calificados del país en trasplante de órganos la enfermedad de Chagas estuvo presente en el 17,22% de los pacientes derivados para trasplante renal, el 3,21% de los pacientes para trasplante hepático y 3,8% de los de medula ósea[1].

El diagnóstico de la reactivación o infección se realiza por detección de parasitemia patente (la misma suele presentarse sin signos clínicos o en algunos casos con hepatoesplenomegalia, anorexia y astenia), lesiones cutáneas como presentó nuestro paciente, fiebre y en menor medida miocardiopatía y síntomas en sistema nervioso central[1, 7-9].

La forma de diagnóstico de la reactivación de la enfermedad de Chagas crónica y transmisión del *Trypanosoma Cruzi* por el órgano trasplantado fue la detección de parasitemia en sangre por método de Strout, o en los tejidos a través de biopsia del órgano comprometido donde se puede evidenciar la presencia de amastigotes formando nidos o en forma dispersa[1, 2, 7-9].

Cuando la reactivación presenta como síntoma lesiones cutáneas, es importante tener en cuenta la diversidad de formas clínicas que se pueden presentar, ya que se han descrito distintas variantes en la literatura. Las lesiones cutáneas observadas y reportadas en pacientes inmunosuprimidos son lesiones eritematosas infiltradas, pápulas y nódulos eritematoparduzcos en algunos casos con zonas de ulceración y

costras hemorrágicas, paniculitis sin alteración de la piel subyacente[7-9].

A diferencia de lo anteriormente descrito nuestro paciente presentó máculas y placas eritematopurpúricas con bordes indefinidos, dolorosas a la palpación.

Destacamos que el diagnóstico de las lesiones cutáneas fue anatomopatológico de la piel afectada, no se asoció a parasitemia clínica ni a síntomas cardíacos y neurológicos. Pudiendo ser la única manifestación clínica se debe sospechar la reactivación o seroconversión de la enfermedad de Chagas en los pacientes trasplantados.

Conclusión

Esta última década debido al gran aumento de trasplante de órganos y la sobrevivencia prolongada de los individuos trasplantados, ha permitido adquirir conocimiento sobre esta enfermedad, su asociación con inmunosupresión y sus posibilidades evolutivas con diversas manifestaciones clínicas atípicas.

Es importante el examen físico detallado de éstos pacientes para poder diagnosticar en forma temprana la lesión cutánea de etiología chagásica, tener en cuenta que la serología negativa no excluyen el diagnóstico, debe realizarse parasitemia directa en sangre y en los tejidos para llegar a un diagnóstico de certeza y aplicar una estrategia terapéutica en etapas iniciales evitando el compromiso orgánico severo.

Bibliografía

1. Riarte A, Sinagra A. Enfermedad de Chagas y trasplante. Instituto Nacional de Parasitología. Ministerio de Salud de la Nación 2004. Buenos Aires Argentina.
2. Barcan L, Clara L. Chagas Disease in liver transplant recipients. 9th International Congress on Infectious Disease. Mayo 2000. Buenos Aires. Argentina.
3. Villalba R, Fornes G. Acute Chagas disease in a recipient at bone marrow transplantation. *Clin Infect Dis* 1992;14:594-595.
4. Blanche C, Aleksic J, Czer L. Heart transplantation for Chagas cardiomyopathy. *Soc Thoracic Surgeons* 1995;60:1406-1409.
5. Kirchoff LV. American trypanosomiasis-a tropical disease now in the United States. *N Engl J Med* 1993;9:639-644.
6. Barouse AP, Costa JA, Esposito M. Enfermedad de Chagas e inmunosupresión. *Medicina* 1980;40(Supl. 1):17-26,1980.
7. Stoloff Groppo A, Higushi L, Bocchi E. Heart Transplantation in patients with Chagas Disease cardiomyopathy. *J Heart Transplant* 1987; 6:307-12.
8. Riarte A, Luna C, Sabatiello R, Sinagra A y cols. Chagas Disease in Patients with Kidney Transplants: 7 years of experience, 1989-1996. *CID* 199; 29 (septiembre).
9. Ferreira Simao. Chagas Disease and inmunosuppression. *Mem Inst Oswaldo Cruz*, Rio de Janeiro, 1999;94(Supl. 1):325-327.