

Disqueratoma verrucoso. Revisión de nuestros casos

Warty dyskeratoma. Review of our cases

Elena Roche Gamón, M.^a Luisa García-Melgares Linares, Amparo Pérez Ferriols, José Miguel Fortea Bauxauli

Servicio de Dermatología. Hospital General Universitario de Valencia. España.

Correspondencia:

Elena Roche Gamón
Servicio de Dermatología
Hospital General Universitario de Valencia. España
Avda. Tres Cruces, s/n
CP 46014 Valencia, España
e-mail: erochega@yahoo.es

Resumen

El disqueratoma verrucoso (DV) es una lesión tumoral benigna poco frecuente que aparece entre la cuarta y la sexta década de la vida en áreas fotoexpuestas. Presentamos los únicos cinco casos de disqueratoma verrucoso acontecidos en nuestro centro en los últimos diecisiete años, detectados mediante un estudio descriptivo retrospectivo de todas las biopsias practicadas en nuestra área de salud. El DV representa un porcentaje del 0,1% del total de biopsias realizadas.

(Roche Gamón E, García-Melgares Linares M^aL, Pérez Ferriols A, Fortea Bauxauli JM. Disqueratoma verrucoso. Revisión de nuestros casos. Med Cutan Iber Lat Am 2007;35:18-21)

Palabras clave: disqueratoma verrucoso, disqueratoma folicular, enfermedad de Darier.

Summary

Warty dyskeratoma (VD) is an infrequent benign tumor that appears on patients in the fourth to sixth decades on sun-exposed areas. We present the only five cases of warty dyskeratoma removed in our department since seventeen years ago, that they are detected by a retrospective descriptive study about all the biopsies realized on our sanitary area. DV represent a proportion of 0.1% of the realized biopsies.

Key words: *warty dyskeratoma, follicular dyskeratoma, Darier's disease.*

El término de disqueratoma verrucoso (DV) fue acuñado por Szymanski en 1957 pero previamente sus características ya habían sido descritas por Helwig y Allen. La disqueratosis folicular aislada, como también se denomina, es una lesión tumoral benigna cuya etiología y patogenia son desconocidas. El hecho de que clínicamente puede simular numerosos trastornos cutáneos más frecuentes, unido a su baja frecuencia de presentación, conducen a que el diagnóstico de DV sea en la mayor parte de los casos histológico.

Material y métodos

Se trata de un estudio descriptivo que analiza la proporción de pacientes biopsiados en nuestro centro con el diagnós-

tico histológico de DV. El período de tiempo analizado en nuestro estudio es de diecisiete años y abarca desde junio de 1988 hasta agosto de 2005. Durante este período todas las biopsias realizadas en nuestra Área de Salud por el Servicio de Dermatología tanto a nivel ambulatorio como hospitalario, dentro del Sistema Nacional de Salud, se encuentran registradas en una base de datos. El registro comprende un total de 480.300 muestras.

El área de influencia de nuestro centro corresponde al Área de Salud número 8 de Valencia, cuyos datos demográficos del año 2002 incluyen a una población de 350.000 habitantes, de los cuales un 52% son mujeres y un 48% varones, siendo el 22% de la población mayores de 60 años.

Tabla 1. Casos clínicos de disqueratoma verrucoso

Caso	Año	Sexo	Edad	Localización	Diagnóstico clínico
1	1992	varón	68	cara	carcinoma basocelular
2	1992	varón	73	mentón	disqueratoma verrucoso
3	1994	varón	66	cuero cabelludo	queratosis seborreica
4	2005	varón	41	huevo clavicular	quiste infundibular
5	2005	varón	72	retroauricular	–

Resultados

El DV representa un 0,1% del total de biopsias practicadas con una tasa de 0,8/1.000.000 personas y año. Estos datos ponen de manifiesto la rareza del proceso y el bajo índice de sospecha clínica del mismo.

Encontramos que los cinco pacientes diagnosticados de DV en nuestro servicio en los últimos diecisiete años corresponden a cinco varones de edades comprendidas entre los 41 y los 73 años. La edad media de los casos fue de 64 años. La localización fue en todos ellos en áreas fotoexpuestas de cabeza y cuello. En tan sólo un caso el diagnóstico clínico fue de DV, en los otros casos fueron de carcinoma basocelular, queratosis seborreica y quiste infundibular. En un caso no se emitió juicio diagnóstico previo a la biopsia (Tabla 1).

Las características histológicas de los cinco casos (Figuras 1-3) se sintetizan en la Tabla 2.

Comentario

El escaso número de casos de nuestra serie, su localización en áreas fotoexpuestas de cabeza y cuello, su mayor incidencia en el varón y la edad de presentación concuerdan con las características descritas en la literatura. El hecho de que tan sólo en un caso se estableciera el diagnóstico clínico de DV pone de manifiesto que puede simular otras patolo-

gías tumorales benignas o malignas mucho más frecuentes, y que su baja incidencia hace difícil la sospecha clínica.

A pesar de que el origen del DV permanece incierto, se ha propuesto que pueda derivar de la unidad pilosebácea, pero el hecho de que puede presentarse en la mucosa oral[1], en las cuerdas vocales[2] o a nivel subungueal[3] argumenta en contra de esta hipótesis. Algunos autores opinan que pueda tratarse de una variante aislada de enfermedad de Darier[4]. La radiación ultravioleta puede verse implicada en su etiología, ya que como hemos visto las lesiones predominan en áreas fotoexpuestas. Por otra parte las lesiones orales pueden ser secundarias a un traumatismo o a un irritante local como el tabaco u otros carcinógenos químicos[1]. El posible papel del VPH ha sido descartado[5]. Se presenta más frecuentemente entre la cuarta y la sexta década de la vida, predominando en el varón. Se localizan fundamentalmente en la cabeza y el cuello seguido de las extremidades, son raros en la mucosa oral[1] y anecdóticamente se han descrito a nivel subungueal[3], en la vulva[6] y en las cuerdas vocales[2]. Aunque se han descrito lesiones múltiples[7], en general se presentan en solitario, adoptan una morfología papular o nodular y crecen lentamente hasta alcanzar un tamaño de uno o dos centímetros. Pueden ser rojizas, parduscas, grisáceas o del color de la piel normal. Presentan la superficie redondeada y lisa mostrando un

Tabla 2. Características histológicas de los casos

Característica/caso	1	2	3	4	5
Invaginación en forma de copa	No	Sí	No	Sí	Sí
Tapón queratósico central	No	Sí, importante	Sí	Sí	Sí
Fisura suprabasilar	+	±	++	++	++
Células acantolíticas	+	±	++	++	++
Células disqueratósicas	+	++	++	++	++
Villi	Sí	No	Sí	Sí	Sí
Infiltrado inflamatorio	++	±	+	+	++

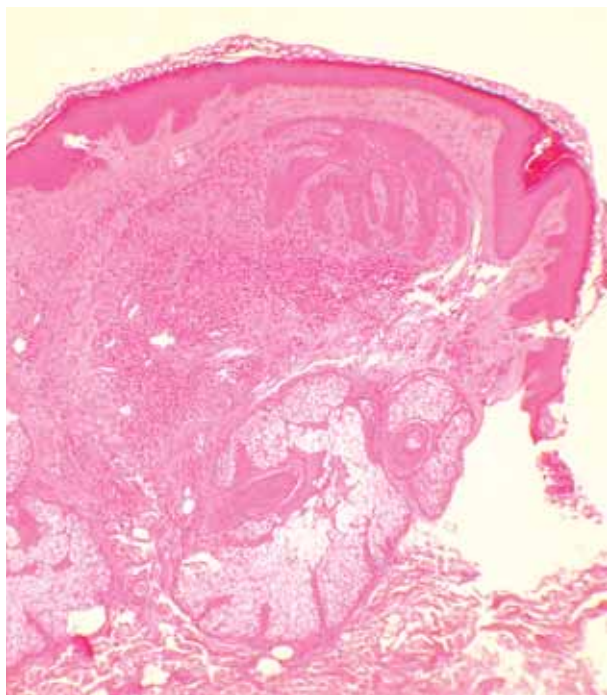


Figura 1. Caso 1. Lesión quística dérmica bien delimitada rodeada de tejido conectivo e importante infiltrado inflamatorio (H-E x 200).

tapón central hiperqueratósico por donde puede drenar un material amarillento y maloliente, característica que recuerda a los quistes infundibulares. Generalmente cursan de manera asintomática aunque pueden presentar prurito o sangrado. No se ha descrito degeneración maligna de los mismos.

Tabla 3. Diagnóstico diferencial clínico

Quiste infundibular - Quiste dermoide - Esteatocistoma - Queratoacantoma - Verruga vulgar - Queratosis seborreica - Carcinoma basocelular - Carcinoma espinocelular - Acanthoma fisurado - Acanthoma de células claras - Siringocistoadenoma papilífero - Otros tumores anexiales.
--

Las lesiones orales no presentan este cráter central, son blancas o del color de la mucosa normal y pueden adoptar una apariencia papilomatosa.

Histológicamente se trata de lesiones bien circunscritas caracterizadas por una invaginación de la epidermis acantó-

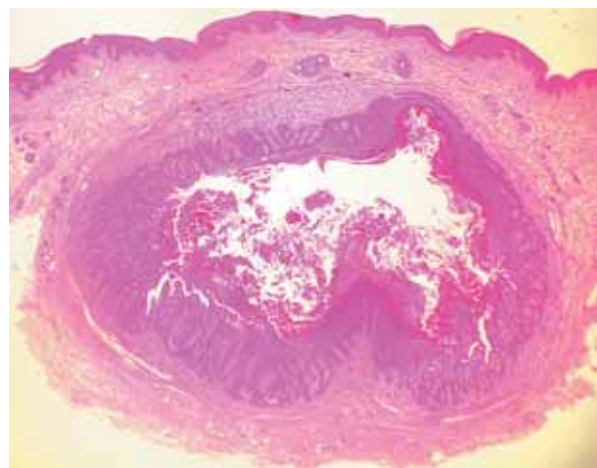


Figura 3. Caso 4. Lesión quística bien delimitada rodeada de tejido conectivo fibrovascular y leve infiltrado inflamatorio perivascular. La cavidad central está revestida de pseudovellosidades y el interior contiene material queratósico (H-E x 200).

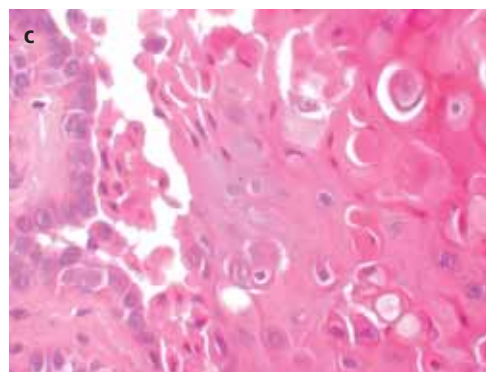
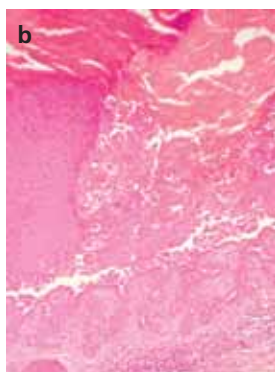
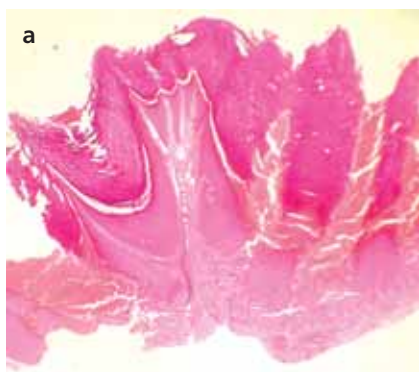


Figura 2. Caso 3: a) epidermis papilomatosa con importante hiperqueratosis (hematoxilina eosina x20); b) papilas dérmicas revestidas por células basales acantolíticas con fisuración suprabasal (hematoxilina eosina x100); c) células disqueratósicas con núcleo picnótico basófilo rodeado de halo claro (cuerpos redondos) y células paraqueratósicas rodeadas de material eosinófilo (granos) (H-E x 200)..

Tabla 4. Diagnóstico diferencial histológico

- Enfermedad de Darier (variante hipertrófica).
- Enfermedad de Grover.
- Enfermedad de Hailey-Hailey.
- Pénfigo vegetante.
- Siringocistoadenoma papilífero.
- Acanthoma acantolítico.
- Cambios acantolíticos tumorales.

tica, en forma de copa, que se introduce en la dermis reticular y que muestra un tapón de queratina central. La cavidad central está revestida de numerosas pseudovellosidades formadas por papilas dérmicas cubiertas de células basales que se proyectan hacia el interior. La cavidad muestra

muchas células disqueratósicas acantolíticas y abundantes restos paraqueratósicos e hiperqueratósicos que conforman el tapón queratósico central. Pueden encontrarse cuerpos redondos, que corresponden a células disqueratósicas acantolíticas que muestran basofilia central con el núcleo picnótico rodeado de un halo claro, y granos que son células paraqueratósicas rodeadas de un material eosinofílico homogéneo. Toda esta estructura quística está rodeada por tejido conectivo fibrovascular y un moderado infiltrado inflamatorio perivascular dérmico formado por linfocitos, histiocitos y ocasionalmente células plasmáticas y eosinófilos. Las lesiones de larga evolución pueden mostrar incontinencia pigmentaria postinflamatoria. El diagnóstico diferencial clínico e histológico se debe realizar con múltiples entidades (Tablas 3 y 4).

Bibliografía

1. Mesa ML, Lambert WC, Schneider LC, Reibel J. Oral warty dyskeratoma. *Cutis* 1984; 293-4.
2. Kambic V, Gale N, Radsel Z. Warty dyskeratoma of the vocal cord. First reported case. *Arch Otolaryngol* 1982;385-7.
3. Baran R, Perrin C. Focal subungual warty dyskeratoma. *Dermatology* 1997;3:278-80.
4. Heymann WR. Warty dyskeratoma appearing in a patient with Darier's disease. *Int J Dermatol* 1988;27:521-2.
5. Kaddu S, Dong H, Mayer G, Kerl H, Cerroni L. Warty dyskeratoma – "follicular dyskeratoma": analysis of clinicopathologic features of a distinctive follicular adnexal neoplasm. *J Am Acad Dermatol* 2002;47:423-8.
6. Duray PH, Merino MJ, Axiotis C. Warty dyskeratoma of the vulva. *Int J Gynecol Pathol* 1983;2:286-93.
7. Azuma Y, Matsukawa A. Warty dyskeratoma with multiple lesions. *J Dermatol* 1993; 20: 374-7.