

# Pitiriasis rosada atípica

## *Atypical pityriasis rosea*

Alejandro Centeno, Cristian Danielo, Mariana Papa, Javier Consigli, Ricardo Campana  
Servicio de Dermatología. Hospital Córdoba. Ciudad de Córdoba. Argentina.

**Correspondencia:**  
Alejandro Centeno  
Servicio de Dermatología  
Hospital Córdoba  
5000 Ciudad de Córdoba. Argentina.  
Tel. 4280738  
e-mail: centenoderma@hotmail.com.ar

La Pitiriasis rosada (PR) es una enfermedad exantemática benigna y autolimitada, caracterizada por una erupción eritemato-descamativa con predominio en tronco y una distribución metamérica. Alrededor del 20% de los pacientes presenta un cuadro que difiere de la forma clásica.

Se presentan dos casos de Pitiriasis Rosada atípica y un comentario posterior del tema.

### Caso 1

Mujer sana de 47 años, casada.

A.P.P.: sin antecedentes hemorrágicos, alérgicos, medicamentosos ni patológicos.

M.C.: Consulta por lesiones generalizadas de un mes de evolución que habían comenzado con una lesión única de mayor tamaño pero de similares características en brazo derecho.

Al examen físico presentaba máculo-placas eritemato-escamosas y purpúricas, de 2 cm de diámetro, que se extendían en la región dorsal desde el cuello a la cintura, con distribución "en árbol de navidad" (Figura 1). Se solicitó laboratorio de rutina con parámetros normales.

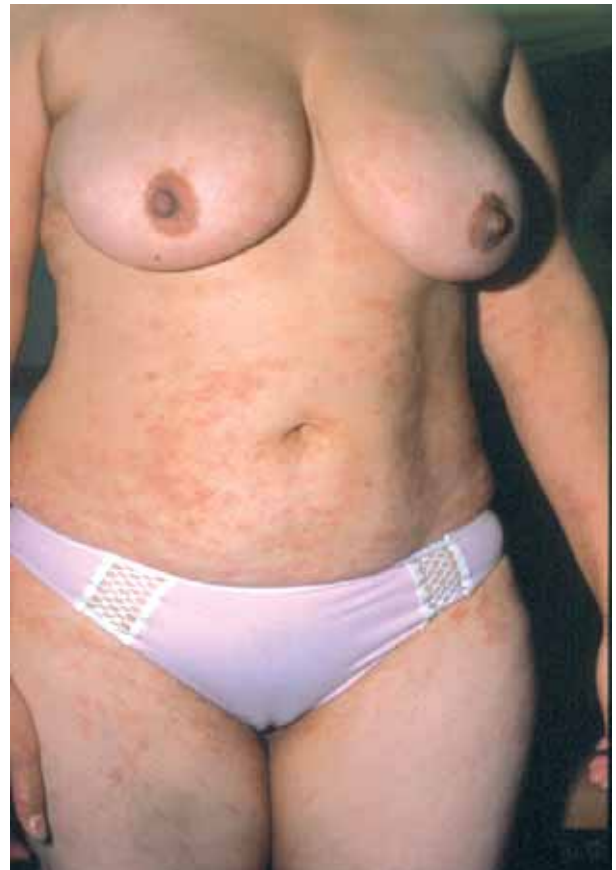La histopatología reveló una acantosis moderada, paraqueratosis leve, ausencia de la capa granular, espongiosis focal, infiltrado dérmico superficial linfohistiocitario y algunos eritrocitos extravasados (Figura 2).

Las lesiones remitieron espontáneamente a las dos semanas.

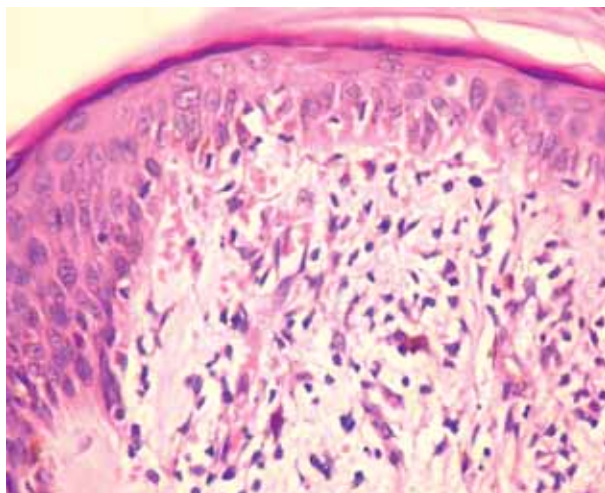
### Caso 2

Paciente de sexo femenino, 41 años, sin antecedentes de importancia, que presenta en dorso de manos lesiones anu-

lares levemente eritematosas, con borde descamativo y asintomáticas. Dichas lesiones presentaban aproximadamente 30 días de evolución (Figura 3).



**Figura 1.** Lesiones purpúricas en tronco con distribución "en árbol de navidad".



**Figura 2.** Se observa una paraqueratosis leve con ausencia de la capa granular, espongiosis focal, infiltrado dérmico superficial linfohistiocitario y algunos eritrocitos extravasados.

El laboratorio solicitado incluyó: Citológico: s/p, VDRL 1/4, AELO: 125 unidades. Micológico: directo y cultivo: negativo.

La histopatología evidenció una acantosis leve, paraqueratosis, ausencia de la capa granular, espongiosis focal, infiltrado dérmico superficial linfohistiocitario y un número importante de eritrocitos extravasados (Figura 4).

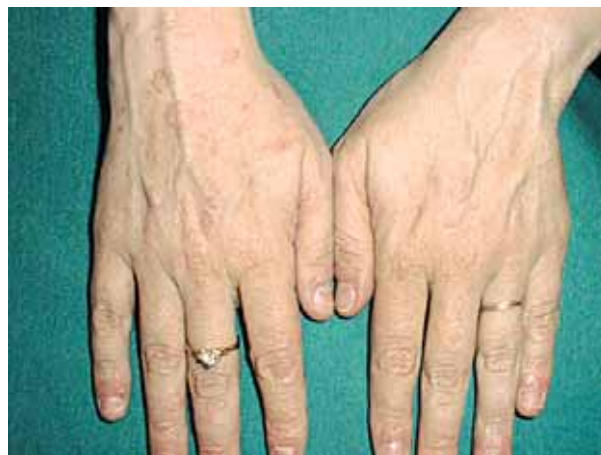A los veinte días de la primera consulta las lesiones habían remitido parcialmente y a los treinta días desaparecieron por completo sin tratamiento. No ha habido lesiones nuevas hasta un año después de la primera consulta.

## Comentario

La pitiriasis rosada (PR) fue primeramente descrita por Gibert en 1860.

La PR es una erupción cutánea pápuloescamosa aguda, autolimitada, de origen desconocido, con una evolución característica. Habitualmente comienza con una placa grande (madre o primaria) y luego de dos semanas se desarrolla un rash secundario generalizado con una distribución típica que permanece entre cuatro a ocho semanas[1].

La prevalencia de la PR en la población general se calculó en un 0,13% para los hombres y en el 0,14% para las mujeres. Puede afectar cualquier edad pero es más frecuente entre los 10 y los 35 años, afectando a hombres y mujeres de igual manera. Prevalce en zonas de clima templado, con mayor frecuencia en primavera y otoño. Se han comunicado verdaderos brotes epidémicos[2].



**Figura 3.** Máculas eritematoescamosas anulares.

Se sospecha una etiología infecciosa, presumiblemente viral pero hasta el presente no se ha aislado ningún agente infeccioso de manera constante. Se asociaron también muchos fármacos con la producción de PR[3]

Algunas veces existe un cuadro prodrómico de malestar general, cefaleas y astenia. En el 50 al 90% de los casos aparece al inicio una placa (medallón heráldico o placa madre) oval o redonda de 2 a 5 cm de diámetro ubicada generalmente en el tronco, eritematodescamativa con una zona de palidez central. Una a dos semanas después aparece el exantema simétrico formado por lesiones de menor tamaño e igual morfología, ubicadas principalmente en tronco y raíces de miembros. Raramente se acompañan de síntomas generales y por lo común no dejan cicatriz (pueden quedar hiperpigmentación o hipopigmentación residual transitoria). En el tronco, el eje mayor de las lesiones sigue el plano de clivaje cutáneo, tomando la configuración denominada "en árbol de navidad". En pacientes con PR no complicada, el prurito es grave en el 25% de los casos, en el 50% es leve a moderado, y no está presente en el 25% restante. La duración de la erupción secundaria varía entre 2 y 10 semanas; siendo excepcionales las formas recurrentes[4].

En un 20% de los casos, la enfermedad tiene características clínicas atípicas que dificultan su reconocimiento. La placa primaria puede estar ausente, ser doble, múltiple o ser la única manifestación. Puede haber (6%) distribución atípica de la erupción secundaria, con lesiones exclusivamente en los miembros (incluso palmas y plantas) y cabeza (forma invertida), lesiones en axila e ingles (forma flexural) y lesiones limitadas a una región del tronco, con frecuencia alrededor de la placa madre. En los niños puede verse afectada la

cara. En ocasiones se compromete la vulva. También se puede ver erupciones con morfología lesional atípica constituida por elementos predominantemente papulosas, pustulosas, psoriasiformes, foliculares, purpúricos (PRP) urticaríanos y vésico-ampollares (niños). En algunas ocasiones se puede afectar la mucosa oral (hasta el 16% según algunas series), observándose un enantema, anular, purpúrico, ampollar o ulceroso. La PR puede mostrar en forma simultánea varias características atípicas y se han visto formas recurrentes de la misma[5-7].

La forma localizada[8] puede presentar un compromiso cervicocéfálico, que incluye el cuero cabelludo, un tipo cinturón que afecta axilas e ingles o una forma acral (PRA) como la que presentamos en el caso 2. Las formas localizadas a su vez pueden tener compromiso unilateral. Los diagnósticos diferenciales son sífilis secundaria, dermatoficie, psoriasis anular, liquen anular y eritema anular centrifugo entre otros.

En cuanto a la pitiriasis rosada purpúrica (PRP), son muy pocos los casos publicados, y menos aun aquellas que remedan una púrpura anular de Majocchi como en el caso 1. Estas dos últimas son clínicamente difíciles de diferenciar

(incluso desde el punto de vista histopatológico), como en nuestro paciente, siendo el patrón “en árbol de navidad” el dato más confiable[9-10].

Los hallazgos de laboratorio suelen ser normales tanto en la PR típica como atípica.

La histopatología de la PRP no es patognomónica y evidencia como todas la PR (incluida la PRA) una acantosis leve, paraqueratosis, ausencia de la capa granular, espongirosis focal, infiltrado dérmico superficial linfocitario; y a diferencia de la PR típica presentan un mayor número de eritrocitos extravasados. Como en el caso presentado, la histopatología puede llegar a ser indistinguible de las diversas formas de púrpura pigmentaria[11].

El tratamiento de las PR típicas y atípicas es innecesario salvo en los pacientes que refieren prurito. En estos casos son de utilidad las lociones antipruriginosas y los antihistamínicos orales. En las formas graves están indicados los glucocorticoides en forma tópica y excepcionalmente por vía oral aunque se han descrito exacerbaciones con los mismos. Hay estudios donde se demuestra la efectividad de la eritromicina. En otros estudios controlados recientes se demostró la efectividad de la radiación ultravioleta.

## Bibliografía

1. Fox BJ, Odom RB. Papulosquamous diseases: a review. *J Am Acad Dermatol* 1985;12: 597-624.
2. Parsons, JM. Pityriasis rosea update: *J Am Acad Dermatol* 1986;15:159-67.
3. Chuh A, Chan H, Zawar V. Pityriasis rosea —evidence for and against an infectious aetiology. *Epidemiol Infect* 2004;132:381-90.
4. Allen RA, Janniger CK, Schwartz RA. Pityriasis rosea. *Cutis* 1995; 56:198-202.
5. Chuh A, Zawar V, Lee A. Atypical presentations of pityriasis rosea: case presentations. *J Eur Acad Dermatol Venereol* 2005;19:120-6.
6. Vidimos AT, Camisa C. Tongue and cheek: oral lesions in pityriasis rosea. *Cutis* 1992; 50:276-80.
7. Eslick GD. Atypical pityriasis rosea or psoriasis guttata? Early examination is the key to a correct diagnosis. *Int J Dermatol* 2002;41: 788-91.
8. Ahmed It, Charles-Holmes R. Localized pityriasis rosea. *Clin Exp Dermatol* 2000;25:624-6.
9. Pierson JC, Dijkstra JW, Elston DM. Purpuric pityriasis rosea. *J Am Acad Dermatol* 1993; 28:1021.
10. Verbov J. Purpuric pityriasis rosea. *Dermatologica* 1980;160:142-4.
11. Sezer E, Saracoglu ZN, Urer SM, Bildirici K, Sabuncu I. Purpuric pityriasis rosea. *Int J Dermatol* 2003;42:138-40.