

Granuloma por silicona líquida en regiones pretibiales tras su inyección en región glútea

Silicone granuloma in pretibial regions after its injection in gluteal region

Cristina Rubio Flores, María Ángeles Martín Díaz, Alicia Quesada Cortés, Carmen Vidaurrázaga y Díaz Arcaya, Rita María Regojo Zapata*, Mariano Casado Jiménez

Servicio de Dermatología y Departamento de Anatomía Patológica*. Hospital Universitario La Paz. Madrid. España.

Correspondencia:

Cristina Rubio Flores

Servicio de Dermatología

Paseo Castellana 261 - 28007 Madrid - España

Teléfono: +34 679176981

e-mail: crisrubio1977@hotmail.com

Resumen

En la actualidad, la inyección de materiales en el subcutáneo con fin estético es frecuente. Comunicamos el caso de una paciente con lesiones esclerodermiformes en ambas regiones pretibiales, en cuyo estudio histopatológico se observó un granuloma por silicona. Años atrás la paciente se había sometido a la inyección de un material de relleno en la región glútea. Se trata, por tanto, de un granuloma de cuerpo extraño por silicona que ha migrado a distancia del lugar de la inoculación. El diagnóstico de este cuadro puede ser difícil. El tratamiento es complicado y, en general, no satisfactorio.

(Rubio Flores C, Martín Díaz M.ª A, Quesada Cortés A, Vidaurrázaga y Díaz Arcaya C, Regojo Zapata M.ª R, Casado Jiménez M. Granuloma por silicona líquida en regiones pretibiales tras su inyección en región glútea. Med Cutan Iber Lat Am 2007;35:149-151)

Palabras clave: *silicona, granuloma, prótesis e implantes.*

Summary

Nowadays inoculation of materials for soft tissues augmentation is common. We report the case of a woman with sclerodermiform lesions in pretibial regions, characterized by a silicone granuloma. The histopathologic study in some years ago, she have seen inoculated of an unknown material in gluteal region. This case is a foreign body granuloma caused by silicone migrated from the inoculation site. Diagnosis of this conditions disease may be difficult, and treatment is often unsatisfactory.

Key words: *silicone, granuloma, prostheses and implants.*

La utilización de diversos materiales para el relleno de partes blandas es un procedimiento muy extendido en nuestros días, pero no está exento de riesgos, entre ellos, la formación de un granuloma de cuerpo extraño, cuya etiopatogenia es desconocida[1]. La silicona líquida puede dar lugar a la formación de granulomas de cuerpo extraño en el lugar de la inyección o a distancia, dada su capacidad migratoria, ya sea a través del tejido subcutáneo, por vía linfática o por vía hematológica[1-5]. El diagnóstico puede ser complicado, ya que el cuadro clínico es inespecífico y en muchas ocasiones no es referido el antecedente de la inyección del material de relleno, siendo clave el estudio histopatológico de las lesiones. Comunicamos el caso de una paciente, con el antece-

dente de inyección de un implante en regiones glúteas, que presentaba lesiones esclerodermiformes en ambas regiones pretibiales. Éstas fueron diagnosticadas mediante examen microscópico de granuloma por silicona.

Caso clínico

Mujer de 49 años, sin antecedentes personales de interés, que consultó por presentar lesiones cutáneas en ambas regiones pretibiales, de forma simétrica. Las lesiones eran dolorosas únicamente con el roce. Se habían instaurado de forma progresiva a lo largo de dos años. No había realizado ningún tratamiento.

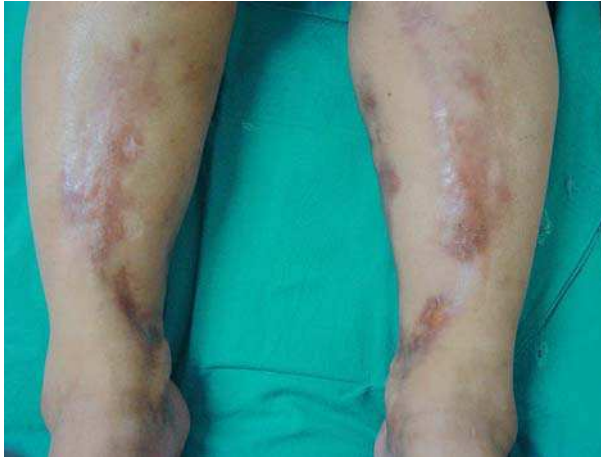

Figura 1. Lesiones esclerodermiformes lineales simétricas en regiones pretibiales.

En la exploración física presentaba, en los tercios distales de ambas regiones pretibiales, con distribución simétrica, lesiones nodulares profundas induradas que formaban bandas lineales de coloración amarillenta, con importante atrofia cutánea (Figura 1). Las lesiones eran dolorosas a la palpación.

Se realizaron pruebas analíticas que incluyeron hemograma, bioquímica, coagulación, niveles de C3, C4 y factor reumatoide, encontrándose todos los resultados dentro de los límites de la normalidad. La velocidad de sedimentación globular fue discretamente elevada. Las serologías de la hepatitis B, C, VIH-1 y sífilis, así como las determinaciones de anticuerpos antinucleares, anti-ENA y anti-Scl 70 fueron negativas. Se realizó una biopsia cutánea en la que se observó un infiltrado difuso localizado en la dermis superficial y profunda, formado por histiocitos cargados de vacuolas intracelulares redondeadas, de tamaños variados, que daban al tejido una apariencia espumosa característica, así como abundantes células gigantes multinucleadas de cuerpo extraño (Figura 2).

En su interrogatorio posterior, la paciente refirió haberse sometido a la realización de inyecciones de relleno en ambos glúteos, con fines estéticos. En los glúteos no se observaron lesiones cutáneas.

Se instauró tratamiento con deflazacort (1 mg/kg/día), con mejoría parcial de las lesiones. En la actualidad, 4 meses después del diagnóstico, requiere la administración continua de dosis menores de deflazacort (0,25 mg/kg/día) para mantener esta mejoría parcial.

Comentario

El granuloma de cuerpo extraño tiene una etiología variada, habiéndose implicado numerosos materiales entre sus

causas[1], como los utilizados para el aumento de tejidos blandos, como la parafina[6], el colágeno bovino[7], el ácido hialurónico[8], la silicona líquida[2-3], Artecoll[9-10], Bioplastique[11], Dermalive[9] o New-Fill[10].

La silicona se ha utilizado en la práctica médica en forma sólida (prótesis), de gel (implantes mamarios) o líquida (inyectada para el relleno de partes blandas). Desde que, en 1964, Winer describió por primera vez un caso de granuloma secundario a la inyección de silicona líquida[3], la FDA (Federal Drug Administration) limitó su utilización clínica solamente a escasos protocolos de tratamiento y a ensayos clínicos, con formulaciones de silicona no adulteradas. En la mayoría de los países tampoco se permite el empleo de silicona líquida con fines cosméticos.

La etiopatogenia del granuloma de cuerpo extraño por implantes de relleno es desconocida. Parece claro que no depende de las impurezas en la formulación de la silicona, la técnica de inyección o la cantidad de material inoculado. Se han comunicado casos tras la inyección de silicona pura, de mínimas cantidades e, incluso, por el revestimiento de silicona líquida de agujas[12]. No se han identificado factores que puedan predecir la formación de granulomas en el huésped.

La clínica suele manifestarse años tras la inyección de la silicona (generalmente de 5 meses a 15 años después), generalmente en forma de reacciones locales en el punto de inyección, pero también pueden ser sistémicas por la capacidad de migración de la silicona líquida a distancia por distintas vías. Pueden observarse focos inflamatorios indurados subcutáneos en zonas distantes[4], como en el caso descrito, por migración a través del tejido subcutáneo. Se ha descrito la presencia de adenopatías en cadenas ganglionares por migración linfática, o afectación visceral por diseminación hematogena[5].

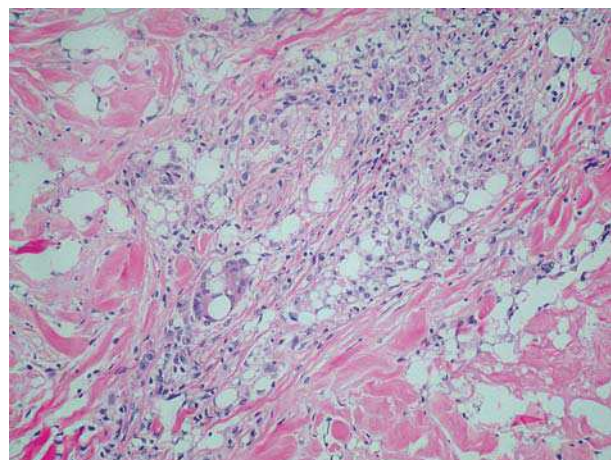


Figura 2. Infiltrado linfocitario, con válvulas intracitoplasmáticas.

Tabla 1. Diferencias histológicas entre los granulomas provocados por diferentes implantes de relleno

	Silicona	Bioplastique	Artecoll	Dermalive
Infiltrado	Nodular o difuso, aspecto espumoso	Nodular	Nodular o difuso, aspecto t. adiposo normal	Difuso
Vacuolas	Diferentes formas y tamaños, intra y extracelulares	Diferentes formas y tamaños, con protusiones, extracelulares	Forma y tamaño constante, circulares, extracelulares	Diferentes formas y tamaños, extracelulares
Cuerpos extraños	Forma geométrica y angulada, translúcidos, birrefringentes, intracelulares	Forma irregular (palomita de maíz), translúcidos, no birrefringentes, extracelulares	Circunscritos, translúcidos, no birrefringentes, extracelulares	Poligonales, translúcidos, no birrefringentes, en el interior de las vacuolas

El diagnóstico diferencial clínico del granuloma es difícil, dado que la presentación es variada. Puede observarse eritema, equimosis, hiperpigmentación, dolor, nódulos subcutáneos, inflamatorios, migratorios o lesiones ulceradas, con posible sobreinfección secundaria. Esta presentación puede ser similar a la de numerosas enfermedades, tanto de etiología infecciosa como inflamatoria. En el caso descrito las lesiones eran fibroescleróticas, y se estableció el diagnóstico diferencial con la esclerodermia localizada y la paniculitis. La localización de las lesiones a distancia del lugar de la inyección del material de relleno dificultó el diagnóstico inicial.

El examen histopatológico proporciona el diagnóstico definitivo, proporcionando hallazgos morfológicos que permiten diferenciar cada tipo de implante implicado. La clave diagnóstica reside en la configuración de las vacuolas presentes en el granuloma y en la forma de los cuerpos extraños cuando éstos se visualizan[10] (Tabla 1). La silicona puede

identificarse mediante microscopia electrónica, pero la mayoría de los autores consideran que la microscopia óptica convencional permite un diagnóstico fiable del cuadro[10].

El tratamiento del granuloma por implantes cutáneos es complicado, generalmente con resultados parciales y transitorios. Se ha descrito la remisión espontánea de las lesiones.

La extracción quirúrgica del material extraño es el tratamiento más eficaz, pero sólo de elección en lesiones nodulares muy circunscritas. En la mayoría de los casos no es posible su realización y se recurre al tratamiento médico, fundamentalmente terapia corticoidea, tanto oral como intralesional. No existen pautas establecidas. Sus efectos suelen ser limitados y transitorios. También se han utilizado otros inmunosupresores, como ciclosporina o azatioprina. Se han comunicado resultados favorables en casos aislados con isotretinoína[13], minociclina[14] e imiquimod[15].

Bibliografía

- Izquierdo MJ, Requena L. Foreign body granulomas. *Actas Dermosifilográficas* 1999; 90:543-557.
- Santos P, Chaveiro A, Nunes G, Fonseca J, Cardoso J. Penile paraffinoma. *J Eur Acad Dermatol Venereol* 2003;17:583-4.
- Heise H, Zimmermann R, Heise P. Temporary granulomatous inflammation following collagen implantation. *J Cran Maxillofac Surg* 2001;29:238-41.
- Fernández-Aceñero MJ, Zamora E, Borbujo J. Granulomatous foreign body reaction against hyaluronic acid: report of a case after lip augmentation. *Dermatol Surg* 2003;29: 1225-6.
- Winer LH, Stenberg TH, Lehman R, Ashley FL. Tissue reactions to injected silicone liquids. *Arch Dermatol* 1964;90:588-92.
- Ficarra G, Mosqueda-Taylor A, Carlos R. Silicone granuloma of the facial tissues: a report of seven cases. *Oral Surg Oral Med Oral Pathol Oral Radiol Endod* 2002;94:65-73.
- Rudolph CM, Soyer HP, Schuller-Petrovic S, Kerl H. Foreign body granulomas due to injectable aesthetic microimplants. *Am J Surg Pathol* 1999;23:113-7.
- Lombardi T, Samson J, Plantier F, Husson C, Kuffer R. Orofacial granulomas after injection of cosmetic fillers. *J Oral Pathol Med* 2004;33:115-20.
- Lemperle DG, Morhenn VV, Charrier DU. Human histology and persistence of various injectable filler substances for soft tissue augmentation. *Aesthetic Plast Surg* 2004 Jan 14 (epub ahead of print).
- Yanagihara M, Fujii T, Wakamatu N, Ishizaki H, Takehara T, Nawate K. Silicone granuloma on the entry points of acupuncture, venepuncture and surgical needles. *J Cutan Pathol* 2000;27: 301-5.
- Rapaport MJ, Vinnik C, Zarem H. Injectable silicone: cause of facial nodules, cellulitis, ulceration, and migration. *Aesthetic Plast Surg* 1996;20:267-76.
- Villa A, Sparacio F. Severe pulmonary complications alter silicone fluid injection. *Am J Emerg Med* 2000;18:336-7. Rollins CE, Reiber G, Guinee DG Jr, Lie JT.
- Senet P, Bachelez H, Ollivaud L, Vignon-Pennamen D, Dubertret L. Minocycline for the treatment of cutaneous silicone granulomas. *Br J Dermatol* 1999;140:985-7.
- Webster GF, Toso SM, Hegemann L. Inhibition of a model of *in vitro* granuloma formation by tetracyclines and ciprofloxacin. Involvement of protein Kinase C. *Arch Dermatol* 1994;130:738-52.
- Baumann LS, Halem ML. Lip silicone granulomatous foreign body reaction treated with aldera (imiquimod 5%). *Dermatol Surg* 2003; 29:429-32.