

Respuesta clínica de la urticaria crónica idiopática a la erradicación de la infección por *Helicobacter pylori*

Eradication of Helicobacter pylori infection and clinical response of chronic idiopathic urticaria

Marcel Jesús Marcano-Lozada^{1,2}, María Isabel Urrestarazu³, Noris Serrano Marín¹

¹Médico Cirujano. Especialista en Microbiología Médica. Sección de Microbiología. Instituto de Biomedicina. Ministerio de Salud y Desarrollo Social. Universidad Central de Venezuela. Caracas. Venezuela.

²Docente Instructor. Cátedra de Microbiología. Escuela de Medicina "José María Vargas". Facultad de Medicina. Universidad Central de Venezuela. Caracas. Venezuela.

³Médico Cirujano. *Magister Scientiarum* en Microbiología Médica. Sección de Microbiología. Instituto de Biomedicina. Ministerio de Salud y Desarrollo Social. Universidad Central de Venezuela. Caracas. Venezuela.

Correspondencia:

Marcel Jesús Marcano-Lozada
San Lorenzo a Pirineos
Escuela de Medicina "J. M. Vargas"
Cátedra de Microbiología
Edificio II, Piso 1
Caracas, Venezuela
Telefax: (58) 212 5644312
e-mail: marcelmarcano@yahoo.com

Resumen

Introducción: *Helicobacter pylori* es un bacilo gramnegativo que coloniza crónicamente el estómago humano e implicado en la génesis de la enfermedad úlcero-péptica y recientemente asociado al desarrollo de enfermedades extragástricas como la urticaria crónica idiopática (CIU, por sus siglas en idioma inglés). El objetivo principal de esta investigación es demostrar que la infección por *H. pylori* se asocia con CIU y que su erradicación produce mejoría clínica de esta patología.

Material y métodos: Estudiamos 60 pacientes con diagnóstico de CIU en el tiempo cero y 6 semanas después de administrar triple terapia (amoxicilina, claritromicina y omeprazol) para erradicar a *H. pylori* en los pacientes infectados, mientras los no infectados recibieron tratamiento sintomático para la CIU. El estatus infeccioso por *H. pylori* se estableció realizando detección de actividad ureasa positiva en prueba del aliento con carbono 14 y se comparó la evolución clínica pre y post-intervención terapéutica en todos los pacientes.

Resultados: 44 pacientes fueron positivos para la UBT-C14 y 16 negativos, sin encontrarse diferencias estadísticamente significativas en la media de edad, sexo, duración de la enfermedad y sintomatología entre ambos grupos. La erradicación de *H. pylori* fue exitosa en todos los pacientes infectados (100%), encontrándose mejoría clínica estadísticamente significativa ($P < 0,0001$) en todos ellos comparados con el grupo no infectado.

Conclusión: La erradicación exitosa de *H. pylori* se asocia con mejoría clínica de la urticaria crónica idiopática, sugiriendo que la bacteria tiene un papel a determinar en la etiopatogenia y evolución de esta enfermedad dermatológica.

(Marcano-Lozada MJ, Urrestarazu M¹, Serrano Marín N. Respuesta clínica de la urticaria crónica idiopática a la erradicación de la infección por *Helicobacter pylori*. *Med Cutan Iber Lat Am* 2007;35:130-135)

Palabras clave: *helicobacter pylori*, urticaria crónica idiopática, manifestaciones clínicas.

Summary

Background: *helicobacter pylori* chronic colonization in the human host is associated with peptic ulcer and cancer development an recently with many extragastric disease. Our main goal is to demonstrate that *H. pylori* is associated with the dermatological disease chronic idiopathic urticaria (CIU).

Material & methods: We studied 60 patients with CIU diagnosis at baseline and 6 weeks after therapeutic intervention to eradicate *H. pylori* in the infected patients. *H. pylori* status was established by UBT-C14, and we performed clinical interrogation and evaluation at each time.

Results: 44 patients were UBT-positive and 16 UBT-negative, no statistically significant differences were founded in the mean age, gender, duration of disease, and symptoms between both groups. A statistically significant clinical improvement of CIU symptoms was found in the UBT-positive patients after *H. pylori* successful eradication (100%) compared with UBT-negative patients ($P < 0.0001$).

Conclusion: Successful eradication of *H. pylori* correlated with clinical improvement of CIU symptoms, these findings strengthen the role of *H. pylori* in the maintenance of CIU disease.

Key words: *Helicobacter pylori*, chronic idiopathic urticaria, clinical manifestations.

H. pylori es un bacilo gramnegativo que habita en el estómago humano y que se ha implicado en la etiopatogenia de numerosas entidades nosológicas como la enfermedad úlcero-péptica y gastritis crónica[1], linfomas de células T asociados a mucosas (linfoma MALT), adenocarcinoma gástrico[2], además de variadas asociaciones con patologías no gástricas como la cardiopatía isquémica[3], asma bronquial[4], púrpura de Henoch-Schönlein[5], rosácea[6], prurigo[7], urticaria crónica[8-13], e inclusive con el síndrome de muerte súbita infantil[14], entre otras.

Una de los mayores motivos de consulta a nivel dermatológico es la urticaria crónica idiopática (CIU, por sus siglas en idioma inglés), alcanzando hasta un 20% de la población mundial con predilección por el sexo femenino[15]. La urticaria crónica idiopática es una entidad nosológica para la cual no se ha reconocido una etiología específica, aunque han existido a través de la historia numerosas asociaciones etiopatogénicas y, se han empleado variadas terapéuticas de manera empírica, con resultados variables. Todo lo anterior, aunado a la remisión espontánea de las manifestaciones clínicas de la enfermedad, han dificultado la identificación de un agente etiológico específico en esta patología[15]. Existen 3 posiciones que vinculan a *H. pylori* con esta enfermedad, algunos autores defienden la etiología bacteriana de la dermatopatía[9-11, 16], otros la consideran una simple enfermedad concomitante que podría participar en el mantenimiento de la CIU pero no como causante de la misma[17], incluso, algunos investigadores consideran a *H. pylori* como un microorganismo con funciones "fisiológicas" y, cuya erradicación puede originar patologías dermatológicas[18] o de otros órganos y sistemas[19], más aún, hay autores que desechan cualquier relación, pues los porcentajes de infección por *H. pylori* son similares e incluso menores en los pacientes con CIU que en la población general[20] o los estudios terapéuticos de erradicación no han tenido un satisfactorio correlato clínico[21].

La antibioticoterapia combinada con inhibidores de la bomba de protones ha demostrado ser una terapéutica eficaz para erradicación de la bacteria, aunque depende de la combinación tanto de los antimicrobianos como del medicamento que actuará sobre la acidez gástrica o como citoprotector[22].

Este trabajo, pretende conocer si existe asociación entre la infección por *H. pylori* y urticaria crónica idiopática en un grupo de pacientes con la mencionada patología comparado con un grupo control que presenta la misma patología dermatológica, pero no infectado por *H. pylori*, y si la erradicación de la bacteria afecta la respuesta clínico-dermatológica de los pacientes.

Material y métodos

Población: Se estudiaron 60 pacientes con diagnóstico de CIU (42 de sexo femenino y 18 masculinos —relación femenino/masculino 2,3—; con una media de edad de 40 ± 13 años —rango 13-73—), provenientes del Servicio de Dermatología del Hospital Vargas de Caracas, Venezuela. Los pacientes se enrolaron en el estudio entre enero 2002 a septiembre 2003, y todos expresaron por escrito su consentimiento a participar en la investigación. Este estudio fue aprobado por la Comisión de Bioética del Instituto de Biomedicina de Caracas.

Criterios de inclusión y exclusión: Los pacientes incluidos tenían diagnóstico dermatológico clínico y paraclínico de urticaria crónica idiopática, definida como habones eritematosos con intenso prurito por un tiempo mínimo de 6 semanas, sin origen demostrable luego de excluir las causas más frecuentes de urticaria. El rango de edad para ingresar al estudio se ubicó entre los 12 y 75 años.

No se incluyeron los pacientes que habían recibido tratamiento con antimicrobianos (penicilinas, macrólidos, tetraciclinas, metronidazol, antiparasitarios) o con inhibidores de la bomba de protones, antagonistas de los receptores de histamina tipo H_2 , aspirina y sus derivados o subsalicilato de bismuto en los dos meses previos al inicio del estudio. Embarazadas y pacientes inmunodeprimidos por cualquier causa tampoco fueron incluidos.

Evaluación Clínica: En la primera visita se realizó una historia clínica que se actualizó en la visita control luego de siete semanas de la intervención terapéutica. Se diseñaron tres escalas diferentes, la primera evalúa la severidad de los síntomas (puntuación de 0 a 3 puntos por síntoma), la segunda es la sumatoria de los puntajes iniciales en catego-

Tabla 1. Escalas de evaluación clínica de la urticaria crónica idiopática asociada a infección por *H. pylori*

Síntomas: prurito diurno, prurito nocturno, eritema, habones, disnea, disfagia						
1. Severidad de los síntomas (puntos)	No síntomas (Cero)	Leve (1)	Moderada (2)	Severa (3)		
2. Categorías sintomáticas (puntuación severidad)	Asintomática (0)	Leve (1-6)	Moderada (7-11)	Severa (12-18)		
3a. Categorías de respuesta tras el tratamiento (cambio de categoría sintomática)	Mejoría Total Severa o moderada hacia leve ≤ 2	Mejoría Parcial Importante Severa o moderada hacia leve > 2	Mejoría Parcial Moderada Severa o moderada < 10	Mejoría Parcial Leve Severa o moderada > 10	No mejoría Sin cambio categoría sintomática	Empeoramiento Aumento de categoría sintomática
3b. Medicación sintomática y categorías de respuesta	Suspensión	Reducción > 50%	Reducción 50-25%	Reducción 25%	Cambio parcial o ajuste de dosis	Cambio completo

rías sintomáticas (asintomática a severa) y la tercera com- para las categorías sintomáticas luego de la intervención terapéutica y además las relaciona con las modificaciones en la medicación para el tratamiento sintomático de la urticaria (categorías de respuesta) (Tabla 1).

Además se realizó la evaluación del nivel socioeconómico en la primera visita[23].

Diagnóstico de la infección por H. pylori: Se empleó una prueba comercial con urea marcada con Carbono 14 —C₁₄— (Pytest®, Ballard Medical Products, Lone Park, USA). Se consideraron positivos para la presencia de *H.*

pylori a los pacientes cuyos valores fueron mayores de 200 DPM (Desintegraciones Por Minuto), negativos a los que presentaron valores ≤ a 50 DPM e indeterminados (indicación de repetir la prueba) a aquellos que mostraron valores entre 51-199 DPM. El procesamiento de las muestras fue realizado por Endomédica, C.A. (Caracas, Venezuela). Esta prueba se realizó en la primera visita a todos los pacientes y en la visita de control (luego de seis semanas de concluir la triple terapia de erradicación) a los pacientes que resultaron positivos para la infección por la bacteria.

Tratamiento: Los pacientes infectados (*H. pylori*-positivo a la prueba del aliento) recibieron triple terapia de erradicación contra *H. pylori* por siete días con Amoxicilina (1 g/VO/BID), Claritromicina (500 mg/VO/BID), y Omeprazol (20 mg/VO/BID). Para los síntomas urticariformes se prescribió Loratadina durante 1 semana (10 mg/VO/OD). Los pacientes no infectados (*H. pylori*-negativo a la prueba del aliento) sólo recibieron Loratadina por una semana (10 mg/VO/OD).

Análisis estadístico: Los datos se presentaron como medias con sus desviaciones estándar y rangos, además de porcentajes. Las diferencias entre grupos de pacientes se evaluaron utilizando las pruebas de chi cuadrado, prueba exacta de Fisher y la prueba U de Wilcoxon-Mann-Whitney. P < 0,05 fue considerada como estadísticamente significativa. Los programas computarizados empleados en el análisis estadístico fueron Microsoft Excel 2003®, Epi Info 2000®, versión 1.1.2 (www.cdc.gov/epiinfo) y GraphPad Software, InStat guide to choosing and interpreting statistical tests,

Tabla 2. Característica de la población estudiada

Característica	Estatus infección por <i>H. pylori</i>		
	Infectados	No infectados	Total
Femenino/Masculino	31/13 (70/30%)	11/5 (69/31%)	42/18 (70/30%)
Total	44 (73%)	16 (27%)	60 (100%)
Edad en años	37	38	37,5
Graffar modificado			
I alta	0	0	—
II Media alta	6	5	11
III Media baja	32	11	43
IV Obrera	6	0	6
V baja	0	0	—

Tabla 3. Evolución de los síntomas de urticaria en pacientes infectados con erradicación exitosa de *H. pylori* comparados con pacientes no infectados

Evolución clínica de la urticaria posterior a la erradicación de <i>H. pylori</i>					
Intensidad de la sintomatología inicial	Caso n.º	Mejoría Total	Mejoría Parcial Importante	Mejoría Parcial Moderada	No mejoría
Leve	1	1 (100%)	–	–	–
Moderada	21	18 (86%)	3 (14%)	–	–
Severa	22	13 (59%)	5 (23%)	4 (18%)	–
Totales	44	32 (73%)	8 (18%)	4 (9%)	–
Evolución clínica de la urticaria en pacientes negativos infección <i>H. pylori</i>					
Intensidad de la sintomatología inicial	Caso n.º	Mejoría Total	Mejoría Parcial Importante	Mejoría Parcial Moderada	No mejoría
Leve	–	–	–	–	–
Moderada	5	–	–	–	5 (100%)
Severa	11	2 (18%)	–	–	9 (82%)
Totales	16	2 (12%)	–	–	14 (88%)

1998, GraphPad Software, Inc., San Diego California USA (www.graphpad.com).

Resultados

De 60 pacientes con CIU estudiados (42 femeninos y 18 masculinos), 44 (73%) presentaban infección activa por *Helicobacter pylori*: 31 femeninos (70%) y 13 masculinos (30%); mientras que 16 pacientes (27%) fueron negativos por la prueba del aliento, 11 femeninos (69%) y 5 masculinos (31%); la edad media de los pacientes fue de 37,5 años (Tabla 2).

La evaluación del nivel socioeconómico, denota la presencia de 3 clases en esta investigación, clase media alta (estrato 2) que incluye 11 pacientes, 6 infectados y 5 no infectados (18% de la población). El 72% de la población (43 pacientes), se ubica en el clase media baja (estrato 3). En la clase obrera (estrato 4), se encuentran 6 pacientes infectados (10% de la población) (Tabla 2).

Ningún paciente de los estudiados manifestaba sintomatología asociada a enfermedad úlcero-péptica.

Respuesta clínica

En los 44 pacientes infectados se erradicó exitosamente *H. pylori*, empleando la triple terapia de erradicación (100% erradicación).

Discriminando la respuesta clínica a la terapéutica, de los 44 pacientes del grupo infectado por *H. pylori* encontramos que 32 presentaron mejoría total (73%), 8 pacientes presentaron mejoría parcial importante (18%), y 4 pacientes evolucionaron hacia mejoría parcial moderada (9%). De los 16 pacientes no infectados 2 (12%) presentaron remisión total de su sintomatología mientras que 14 (88%) no mostraron mejoría (Figura 1). Al comparar la mejoría clínica de los pacientes infectados en quienes se logro erradicar a la bacteria con los pacientes no infectados, se obtiene una diferencia estadística extremadamente significativa ($P < 0,0001$).

Los pacientes infectados indistintamente de la intensidad de sus síntomas presentan un patrón de evolución muy satisfactoria, contraria a los no infectados (Tabla 3).

Comentario

En este estudio se pudo establecer una asociación estadística extremadamente significativa ($P < 0,0001$) entre la infección por *Helicobacter pylori* y la clínica dermatológica de CIU, donde en todos los pacientes infectados, se evidenció mejoría de la sintomatología al erradicar el microorganismo, al compararlos con los pacientes no infectados por *H. pylori*. Este resultado es concordante con el reporte del meta-análisis de Federman y cols.[24], donde la erradica-

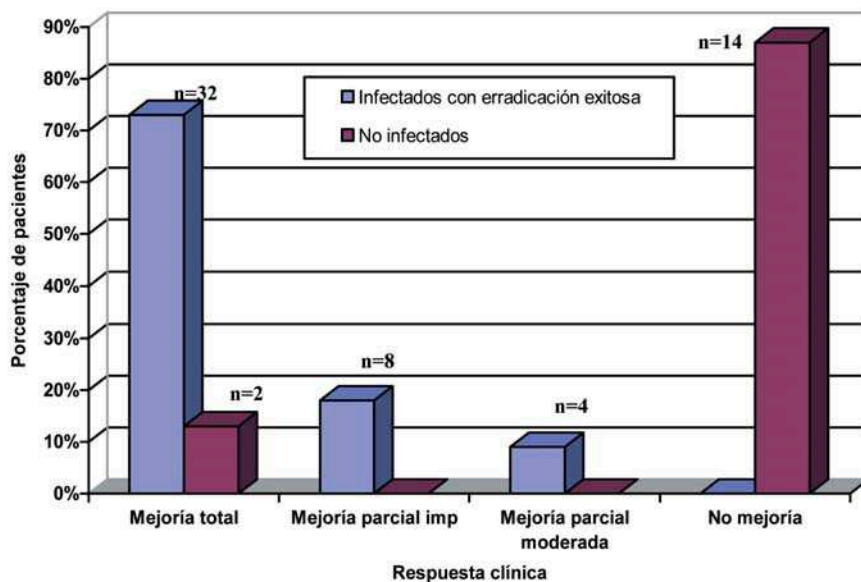


Figura 1. Evolución de la urticaria crónica idiopática tras el tratamiento en pacientes infectados en quienes se erradicó *Helicobacter pylori* comparados con pacientes no infectados.

ción de la bacteria se verificó en 30,9% de los pacientes asociada a remisión de la CIU.

Ningún estudio de los publicados en la literatura estratifica o discrimina la severidad de la sintomatología dermatológica[10, 12, 16, 20, 25-29], por ello diseñamos escalas de medición sintomática y para cuantificar los cambios en la terapéutica en respuesta a la eliminación del microorganismo, permitiendo esto definir que tipo de sintomatología (intensidad) responde mejor a la triple terapia de erradicación, observando en nuestro reporte que el grupo más beneficiado fue el que presentó síntomas moderados, aunque sin significancia estadística.

La triple terapia de erradicación utilizada en este estudio, compuesta por omeprazol, amoxicilina y claritromicina (OAC), durante una semana, mostró una excelente eficacia (100% erradicación) y tolerancia por los pacientes, y es una opción viable a utilizar en nuestro país, donde se evidencian fallas terapéuticas en los esquemas que emplean metronidazol, debido a la resistencia creciente que presenta *H. pylori* a este antimicrobiano. Los resultados internacionales exitosos en erradicación utilizando este esquema son variados, oscilando entre 4 a 36% de efectividad[10, 25, 26, 28], y elevándose hasta 47% con cuadriterapia[16].

La mejoría total (curación) de la sintomatología urticariforme obtenida en este trabajo, 64% de los pacientes infectados por *H. pylori*, es superior a la media obtenida en

la mayoría de los estudios revisados[10, 16, 20, 25-29], lo cual se eleva a un porcentaje cercano a la centena cuando incluimos los grupos de pacientes que presentaron mejoría parcial en diferentes grados como beneficio de la erradicación terapéutica del microorganismo, concordando esto con lo reportado por el grupo de Di Campli, et al.[12].

La prueba del aliento es una metodología útil y no invasora, muy sensible y específica para el estudio de la infección por *H. pylori*. Se recomienda en lugar de la endoscopia en aquellos pacientes menores de 35 años y que no presenten síntomas gastrointestinales, por lo que en esta investigación fue el método ideal para diagnóstico y de control de tratamiento erradicador de *H. pylori*, similares resultados son evidenciables en la serie de Di Campli et al., pero empleando el radioisótopo Carbono 13 en lugar de 14[12].

Dentro del plan de estudio de los pacientes con CIU debe investigarse la presencia de infección por *H. pylori* y plantear su erradicación como medida terapéutica, debido a la elevada seroprevalencia de anticuerpos IgG anti-*H. pylori* en nuestro medio, implicando esto demostrar la presencia activa del microorganismo para asociarlo a causalidad, luego de excluir otras causas conocidas, evitando así incremento de los costos de la atención al paciente y favoreciendo la mejoría clínica en los casos en los cuales realmente existe asociación entre los síntomas dermatológicos y la infección gástrica por *H. pylori*[30].

Conclusiones

En este estudio se pudo establecer una asociación estadística extremadamente significativa entre la erradicación de la infección gástrica por *H. pylori* y la mejoría de las manifestaciones clínicas de la urticaria crónica idiopática, lo cual constituye evidencia sustancial sobre la asociación directa entre la infección por *H. pylori* y el desarrollo y/o mantenimiento de la CIU en los pacientes estudiados.

La prueba del aliento surge como una opción diagnóstica no invasora de inestimable utilidad en el estudio de

pacientes con enfermedades extragástricas asociadas a la infección gástrica activa por *H. pylori*.

Agradecimientos

Los autores agradecen a Iniciativa Científica del Milenio, proyecto 4572-VE, por el financiamiento de esta investigación, igualmente a la Fundación Calox de Venezuela por la donación de parte de los medicamentos empleados en el estudio.

Bibliografía

- Warren JR, Marshall B. Unidentified curved bacilli on gastric epithelium in active chronic gastritis. *Lancet* 1983;1:1273-5.
- International Agency for Cancer Research. Shistosomes, liver flukes and *Helicobacter pylori*. IARC Monographs on the evaluation of carcinogenic risks to human. IARC: Lyon, 1994:61.
- Martin de Argila C, Boixeda D, Cantón R, Gisbert JP, Fuertes A. High seroprevalence of *Helicobacter pylori* infection in coronary heart disease. *Lancet* 1995;346:310.
- De Paz S, Rodríguez M, Santaolalla M, Fernández B, Herrera I, Sánchez L, et al. Asma bronquial asociada a infección por *Helicobacter pylori*. *Alergol Inmunol Clín* 2000; 15:43-4.
- Machet L, Vaillant L, Machet MC, Buchler M, Lorette G. Schönlein-Henoch purpura associated with gastric *Helicobacter pylori* infection (letter). *Dermatology* 1997;194:86.
- Utas S, Ozbakir O, Turasan A, Utas C. *Helicobacter pylori* eradication treatment reduces the severity of rosacea. *J Am Acad Dermatol* 1999;40:433-5.
- Ohtsuka T, Yamakage A, Yamazaki S. A case of prurigo and lichenified plaques successfully treated with proton pump inhibitor. *J Dermatol* 1999;26:518-21.
- De Koster E, De Bruyne I, Langlet P, Deltenre M. Evidence based medicine and extradiigestive manifestations of *Helicobacter pylori*. *Acta Gastroenterol Belg* 2000;63:388-92.
- Tsang KW, Lam SK. Extragastrroduodenal conditions associated with *Helicobacter pylori* infection. *HKMJ* 1999;5:169-74.
- Wedi B, Wagner S, Werfel T, Manns MP, Kapp A. Prevalence of *Helicobacter pylori*-associated gastritis in chronic urticaria. *Int Arch Allergy Immunol* 1998;116:288-94.
- Kolibasova K, Cervenkova D, Hegyi E, Lengyelova J, Toth J. *Helicobacter pylori*-ein möglicher ätiologischer factor der chronischen urtikaria. *Dermatosen* 1994;42:235-6.
- Di Campli C, Gasbarrini A, Nucera E, Franceschi F, Ojetti V, Sanz E, et al. Beneficial effects of *Helicobacter pylori* eradication on idiopathic chronic urticaria. *Dig Dis Sci* 1998;43:1226-9.
- Gala G, Cuevas M, Erias P, De la Hoz B, Fernández R, Hinojosa M, et al. Chronic urticaria and *Helicobacter pylori*. *Ann Allergy Asthma Immunol* 2001;86:696-8.
- Kerr JR, Al-Khattaf A, Barson AJ, Burnie JP. An association between sudden infant death syndrome (SIDS) and *Helicobacter pylori*. *Arch Dis Child* 2000;83:429-34.
- Greaves M. Current reviews of allergy and clinical immunology: chronic urticaria. *J Allergy Clin Immunol* 2000;105:664-72.
- Tebbe B, Geilen CC, Schulzke JD, Bojarski C, Radenhausen M, Orfanos CE. *Helicobacter pylori* infection and chronic urticaria. *J Am Acad Dermatol* 1996;14:685-6.
- Marcano MJ. Asociación entre infección por *Helicobacter pylori* y urticaria crónica idiopática [Trabajo especial de investigación que se presentó para optar al título de Especialista en Microbiología Médica] Caracas: Universidad Central de Venezuela; Abril 2003.
- Martin de Argila C. *Helicobacter pylori* y Enfermedades Extradigestivas. Disponible en: <http://www.semico.es/Actualidad/SEM31.15pdf>
- Bettoni L, Lodi F, Tosoni C, Cattaneo R. Chronic urticaria induced by eradication therapy of *Helicobacter pylori*. *Alergol Clin Immunol* 2002;7:269.
- Schnyder B, Helbling A, Pichler WJ. Chronic idiopathic urticaria: Natural course and association with *Helicobacter pylori* infection. *Int Arch Allergy Immunol* 1999;119:60-3.
- Liutu M, Kalimo K, Uksila J, Savolainen J. Extraction of IgE-Binding Components of *Helicobacter pylori* by Immunoblotting Analysis in Chronic Urticaria Patients. *Int Arch Allergy Immunol* 2001;126:213-217.
- Piñero R, Pacheco M, Urrestarazu MI, Serrano N, Olavarria R, Poleo JR. La erradicación de *Helicobacter pylori* cicatriza la úlcera duodenal. Estudio aleatorio, sencillo controlado con omeprazol. *Gen* 1995;49:111-5.
- Méndez-Castellano H, De Méndez MC. Estratificación social y biología humana: método de Graffar modificado. *Arch Ven Pueric Pediatr* 1986;49:93-104.
- Federman D, Kirsner R, Moriarty J, Concato J. The effect of antibiotic therapy for patients infected with *Helicobacter pylori* who have chronic urticaria. *J Am Acad Dermatol* 2003; 49:861-4.
- Daudén E, Jiménez-Alonso J, García-Diez A. *Helicobacter pylori* and idiopathic chronic urticaria. *Int J Dermatol* 2000;39:446-52.
- Erel F, Sener O, Erdil A, Karaayvaz M, Gur G, Caliskaner Z, et al. Impact of *Helicobacter pylori* and *Giardia lamblia* infections on chronic urticaria. *J Invest Allergol Clin Immunol* 2000;10:94-7.
- Valsecchi R, Pigatto P. Chronic urticaria and *Helicobacter pylori*. *Acta Derm Venereol* 1998;78:440-2.
- Ozkaya-Bayazit E, Demir K, Ozguroglu E, Kaymakoglu S, Ozarmagan G. *Helicobacter pylori* eradication in patients with chronic urticaria. *Arch Dermatol* 1998;134:1165-6.
- Hook-Nikanne J, Varjonen E, Harvima RJ, Kosunen TU. Is *Helicobacter pylori* infection associated with chronic urticaria? *Acta Derm Venereol* 2000;80:425-6.
- Marcano L MJ, Urrestarazu MI, Serrano N. *Helicobacter pylori* en Dermatología. Breve revisión de la literatura. *Derm Venz* 2003; 41:3-7.