

Mejoría de epidermolisis ampollosa simple con tetraciclina: un ejemplo de ensayo clínico de paciente único en dermatología

Improvement of simple bullous epidermolysis with tetracycline: an example of single patient (N-of-1) clinical trial in dermatology

Ignacio García-Doval, M.^a Teresa Abalde, Rosario Olivera*, Carlos Feal, Carlos de la Torre, Alberto Conde-Taboada, Eugenia Mayo-Pampín, Beatriz González-Sixto, Ángeles Flórez, Elena Rosón, Manuel J. Cruces¹

Servicios de Dermatología y Farmacia*. Complejo Hospitalario de Pontevedra. Pontevedra.

Correspondencia:

Ignacio García-Doval
Hospital Provincial de Pontevedra
C/ Loureiro Crespo, 2
36001 Pontevedra
Teléfono: 986 807029, Fax: 986 800001
e-mail: igarciad@meditex.es

Resumen

Describimos un caso clínico de epidermolisis ampollosa simple, singular por su inicio en la sexta década y su asociación con síndrome nefrótico y poli-neuropatía desmielinizante. Un ensayo clínico de paciente único nos permitió establecer la utilidad del tratamiento con tetraciclina (500 mg/8 h) para disminuir el número de nuevas ampollas. Este caso ilustra el empleo del ensayo clínico de paciente único en dermatología.

(García-Doval I, Abalde M.^a T, Olivera R, Feal C, De la Torre C, Conde-Taboada A, Mayo-Pampín E, González-Sixto B, Flórez Á, Rosón E, Cruces MJ. Mejoría de epidermolisis ampollosa simple con tetraciclina: un ejemplo de ensayo clínico de paciente único en dermatología. *Med Cutan Iber Lat Am* 2007;35:159-163)

Palabras clave: ensayo clínico aleatorizado, epidermolisis ampollosa simple, tetraciclina.

Summary

We report a case of epidermolysis bullosa simplex, with singular findings such as late appearance (sixth decade), and associated nephrotic syndrome and demyelinating polyneuropathy. A single patient (N-of-1) clinical trial established the usefulness of tetracycline therapy (500 mg/8 h) to diminish the number of new bullae. This report serves as an example of the use of single patient clinical trials in dermatology.

Key words: randomized controlled trials/methods, double-blind method, epidermolysis bullosa, tetracycline.

Para muchas enfermedades dermatológicas no hay tratamientos que hayan demostrado adecuadamente su eficacia. En esta situación se utiliza habitualmente la prueba terapéutica: se administra el fármaco que podría ser eficaz, y médico y paciente evalúan los resultados. Pese a su larga tradición y frecuente empleo, la prueba terapéutica está sujeta a numerosos sesgos, siendo difícil separar el efecto placebo del efecto del fármaco. Por otra parte, los efectos de los tratamientos, aunque no sean despreciables, no suelen ser tan intensos como para permitir un reconocimiento sencillo. El

ensayo clínico de paciente único es una técnica que pretende disminuir estos inconvenientes y obtener conclusiones sobre la eficacia de un tratamiento en un paciente concreto, siendo especialmente útil en situaciones de incertidumbre sobre el diagnóstico o la terapéutica. La epidermolisis ampollosa simple es una de estas enfermedades para las que no hay un tratamiento definitivamente eficaz. El objetivo de este trabajo es presentar la utilidad en dermatología de la técnica del ensayo clínico de paciente único, utilizando como ejemplo un caso peculiar de epidermolisis ampollosa simple.

Caso clínico

Hombre de 56 años que consultó por la aparición de lesiones ampollosas en el año anterior. Como antecedentes personales presentaba psoriasis estable de 25 años de evolución, diabetes mellitus tipo II, hiperuricemia, hiperlipemia e hipertensión. En su familia no había historia de enfermedades similares ni de consanguinidad. En su primera consulta refería fragilidad cutánea, con formación de heridas y ampollas con traumas mínimos, así como prurito ocasional, de un año de evolución. En la exploración dermatológica se observaron ampollas tensas con un mínimo o ausente anillo eritematoso periférico, localizadas de forma simétrica en muslos, tronco y extremidades superiores (Figura 1). Algunas de ellas mostraban una configuración lineal. No presentaba ampollas en palmas o plantas, ni cicatrices, quistes de millium, hipertrichosis, o alteraciones de la pigmentación. Los estudios de laboratorio incluyendo ANA, porfirinas en sangre y orina y anticuerpos circulantes anti-membrana basal o sustancia intercelular epidérmica, dieron resultados normales o negativos. Numerosas biopsias cutáneas mostraron una dermatitis ampollosa subepidérmica paucinflamatoria. En dos ocasiones la inmunofluorescencia cutánea fue negativa para IgG, IgM, IgA y comple-

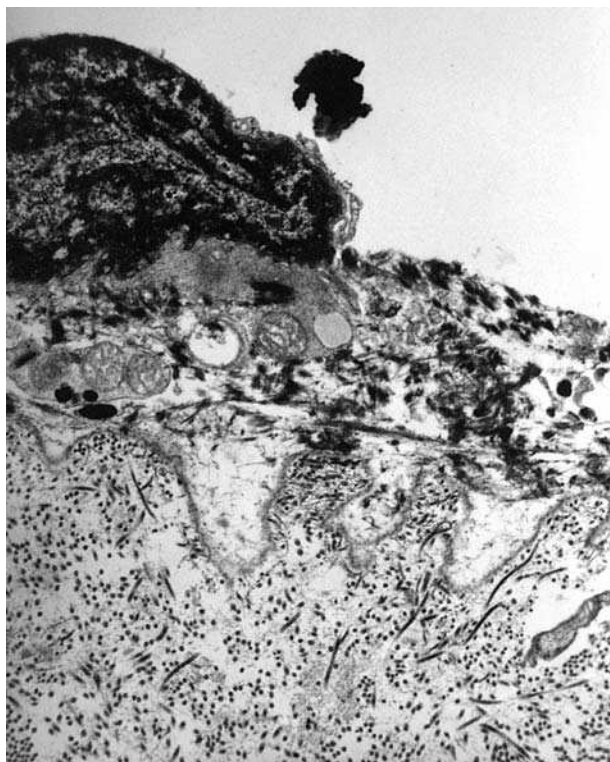


Figura 1. Lesiones del paciente: ampollas tensas sobre base no inflamatoria, algunas con disposición lineal. Cara posterior del muslo.

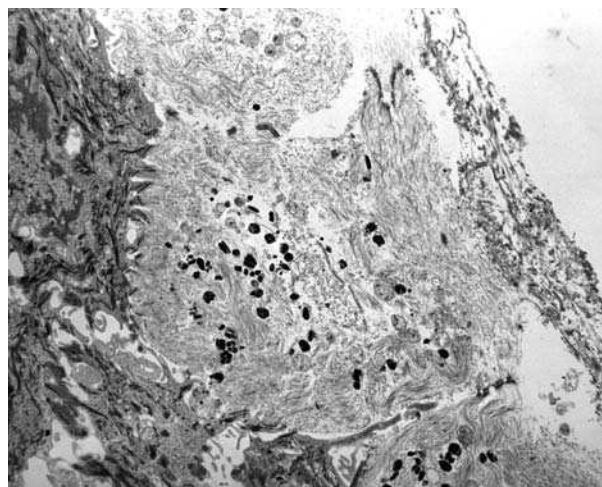


Figura 2. Ampolla centrada en las células basales con citoplasmas fragmentados y depósitos de fibrina. Membrana basal conservada con restos citoplasmáticos adosados.

mento. El estudio de microscopia electrónica era característico de la epidermolisis ampollosa simple, con una ampolla por fragmentación del citoplasma de las células basales, y depósito de fibrina a ese nivel. El estrato espinoso, los desmosomas y la membrana basal mostraban un aspecto normal. No se encontró amiloide en la dermis (Figura 2).

A lo largo de su evolución se han considerado numerosos diagnósticos, incluyendo penfigoide ampollosa (sin obtener respuesta a corticoterapia adecuada tópica ni sistémica) *bullosis diabeticorum* generalizada, amilodosis ampollosa (siendo negativas las tinciones de amiloide en biopsias cutáneas y renales), reacción *ide* (por la coincidencia con una tiña inguinal por *T. rubrum* en dos ocasiones que respondió a tratamiento con terbinafina y griseofulvina, sin que mejorasen las lesiones ampollosas) y toxicodermia (sustituyéndose toda la medicación del paciente por fármacos no relacionados sin mejoría clínica). Teniendo en cuenta los hallazgos clínicos, las pruebas complementarias, y la persistencia de sus lesiones tras cuatro años, llegamos al diagnóstico de epidermolisis ampollosa simple. Durante el curso de su enfermedad presentó también: síndrome nefrótico secundario a glomerulonefritis membranosa con depósitos de IgG-C3 (patología glomerular primaria no asociada a la diabetes), polineuropatía simétrica desmielinizante sin datos de vasculitis ni infiltración, e hidrocele. La enfermedad seguía un curso estable, con lesiones casi diarias, prurito ocasional y periodos de empeoramiento en verano. No ha respondido al tratamiento con colchicina, ni a los mencionados anteriormente, pero el paciente creía haber mejorado en pocos días tras recibir tetraciclina (500 mg/8 h).

vas con el tratamiento (más del 90% de los días el paciente no presentaba prurito y su percepción del estado de su enfermedad era "normal") (U de Mann-Whittney, $p > 0,05$).

En el periodo de estudio no se reflejaron efectos secundarios.

Comentario

El paciente descrito presentaba una forma de epidermolisis ampollosa simple, llamativa por lo tardío de su aparición (6ª década), su localización y la asociación con síndrome nefrótico y polineuropatía desmielinizante. Estas peculiaridades nos impiden clasificarlo en alguno de los subtipos habituales de epidermolisis ampollosa simple[2].

En términos generales, se considera que la decisión de administrar un tratamiento se debe basar en la aplicación de los resultados de ensayos clínicos. Pero con frecuencia el traslado de los resultados de un ensayo clínico a nuestro paciente concreto puede presentar dificultades. A veces no puede hacerse porque no encontramos estudios apropiados, los estudios no son adaptables al paciente por haberse realizado en una población distinta, o porque no tengamos la certeza del diagnóstico del paciente. En otras ocasiones se plantea la duda de que un tratamiento, que en términos generales no parece eficaz, pueda serlo sólo en algún subgrupo en el que podría encontrarse nuestro paciente.

En esta situación se ha empleado tradicionalmente la prueba terapéutica: administrar el tratamiento y observar la evolución del paciente. Sin embargo, sus resultados son manifiestamente mejorables por estar sujeta a sesgos en la valoración del efecto por parte de médico y paciente. La enfermedad podría mejorar independientemente del tratamiento, y tanto médico como paciente podrían valorar de forma excesivamente optimista el resultado, además de la existencia del efecto placebo. El ensayo clínico de paciente único es una forma mejorada de prueba terapéutica, consistente en la administración de placebo o tratamiento en periodos sucesivos, con una valoración a ciegas de la respuesta. Para su realización deben darse unas condiciones adecuadas, reflejadas

en la tabla 1. Puede consultarse el método para llevarlo a cabo en la revisión de Guyatt, et al.[1]. Por su consistencia metodológica, el resultado de un ensayo tiene mayor validez interna y más valor de cara a otros pacientes comparables (mayor validez externa) que el que aporta una descripción de un caso clínico aislado. Se han realizado comparaciones de la asistencia convencional y mediante ensayo clínico de paciente único con resultados favorables al segundo método[3], se ha propuesto su empleo en las primeras fases de desarrollo de un fármaco[4], e incluso existen métodos para agregar los resultados de ensayos clínicos de paciente único[5].

En nuestro caso, para seleccionar el tratamiento a emplear realizamos una revisión bibliográfica en PubMed y en la base de datos Cochrane, sin encontrar una respuesta clara. Existen descripciones de varios tratamientos para la EAS, pero todos ellos en casos aislados, series de casos o ensayos clínicos con resultados negativos y muy bajo poder (probabilidad de demostrar un efecto positivo en caso de que exista realmente)[6-13]. De los tratamientos que recibió el paciente, sólo refería un resultado incierto con tetraciclina. En esta situación de escasa información válida previa, resultado dudoso de una prueba terapéutica, y dudas sobre la similitud del paciente con el resto de los que padecen epidermolisis ampollosa simple, dudábamos sobre la conveniencia de indicar un tratamiento prolongado cuya eficacia en este paciente desconocíamos. El ensayo clínico de paciente único nos pareció la mejor forma de resolver esta incertidumbre.

Después del ensayo clínico sabemos con razonable certeza que la tetraciclina disminuye el número de nuevas ampollas sin que cambie la sensación de prurito ni el estado general del paciente, y sin que aparezcan efectos secundarios a corto plazo. Esta información es altamente relevante y ha permitido al paciente escoger la mejor opción terapéutica: la administración de tetraciclina sólo en los meses de verano. El ensayo clínico de paciente único también habría permitido evitar un tratamiento prolongado en el caso de que el mismo fuera ineficaz. Como este tipo de situaciones es frecuente en la práctica clínica, creemos que es importante para los dermatólogos conocer la opción del ensayo clínico de paciente único.

Bibliografía

- Guyatt G, Jaeschke R, McGinn T. N of 1 randomized controlled trials. En: Guyatt G, Rennie D, eds. *User's guide to the medical literature*. Chicago: *AMA Press* 2002:275-90.
- Horn HM, Tidman MJ. The clinical spectrum of epidermolysis bullosa simplex. *Br J Dermatol* 2000;142:468-72.
- Pope JE, Prashker M, Anderson J. The efficacy and cost effectiveness of N of 1 studies with diclofenac compared to standard treatment with nonsteroidal antiinflammatory drugs in osteoarthritis. *J Rheumatol* 2004;31:140-9.
- Guyatt GH, Heyting A, Jaeschke R, Keller J, Adachi JD, Roberts RS. N of 1 randomized trials for investigating new drugs. *Control Clin Trials* 1990;11:88-100.
- Zucker DR, Schmid CH, McIntosh MW, D'Agostino RB, Selker HP, Lau J. Combining single patient (N-of-1) trials to estimate population treatment effects and to evaluate individual patient responses to treatment. *J Clin Epidemiol* 1997;50:401-10.
- Alderdice DK, Maguire S, McKenna KE. Oral tetracycline vs placebo in epidermolysis bullosa simplex - a double-blind, crossover, randomized controlled trial. *Br J Dermatol* 2002;147:14.

7. Hansen S, Veien NK. Oxytetracycline in epidermolysis bullosa simplex. A double-blind, placebo-controlled trial. *J Eur Acad Dermatol Venereol* 1996;6:277-8.
8. Veien NK, Buus SK. Treatment of epidermolysis bullosa simplex (EBS) with tetracycline. *Arch Dermatol* 2000;136:424-5.
9. Weiner M, Stein A, Cash S, De Leoz J, Fine JD. Tetracycline and epidermolysis bullosa simplex: a double-blind, placebo-controlled, crossover randomized clinical trial. *Br J Dermatol* 2004;150:613-4.
10. Younger IR, Priestley GC, Tidman MJ. Aluminum chloride hexahydrate and blistering in epidermolysis bullosa simplex. *J Am Acad Dermatol* 1990;23:930-1.
11. Fine JD, Johnson L. Evaluation of the efficacy of topical bufexamac in epidermolysis bullosa simplex. A double-blind placebo-controlled crossover trial. *Arch Dermatol* 1988;124:1669-72.
12. Marinkovich MP. Update on inherited bullous dermatoses. *Dermatol Clin* 1999;17:473-85, vii.
13. Pai S, Marinkovich MP. Epidermolysis bullosa: new and emerging trends. *Am J Clin Dermatol* 2002;3:371-80.