

Papuloeritrodermia de Ofuji. Como manifestación de linfoma cutáneo a propósito de dos casos

Ofuji's erythroderma as a clinical manifestation of cutaneous lymphoma in two patients

M. S. Ocaña Wilhelmi, J. C. Moreno Giménez, M. C. Vázquez, F. López Rubio*
Secciones de Dermatología y Anatomía Patológica*. H. U. Reina Sofía. Córdoba.

Correspondencia:
Servicio de Dermatología
Hospital Universitario Reina Sofía
Av. Menéndez Pidal, s/n
14004 Córdoba

Resumen

Se revisan dos casos de eritrodermia de larga evolución. El primero correspondiente a una parapsoriasis en placas y el segundo a un linfoma cutáneo de células T (micosis fungoide) en los que destacaban bandas horizontales, lineales, de piel sana coincidentes con los pliegues de flexión en tórax y abdomen que constituían el denominado signo de la tumbona (deck chair sign), marcador típico de la papuloeritrodermia de Ofuji. Llegando a la conclusión que debemos considerarla como patrón de expresividad clínica de diversos procesos entre ellos algunos de carácter maligno.

(Ocaña Wilhelmi MS, Moreno Giménez JC, Vázquez MC, López Rubio F. Papuloeritrodermia de Ofuji. Como manifestación de linfoma cutáneo a propósito de dos casos. Med Cutan Iber Lat Am 2007;35:243-246)

Palabras clave: papuloeritrodermia de Ofuji, eritrodermia, signo de la tumbona, linfoma cutáneo de células T.

Summary

We report two cases of long term development erythroderma. In the first case the diagnosis of parapsoriasis was confirmed and in the second one a cutaneous T cell Lymphoma (mycosis fungoides) was associated the erythroderma characteristically showed an extensive papular eruption sparing the transverse abdominal and trunk folds: "the deck-chair sign" as a typical sign of the papuloerythroderma of Ofuji. We agree that Ofuji's papuloerythroderma is a pattern of expression of many inflammatory dermatoses as well as a variety of pathological processes even malignant.

Key words: Ofuji papuloerythroderma, erythroderma, deck chair sign, cutaneous T cell lymphoma.

La pápula eritrodermia de Ofuji (PO) es un cuadro peculiar de reciente descripción ya que fueron Ofuji et al. en 1984[1] los primeros en describirlo en 4 varones japoneses de edad avanzada que tras comenzar con un cuadro constituido por pápulas sólidas dispersas en tronco desarrollaron, más tarde, una eritrodermia con áreas que respetaban cara, axila, ingle, pliegues antecubitales, hueso poplíteo y zonas lineales en abdomen, dato clínico característico que más tarde, en el año 1986, fue denominado por Farthing et al.[2] "deck chair sign" (signo de la tumbona).

El seguimiento evolutivo de los casos actualmente publicados de PO ha establecido la necesidad de su control a

largo plazo ya que se ha visto la asociación y/o posterior desarrollo a procesos malignos.

Casos clínicos

Caso 1: Varón de 83 años con antecedentes de insuficiencia renal crónica (IRC) en programa de diálisis, cardiopatía isquémica con diversos episodios de ángor. No refería alergias medicamentosas conocidas ni historia de atopia u otras enfermedades cutáneas.

Con un antecedente confuso, en enero de 1997, de lesiones eritematosas en miembros inferiores muy pruriginosas y con tendencia a la progresión, y que respondieron a

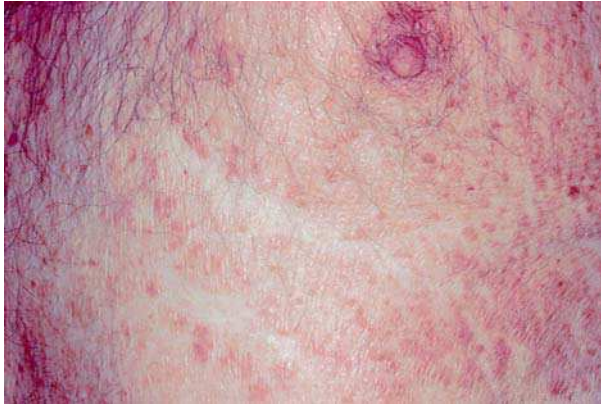

Figura 1. Paciente 1: signo de la tumbona.

corticoterapia sistémica, comenzó en febrero del 98 con elementos similares, aunque más extensos, que son atribuidos al uso de parches de nitroglicerina, persistiendo el cuadro tras la retirada del posible desencadenante, así como del resto de medicación.

En el momento que el paciente es visto en nuestra consulta observamos un varón de buen estado general llamando la atención una eritrodermia constituida por pápulas poligonales y parduscas que conflúan e infiltraban la piel sobre un fondo eritematoso, destacando áreas de piel totalmente sana (Figura 1) que seguían un trayecto horizontal en tórax y abdomen con bordes bien delimitados quedando libre de

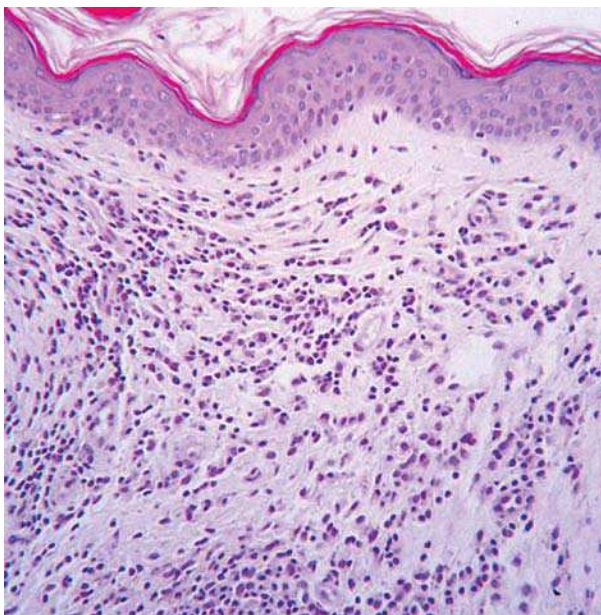


Figura 2. Paciente 1: cuadro histológico con infiltrado dérmico linfocitario mayormente perivascular y perianixial con signo epidermico tropismo.

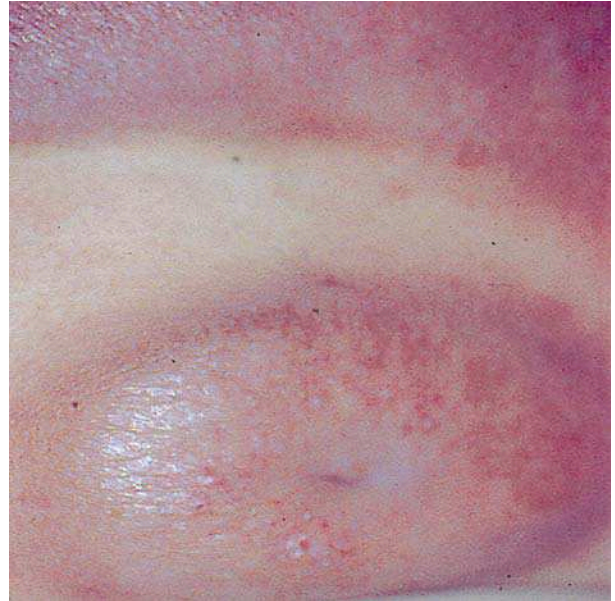


Figura 3. Paciente 2: signo de la tumbona.

lesiones cara, axila, pliegues antecubitales, hueco poplíteo, palmas y plantas. El resto de exploración física fue rigurosamente normal.

Las pruebas complementarias mostraban una analítica característica de IRC moderada con discreta anemia y ligero descenso de proteínas totales. Siendo el recuento de eosinófilos e IgE normales.

Se tomaron diversas biopsias, observándose hiperqueratosis ortoqueratósica en cesta de mimbre, unas papilas epidérmicas marcadas en palillo de tambor, así como discreta acantosis y granulosis. El infiltrado dérmico era predominantemente linfocitario con distribución perivascular y perianexial con discreto epidermotropismo (Figura 2). Con

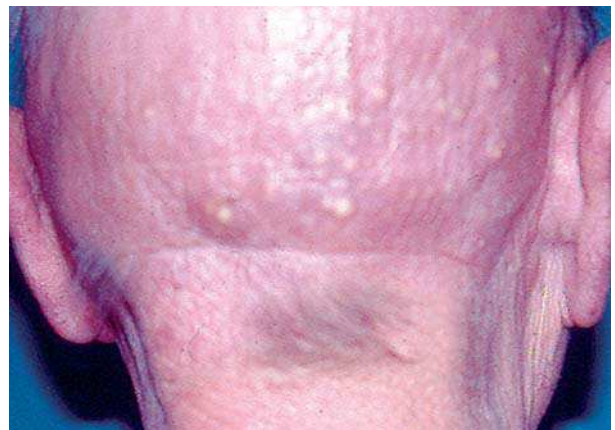

Figura 4. Paciente 2: mucinosis folicular.

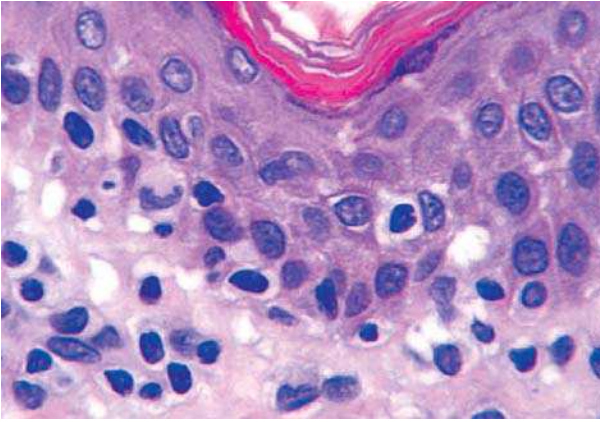


Figura 5. Paciente 2: imagen histológica de linfocitos atípicos intraepidérmicos.

estos hallazgos, poco específicos, fue etiquetado de patrón compatible con parapsoriasis.

El cuadro mejoró de forma lenta tras la aplicación de mostaza nitrogenada, no presentando un nuevo brote hasta el momento.

Caso 2: Varón de 61 años, sin antecedentes dignos de mención, diagnosticado clínicamente e histológicamente de linfoma cutáneo de células T (LCCT) con afectación exclusivamente cutánea, estadio I. En el examen clínico llamaba la atención la presencia, junto a las lesiones infiltrativas del LCCT de bandas de piel respetada (Figura 3) que se hicieron más evidentes tras iniciar tratamiento con puvaterapia e interferón a 2a, si bien la continuidad del mismo determinó su regresión.

Posteriormente el paciente presentó lesiones de mucinosis folicular en nuca (Figura 4).

La histología demostró linfocitos atípicos con presencia de los mismos en el epidermis (Figura 5).

Comentario

La PO al comienzo se describió en pacientes de raza asiática[1] demostrándose en publicaciones posteriores que no era exclusiva de la misma[3, 4]. Independiente de la raza presentaban el nexo común de ser individuos varones de edad avanzada que presentaban una eritrodermia de larga evolución, pruriginosa y con una mala respuesta al uso de antihistamínicos y corticoides tópicos. Los cuadros presentaban una buena respuesta a la utilización de fotoquimio-

terapia (PUVA). Las mujeres aunque pueden afectarse lo hacen con menos frecuencia que los varones.

La erupción, característica clínica por la cual se llega al diagnóstico, consiste en pápulas sólidas y planas de tonalidad pardusca, tipo liquenoide, sobre fondo eritematoso que respetan cara, axilas, ingles, pliegue antecubital, hueco poplíteo y pliegues cutáneos de flexión en tronco y abdomen, que da un aspecto típico a la superficie cutánea denominado signo de la tumbona (“deck chair sign”). Un dato analítico característico, aunque inconstante, es la presencia de una eosinofilia periférica y en ocasiones de una IgE elevada. No es rara la presencia de hiperqueratosis palmoplantar[5, 6].

Quizá uno de los aspectos que ha hecho que la PO tenga una especial importancia es la asociación a lo largo de su evolución a procesos de muy diversa etiología, entre ellos a patologías malignas como el mieloma[7], carcinomas viscerales[8-10], linfomas T y B[11-16], S. de Inmunodeficiencia adquirida[6, 17]. Por lo que se ha propuesto se considere como un S. paraneoplásico[18]. No obstante también se han referido casos asociados a enfermedades inflamatorias, hasta tal punto que algunos autores interpretan el cuadro como una forma de dermatitis atópica en individuos de edad avanzada[19]; incluso se ha descrito como una manifestación de tinea corporis, con buena respuesta a tratamiento específico[5]; y recientemente se ha publicado un caso en un varón de 72 años que padeció una sepsis secundaria a coledocolitiasis resolviéndose tras tratamiento quirúrgico[22]. Nuestros dos casos correspondían, en realidad, a una manifestación de linfoma y prelinfoma cutáneo de células T.

No es fácil dar una explicación satisfactoria al llamado “signo de la tumbona” habiéndose dado diversas interpretaciones, quizá la más aceptada, a pesar de su simplicidad, es la de Wakeel et al.[19] que postulan sería debido a que los vasos, a través de los que llegan los mediadores responsables de la erupción, quedan ocluidos al nivel de los pliegues impidiendo la acción de los mismos.

A la luz de todo lo comentado pensamos que la PO no debe interpretarse como una entidad nosológica específica[5] sino como un patrón reaccional, de manera que puede ser manifestación de procesos cutáneos o sistémicos muy variados[20], entre ellos linfomas cutáneos[24]. Es por ello que a este tipo de pacientes debe someterseles a un estrecho seguimiento, así como, a un exhaustivo despistaje, a fin de poner en evidencia la presencia de procesos malignos subyacentes.

Bibliografía

1. Ofuji S, Furukawa F, Miyachi Y, Ohnos. Papuloeritrodermia. *Dermatologica* 1984; 169:125-30.
2. Farthing CF, Staughton RCD, Harper JJ, Rowland Payne CME, Copeman PWN. Papuloeritrodermia. A further case with the "deck chair sign". *Dermatologica* 1986;172: 65-6.
3. Staughton CF, Langtry J, Rowland Payne CME. Papuloeritrodermia the first european case. En: Clinical Dermatology (Wilkinson DT. eds.) Stuttgart: *Schaltaveer* 1997;181-2.
4. Bettoli V, Mantovani L, Altieri E, Strumia R. Ofuji papuloeritrodermia Report of a European case. *Dermatology* 1993;186: 187-9.
5. Tay YK, Tan KC, Wong WK, Ong BH. Papuloeritrodermia of Ofuji: a report of three cases and review of the literature. *Br J Dermatol* 1994;130:773-6.
6. Lonnee ER, Toonstra J, Van der Potte S, Van Weelden H, Van Vloten W. Papuloeritrodermia of Ofuji in a HIV infected patient. *Br J Dermatol* 1996;135:489-504.
7. Rodríguez-Díaz E, Junquera Lláñez M^oL, Nosti Martínez D, et al. Ofuji papuloeritrodermia in a myeloma patient. *Actas Dermosifiliogr* 1998;89:539-42.
8. Shepers C, Malvey J, Azón-Masoliver A, et al. Papuloeritrodermia of Ofuji: a report of two cases including the first European case associated with visceral carcinoma. *Dermatology* 1996;193:131-135.
9. Ofuji S. Papuloeritrodermia. *J Am Acad Dermatol* 1990;22:697.
10. Akioka J, Mariwaki S, Yai H, et al. A case of papuloeritrodermia: an association with early cancer. *Acta Dermatol* 1988;83:181-84.
11. Takiguchi Y, Shimada K, Suzuki M, et al. A case of B-cell lymphoma preceded by papuloeritrodermia Ofuji. *Jp J Clin Dermatol* 1987;41:985-89.
12. Nakajima M, Hashikawa Y, Komatsu Nakajima M, Hashikawa Y, Komatsu, et al. Leukemia T-cell lymphoma with lichen ruber-like erythrodermia. *Rinsho Derm* (Tokio) 1998; 30:1523-27.
13. Grobb JJ, Collet-Villete AM, Morchowski N, et al. Ofuji papuloeritrodermia report of a case with T-cell skin lymphoma and discussion of the nature of this disease. *J Am Acad Dermatol* 1989;20:927-31.
14. Tay YK, Tan KC, Ong BH. Papuloeritrodermia of Ofuji and cutaneous T-cell lymphoma. *Br J Dermatol* 1997;137:149-161.
15. Plantin P, Milochan P, Leroy JP, et al. Papuloeritrodermie d'Ofuji: efficacité de l'interferon alpha. *Ann Dermatol Venerol* 1992;119: 643-5.
16. Dwyer CM, Chapman RS, Smith GD. Papuloeritrodermia and cutaneous T-cell lymphoma. *Dermatology* 1994;188:326-8.
17. McLean DI. Cutaneous paraneoplastic Syndromes. *Arch Dermatol* 1986;122:765-7.
18. García Patos V, Repiso T, Rodríguez Cano L, Castell A. Ofuji papuloeritrodermia in a patient with the acquired immunodeficiency syndrome. *Dermatology* 1996;192:164-6.
19. Wakeel RA, Keefe M, Chapman RS. Papuloeritrodermia another case of a new disease. *Arch Dermatol* 1991;127:96-8.
20. Saurat JH. Papuloeritrodermia: disease or pattern? *Dermatology* 1993;186:163.
21. Bettoli V, Mantovani L, La Malfa W. Ofuji papuloeritrodermia pattern. *Dermatology* 1994;189:100.
22. Azón-Masoliver A, Casadó?, Brunet J, et al. Ofuji's papuloeritrodermia following cholecholelithiasis with secondary sepsis: complete resolution with surgery. *Clin Exp Dermatol* 1998;23:84-86.
23. Bech-Thomsen N, Thomsen K. Ofuji's papuloeritrodermia: a study of 17 cases. *Clin Exp Dermatol* 1998;23:79-83.
24. Martínez-Barranca ML, Muñoz-Pérez MA, García-Morales I, et al. Ofuji papuloeritrodermia evolving to cutaneous T-cell lymphoma. *Eur Acad Dermatol Venereol* 2005;19: 104-6.