

# Diagnósticos dermatopatológicos en la población de 0 a 16 años (1997-2002) en un hospital español de tercer nivel

*Dermatopathological diagnoses in population between 0-16 years (1997-2002) in a third level Spanish hospital*

M. P. Sánchez-Salas, A. C. Lázaro, M. P. Grasa, F. J. Carapeto  
Departamento de Dermatología. HCU Lozano Blesa. Zaragoza. España.

**Correspondencia:**  
María Pilar Sánchez-Salas  
HCU Lozano Blesa  
Avda. San Juan Bosco, 15  
5009 Zaragoza. España  
Teléfono: 976 556400. Ext.: 2504  
e-mail: psanchezsalas@gmail.com

## Resumen

Presentamos una revisión de los diagnósticos histopatológicos obtenidos en nuestro Departamento de Dermatología del HCU "Lozano Blesa" de Zaragoza, en la población entre 0 y 16 años, durante un periodo de 6 años (1997-2002).

Los datos de cada paciente (nombre, edad, sexo y diagnóstico histopatológico) fueron registrados en una base de datos informatizada, y se estudiaron los siguientes parámetros: distribución de los pacientes por edad y sexo, distribución de los diagnósticos histopatológicos según frecuencia y edad; y clasificación de las dermatosis en grupos específicos.

De 1997 a 2002 se emitieron 14.042 diagnósticos histopatológicos, de los cuales 762 (5,4%) correspondieron a la población en estudio.

Los grupos de patología más frecuentemente biopsiada de forma global fueron: tumores pigmentarios (70%), tumores cutáneos benignos (15,2%), lesiones traumáticas (4,2%), enfermedades de los anejos cutáneos (2,3%) y patología viral (1,8%).

Estos diagnósticos histopatológicos se distribuyeron de forma variable en los diferentes grupos de edad, predominando en el primer año de vida las enfermedades de los anejos cutáneos (65,2%); los tumores cutáneos benignos, de 1 a 6 años (24%); y, posteriormente, los tumores pigmentarios con unos porcentajes crecientes con la edad.

(Sánchez-Salas MP, Lázaro AC, Grasa MP, Carapeto FJ. Diagnósticos dermatopatológicos en la población de 0 a 16 años (1997-2002) en un hospital español de tercer nivel. *Med Cutan Iber Lat Am* 2007;35:269-274)

**Palabras clave:** diagnósticos histopatológicos, población pediátrica, tumores pigmentarios, tumores cutáneos benignos.

## Summary

Patients between 0 and 16 years requiring histopathologic study in our Department of Dermatology of the CUH Hospital Lozano Blesa in Zaragoza, from January 1997 to December 2002 were registered where 14,042 biopsies were performed. A total number of 762 pediatric patients were studied during this survey period (301 male and 461 female).

The diagnoses five more frequent a decrease order included: pigmentary tumours (70%), benign tumours (15.2%), dermatosis with traumatic origin (4.2%), diseases of cutaneous annexes (2.4%) and viral infections (1.8%).

These histopathologic diagnoses changed in the different groups of age. In the first year of life, the annexes cutaneous disease was the most frequent groups of disease (65.2%), cutaneous benign tumours, in children between 1 to 6 years (24%) and, pigmentary tumours in teenager.

**Key words:** histopathological diagnoses, paediatric population, pigmentary tumours, benign cutaneous tumors, traumatic lesions.

Los estudios sobre la incidencia y prevalencia de las enfermedades cutáneas en la infancia son escasos y vienen sesgados por factores dependientes de la propia naturaleza del estudio, de los criterios de definición de edad pediátrica... etcétera. Se estima que alrededor del 10% al 15% de los pacientes atendidos en consultas de Dermatología general son menores de 16 años de edad.

La Dermatología es una especialidad eminentemente morfológica y descriptiva, donde el conocimiento teórico y la inspección clínica nos permiten en la mayoría de los casos obtener un diagnóstico correcto. Sin embargo, en los casos que plantean duda diagnóstica, o como confirmación, el dermatólogo puede completar su estudio con el método que consideramos *gold standard*, la histopatología.

El Hospital Clínico Universitario "Lozano Blesa" es el centro de referencia del área sanitaria III de la Comunidad Autónoma Aragonesa (noreste de España). Dicha área comprende una población de aproximadamente 313.000 personas, de las cuales el 61% es población rural y el 39%, urbana.

Nuestro Departamento de Dermatología posee un Laboratorio propio de Dermatopatología, donde se procesan las piezas obtenidas en la actividad asistencial; la accesibilidad a una base de datos puramente histopatológica, junto a la ausencia de publicaciones de estas características en la literatura, nos ha llevado a plantear este estudio.

Presentamos una revisión de los diagnósticos histopatológicos obtenidos en nuestro Departamento de Dermatología del HCU "Lozano Blesa" de Zaragoza, centrándonos en la población entre 0 y 16 años, durante un periodo de 6 años (1997-2002), con el fin de determinar cuáles son las enfermedades cutáneas que con mayor frecuencia son motivo de biopsia en nuestro centro.

## Material y métodos

Revisamos los datos de la población pediátrica (de 0 a 16 años) que fue sometida a biopsia cutánea en nuestro Departamento, los cuales se hallan registrados en la base de datos informatizada del Laboratorio de Dermatopatología, desde 1997 a 2002. Éstos incluyeron nombre, edad, sexo, fecha de asistencia y diagnóstico histopatológico.

Los pacientes, 301 varones y 461 niñas, fueron divididos en cuatro grupos de edad (Figura 1) para facilitar el estudio:

- Lactantes: de 0 a 1 año.
- Preescolares: de 1 a 6 años.
- Escolares: de 6 a 13 años.
- Púberes: más de 13 años.

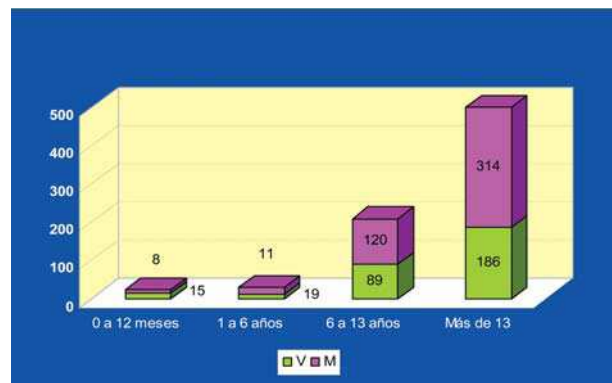


Figura 1. Distribución de pacientes por grupos de edad y sexo.

Los diagnósticos histopatológicos se distribuyeron en 32 categorías adaptadas según la clasificación OMS de las dermatosis (Tabla 1).

## Resultados

### Número de biopsias

De 1997 a 2002 se emitieron 14.042 diagnósticos histopatológicos, de los cuales 762 (5,4%) correspondieron a población pediátrica.

El volumen de pacientes pediátricos biopsiados siguió una tendencia moderadamente ascendente durante los primeros cinco años del estudio, mostrando una caída en el número de biopsias en el año 2002 (Figura 2). Estos datos corresponden a una media de 127 biopsias/año, sólo en el ámbito pediátrico.

Tabla 1

Diagnósticos histopatológicos en la población de 0-16 años (1997-2002)																																		
Tabla 1. Distribución de las biopsias en grupos de patología, edad y sexo.																																		
	1	2	3	4	5	6	7	8	9	10	11	12	13	14	15	16	17	18	19	20	21	22	23	24	25	26	27	28	29	30	31	32		
0 a 12 meses																																		
1 a 6 años																																		
6 a 13 años																																		
Más de 13																																		

1 Prurito, Eritema 2 Urticaria, Angioedema 3 Eczema 4 Dermatitis atópica 5 Pityriasis rosada, Psoriasis.  
 6 Parapsoriasis 7 Enfermedades tejido conectivo 8 Dermatitis seborreica 9 Acné, Rosácea 10 Liquen plano.  
 11 Prurigo, Eritrodermia 12 Enfermedades ampollosas 13 Vasculitis, Panniculitis 14 Atrofia, Distrofia 15  
 16 Desórdenes de la pigmentación 17 Tumores benignos 18 Tumores cutáneos premalignos 19 Tumores cutáneos malignos  
 20 Tumores pigmentarios 21 Linfoma, Pseudolinfoma, Histiocitosis, Mastocitosis, 22 Gendermatosis  
 23 Lesiones traumáticas, Quemaduras, Criodermatosis 24 Radiodermatitis, Fotodermatitis, Toxicodermias 25  
 26 Parasitosis 27 Infecciones fúngicas 28 Infecciones bacterianas 29 Infecciones por micobacterias 30 Infecciones virales, Rickettsiosis.  
 31 Lesiones aftosas 32 Enfermedades de transmisión sexual 33 Enfermedades de los anejos cutáneos  
 34 Enfermedades endocrinas y metabólicas 35 Púrpuras, Alteraciones vasculares 36 Psicodermatosis

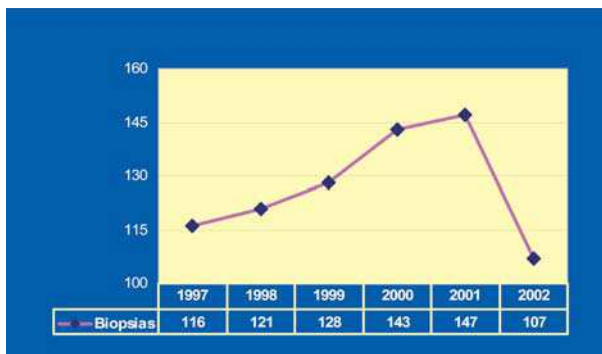


Figura 2. Número de biopsias realizadas en el periodo a estudio.

### Perfil del paciente

De los 762 pacientes biopsiados, 301 (39,5%) fueron niños y 461 niñas (60,5%). El mayor número de diagnósticos histopatológicos correspondió al grupo de púberes (500; 65,6%) seguido de los escolares (209; 27,4%), preescolares (30; 3,9%) y lactantes (23; 3%).

### Diagnósticos histopatológicos

En primer lugar analizaremos de forma global los grupos de diagnósticos histopatológicos más frecuentes en nuestra serie, y en segundo lugar, los diagnósticos individuales (Figuras 3 y 4):

Los tumores pigmentarios fueron el grupo de patología más frecuentemente biopsiada, pues supusieron más de la mitad de los diagnósticos (534 casos, 70%), seguido por los tumores cutáneos benignos (115; 15,2%), las lesiones traumáticas (32; 4,2%), las enfermedades de los anejos cutáneos (18; 2,4%) y la patología viral (14; 1,8%). Sumando estas cinco categorías se obtienen un 93,6% de los casos biopsiados. Los diagnósticos incluidos en estos grupos más destacados se comentan a continuación.

En el grupo de los tumores pigmentarios o melanocíticos, se incluyen diagnósticos tales como nevus melanocítico compuesto, nevus celular intradérmico, nevus juntural, y nevus azul, además del melanoma cutáneo. El grupo de tumores cutáneos benignos abarca aquellas neoformaciones derivadas de epidermis, dermis, tejido celular subcutáneo, anejos cutáneos o vasos sanguíneos, sin diferenciación maligna, tales como fibromas, nevus epidérmicos, angiomas o quistes epidérmicos. El principal representante de las lesiones traumáticas es el granuloma piógeno, clasificado en este grupo en referencia a su posible etiopatogenia reactiva-traumática; incluimos igualmente aquellas biopsias informadas como cicatriz, granuloma a cuer-

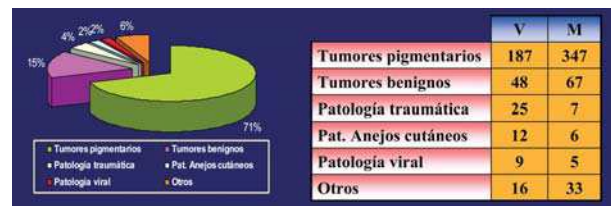


Figura 3. Distribución de los grupos de patología más frecuentes (%).

	V	M
Tumores pigmentarios	187	347
Tumores benignos	48	67
Patología traumática	25	7
Pat. Anejos cutáneos	12	6
Patología viral	9	5
Otros	16	33

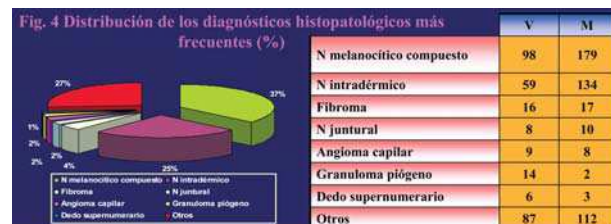

Figura 4. Distribución de los diagnósticos histopatológicos más frecuentes (%).

	V	M
N melanocítico compuesto	98	179
N intradérmico	59	134
Fibroma	16	17
N juntural	8	10
Angioma capilar	9	8
Granuloma piógeno	14	2
Dedo supernumerario	6	3
Otros	87	112

po extraño, inflamación aguda o crónica, erosión o úlcera. Las anomalías de los anejos cutáneos incluyen la oreja o dedo supernumerario y un caso de moniletrix, y en la patología vírica hallamos las verrugas vulgares y molluscum contagioso.

En los dos primeros grupos no se han encontrado diferencias significativas entre sexos, si bien los tres restantes se han mostrado más frecuentes en varones, con ratios V/M de 5,6, 3,1 y 2,8, respectivamente.

Globalmente, observamos que el 85% de la patología registrada corresponde solamente a dos grupos, los tumores pigmentarios y los tumores cutáneos benignos.

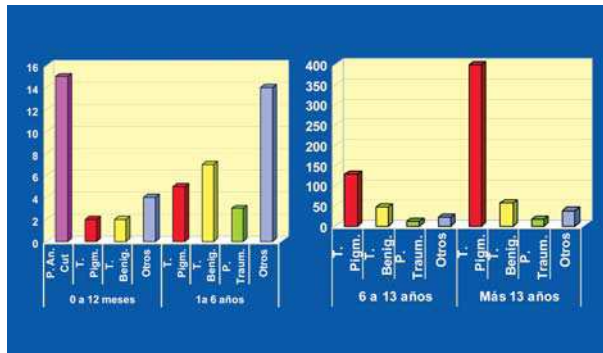
En cuanto a diagnósticos individuales, la lesión más frecuentemente biopsiada fue el nevus melanocítico compuesto (277; 36,3%), seguido del nevus celular intradérmico (193; 25,3%), fibroma (33; 4,3%), nevus juntural (18; 2,3%), angioma capilar (17; 2,2%) granuloma piógeno (16; 2%) y dedo supernumerario (9; 1%).

Solamente el nevus melanocítico compuesto y el nevus celular intradérmico agrupan el 62% de los diagnósticos histopatológicos.

La distribución de los principales grupos de patología, para cada intervalo de edad, se refleja en las Figuras 5 y 6.

Destacamos:

- En el periodo de lactancia, el 65,2% de las biopsias correspondieron a patología de los anejos cutáneos, siendo su mayor exponente el dedo supernumerario (9 casos). Le siguen en frecuencia la oreja supernu-



**Figuras 5 y 6.** Grupos de patología más frecuentemente biopsiada por intervalo de edad.

meraria (6 casos). El 73% de los casos fueron niños. Registramos un diagnóstico de necrólisis epidérmica tóxica.

- En la etapa preescolar, los tumores cutáneos benignos fueron el grupo más frecuentemente biopsiado: 7 casos (24%), predominando el angioma capilar con tres casos, y el fibroma con dos. El siguiente grupo en número son los tumores pigmentarios.
- Entre las biopsias del grupo de escolares, destacan los tumores pigmentarios: 128 casos (61%), siendo el más frecuente el nevus melanocítico compuesto (82; 64%), seguido del nevus intradérmico.

Los tumores benignos le siguen en frecuencia, con 48 casos (23,5%), de los cuales 8 corresponden a fibroma, al igual que nevus epidérmico, y 7 a angioma capilar.

Hemos contabilizado 11 diagnósticos histopatológicos (5%) compatibles con patología traumática. A la cabeza del grupo, se encuentra el granuloma piógeno (8).

Por último, la patología viral cuenta con 5 casos (2,4%), tres diagnosticados como verruga vulgar y dos como molluscum contagioso.

En los púberes, los tumores pigmentarios son de nuevo el grupo más frecuentemente biopsiado: 399 casos (80%), en concreto el nevus melanocítico compuesto (188).

Los tumores cutáneos benignos suman 58 casos (11,4%), de los cuales 22 corresponden a fibroma, seguido de angioma capilar (9) y queratosis seborreica (6).

## Comentario

En primer lugar, debemos tener en cuenta que los resultados de este estudio no pueden extrapolarse a la población pediátrica en general, como indicadores de prevalencia, ya que sólo son reflejo de la actitud diagnóstico-terapéutica en

una serie de casos; no disponemos de datos sobre los niños a los que no se les ha realizado una biopsia cutánea. Así, por ejemplo, algunas patologías altamente prevalentes en una consulta dermatológica pediátrica, como la dermatitis atópica o las infecciones cutáneomucosas, no son significativas en nuestra serie, puesto que raramente se biopsian.

## Tumores pigmentarios

Los tumores pigmentarios son el grupo de patología más frecuentemente biopsiada en nuestro estudio (71% de las biopsias). Los nevus melanocíticos se han convertido en un motivo de consulta muy importante, tanto que alcanzan los primeros puestos en frecuencia de muestras clínicas.

Los nevus melanocíticos no suelen estar presentes al nacer; aparecen en la adolescencia y la juventud. En ocasiones se desarrollan en la edad adulta, y pocas veces más tarde; con el tiempo se reducen[1]. Se advierte actividad de la unión en casi todas las lesiones de los niños, la mitad de los jóvenes, y sólo el 10-20% de los adultos de más de 50 años[2, 3].

Por contraste, los nevus intradérmicos son poco frecuentes en la primera década de la vida, y su proporción aumenta con la edad[3, 4].

En nuestra serie, observamos que en la etapa de lactancia, solamente el 0,09% de los diagnósticos histopatológicos corresponden a tumores pigmentarios, porcentaje que va aumentando con el intervalo de edad: preescolares, 0,17%; escolares, 55,6%; y púberes, 79,8%.

El 51,9% de las lesiones pigmentarias son nevus melanocíticos compuestos, y el 36,1%, nevus celulares intradérmicos; solamente estos dos diagnósticos histológicos agrupan el 62% del total de diagnósticos histopatológicos. El porcentaje de cada tipo igualmente crece con cada grupo de edad: en concreto, el 92,4% de las biopsias de nevus melanocítico compuesto se registraron en los niños de 13 o más años, y el 86% en el caso de los nevus celulares intradérmicos.

Estos datos son explicables teniendo en cuenta lo anteriormente expuesto: las lesiones melanocíticas van apareciendo con la edad, y muchas veces el dermatólogo prefiere realizar seguimiento de las lesiones y se retarda la exéresis hasta etapas posteriores. Por otra parte, los nevus intradérmicos, que pueden plantear indicación de extirpación por motivos estético-funcionales, son menos frecuentes en la primera década de la vida.

No disponemos de datos clínicos para caracterizar los nevus en nuestra serie como congénitos o adquiridos, si bien la frecuencia creciente de biopsias de lesiones pigmentarias con la edad, junto con la baja frecuencia de éstas en el periodo de lactancia-preescolar, nos lleva a pensar que posi-

blemente la mayor parte de las lesiones pigmentarias en nuestra serie sea adquirida, coexistiendo con algún caso de nevus congénito en el que se ha preferido el seguimiento clínico, con biopsia posterior en caso de extirpación.

Registramos siete casos de nevus de Spitz; su anatomía patológica puede ser engañosa, a pesar de la benignidad de la lesión, al estar formado por células névicas fusiformes y epitelioides, algunas atípicas en ocasiones. Para diferenciarlo de un melanoma nodular maligno puede ser necesario apelar a un dermatopatólogo experimentado en neoplasias de células pigmentarias. La presentación clínica es de novo, con crecimiento rápido y reciente, por lo que esta lesión debe biopsiarse siempre.

Los nevus atípicos o displásicos se consideran marcadores de riesgo y precursores directos de melanoma[5]. Puede presentarse de forma familiar o esporádica. Los pacientes con el síndrome del nevus displásico familiar presentan un elevado riesgo de melanoma; en el 10% de los pacientes el primer melanoma se desarrolla antes de los 20 años de edad. Por lo demás, la incidencia del melanoma maligno antes de la pubertad es muy baja. En unos pocos casos se producen metástasis múltiples por transmisión transplacentaria[6]. En ocasiones, el melanoma maligno surge en el primer año de vida o en la infancia, sobre un nevo melanocítico congénito gigante.

En este periodo observamos seis casos de melanoma infantil, cuatro en pacientes de 16 años, uno de 14 y otro de 5 años; todas niñas excepto un varón. Todas las lesiones tenían nivel I o II de Clark y, solamente en un caso, el melanoma asentaba sobre una lesión névica previa. En ninguno de los pacientes pudo constatarse asociación familiar.

## Tumores cutáneos benignos

El segundo grupo de patología más frecuente en nuestra serie de diagnósticos histopatológicos son los tumores cutáneos benignos (115; 15,2%). Como se ha comentado anteriormente, este grupo incluye aquellas neoformaciones derivadas de epidermis, dermis, tejido celular subcutáneo, anejos cutáneos o vasos sanguíneos, sin diferenciación maligna, tales como fibromas, nevus epidérmicos, angiomas o quistes epidérmicos.

La patología más representada del grupo es el fibroma (33; 28,7%), con casi un tercio del volumen de biopsias obtenidas, seguida del angioma capilar (17; 14,8%). El resto de casos se distribuyen entre nevus epidérmico (13; 11,3%), quiste epidérmico (9; 7,8%) y nevus verrucoso (7; 6,1%), principalmente. Incluimos también en este grupo otros diagnósticos como pilomatrixoma, lipoma, quiste triquilemal y angioqueratoma. Destacamos el hallazgo de un

quiste híbrido de quiste infundibular y pilomatrixoma en una niña de 6 años. El concepto de quiste híbrido, según Requena y Yus, comprende a todos aquellos quistes que presentan dos o más tipos de queratinización en su pared, incluyendo los originados en el folículo piloso, la glándula sebácea y la glándula apocrina. El quiste híbrido de quiste infundibular y pilomatrixoma reproduce el tipo de queratinización de ambos polos del folículo piloso, infundíbulo y matriz.

Las lesiones vasculares cutáneas son un motivo de consulta muy frecuente en la dermatología pediátrica. La clasificación de Mulliken y Glowacki[7], basándose en las características clínicas, histológicas y evolutivas, diferencia a grandes rasgos dos grupos de lesiones vasculares cutáneas, los hemangiomas y las malformaciones vasculares.

Los hemangiomas están descritos como los tumores benignos más frecuentes en la infancia[8]. Su incidencia oscila entre el 1 y 3% de los recién nacidos y llega al 10-12% en los niños menores de un año. Clínicamente puede plantearse la posibilidad de que se trate de tumores malignos de partes blandas, que obligan a realizar exploraciones complementarias, como biopsia cutánea. Los hemangiomas cutáneos pueden ser superficiales (60%), clásicamente denominados hemangiomas capilares, o profundos (15%), que durante muchos años han recibido la denominación de angiomas cavernosos. Lo habitual es que coexistan ambos componentes (25%).

Estimamos que las lesiones vasculares, en nuestro estudio, constituyen una patología infrarrepresentada, a pesar de ser el segundo diagnóstico individual más frecuente, pues no se biopsian de forma rutinaria, sino que en general se prefiere la actitud expectante. Las biopsias-extirpaciones realizadas (17 casos) corresponden a lesiones superficiales, papulosas o pediculadas, que molestan o sangran por traumatismo; en varios casos se planteó el diagnóstico diferencial con angiofibroma o granuloma piógeno.

## Patología traumática

El granuloma piógeno es el principal representante del grupo denominado patología traumática; se incluye en esta categoría haciendo referencia a su posible etiopatogenia y para individualizarlo de la patología vascular pura; con frecuencia se desarrolla en asiento de traumatismos leves, y puede representar un fenómeno reactivo. El tratamiento consiste en escisión quirúrgica o curetaje con electrodesecación de la base, y siempre realizamos estudio histopatológico de la pieza. Por ello, creemos que en esta patología, el número de diagnósticos histológicos podría correlacionarse bien con su presentación real. En el periodo a estudio, se han registrado 16 casos (2%).

## Malformaciones de estructuras cutáneas

En nuestra serie, esta patología adquiere importancia en la primera etapa de la vida; resulta lógico ya que es fuente de alarma para los padres, que acuden de forma urgente al dermatólogo demandando solución precoz. En ocasiones, son remitidos a nuestras consultas por los servicios de Pediatría u Obstetricia en los primeros días de vida.

## Enfermedades infecciosas

Debido a las características de la piel del niño y a su actividad diaria, con contactos reiterados con fuentes de contagio tales como animales, insectos, tierra y compañeros de juego, las infecciones cutáneas son procesos de alta prevalencia en la dermatología pediátrica[9, 10]. Los mayores porcentajes de infecciones se presentan en preescolares y escolares; la primera causa son los agentes víricos (diagnósticos histológicos de verrugas vulgares y molluscum contagiosum), seguido por las infecciones fúngicas y bacterianas.

Por último, enumeraremos otros diagnósticos histopatológicos registrados en nuestra serie: dermatosis IgA lineal (enfermedades ampollas), lupus eritematoso discoide y morfea (enfermedades del tejido conectivo), pitiriasis liquenoide y vasculitis leucocitoclástica (vasculitis-paniculitis), queratosis actínica (tumores premalignos), epiteloma basocelular sólido y sarcoma de Kaposi (tumores malignos),

necrólisis epidérmica tóxica (toxicodermias), foliculitis (infecciones bacterianas), granuloma de las piscinas (infecciones por micobacterias), mucinosis papulosa y granuloma anular (enfermedades endocrinas y metabólicas).

Solamente 11 biopsias (1,1%) fueron informadas como no concluyentes o insuficientes.

## Conclusiones

Los tumores pigmentarios son globalmente el grupo de patología más frecuente en nuestra serie histopatológica (71% de las biopsias obtenidas), de preferencia en los grupos de mayor edad, y sin diferencias significativas entre sexos, seguido por los tumores cutáneos benignos.

El número de biopsias realizadas aumenta con la edad de los pacientes, puesto que muchas dermatosis todavía no se han presentado en épocas tempranas de la vida, o bien se prefiere el seguimiento clínico en pacientes de corta edad.

Como hemos comentado, nuestros datos no pueden extrapolarse a la población pediátrica general como indicadores de prevalencia de la patología cutánea, ya que la mayoría de las lesiones se biopsian con una frecuencia mucho menor de la que se presentan.

A pesar de todo, creemos que estudios epidemiológicos como el que presentamos permiten conocer mejor una faceta más de la dermatología pediátrica, la histopatología; con el valor añadido de que no existen artículos similares en la literatura, ya sea en niños o adultos.

## Bibliografía

1. Gilchrist BA, Treloar V, Grassi AM, et al. Characteristics of cultivated adult human nevocellular nevus cells. *J Invest Dermatol* 1986;87:102-107.
2. Steigmaier OC. Natural regression of the melanocytic nevus. *J Invest Dermatol* 1960;34:59-65.
3. Maize JC, Foster G. Age-related changes in melanocytic naevi. *Clin Exp Dermatol* 1979; 4:49-58.
4. Lund HZ, Stobbe GD. The natural history of the pigmented nevus: Factors of age and anatomic location. *Am J Pathol* 1949;25: 1117-1147.
5. Kang SW, Barnhill RL, Mihm MC, et al. Melanoma risk in individuals with clinically atypical nevi. *Arch Dermatol* 1994;130:999-1001.
6. Skov-Jensen T, Hastrup J, Lambrechtsen E. Malignant melanoma in children. *Cancer* 1966;19:620-626.
7. Mulliken JB, Glowacki J. Hemangiomas and vascular malformations in infants and children: a classification based on endothelial characteristics. *Plast Reconstr Surg* 1982; 69:412-20.
8. Rabinowitz LG, Esterly NB. Vascular birthmarks and other abnormalities of blood vessels and lymphatics. En: Schachner LA, Hansen RC, editores. *Pediatric dermatology*. New York: Churchill-Livingstone; 1995:953-89.
9. Goh CL, Akarapant R. Epidemiology of skin disease among children in a referral skin clinic in Singapore. *Pediatr Dermatol* 1994; 11:125-8.
10. Nanda A, Al-Hasawi F, Alsaleh QA. A prospective survey of pediatric dermatology clinic patients in Kuwait: an analysis of 10,000 cases. *Pediatr Dermatol* 1999;16:6-11.