

Micosis fungoide hipocrómica en la infancia

Hypopigmented mycosis fungoides in childhood

Manuela Yuste Chaves, Juan Sánchez Estella, Juan Carlos Santos Durán. M.^a Teresa Alonso San Pablo, M.^a Teresa Bordel Gómez, Carmen González del Rey

Hospital Virgen de la Concha. Unidad de Dermatología. Zamora. España.

Correspondencia:
Manuela Yuste Chaves
C/ Río Coa, 34
37008 Salamanca
Teléfono: 923266935
e-mail: manuelayuste@hotmail.com

Resumen

Describimos una niña de 9 años con hepatopatía crónica por atresia de vías biliares congénita. Mostró a los 4 años de edad lesiones maculosas hipocrómicas en glúteos y extremidades inferiores, algunas de ellas con componente purpúrico. Fue biopsiada a los 7 y 8 años de edad con estudio inmunocitoquímico que confirmó micosis fungoide hipocrómica. Se discute la micosis fungoide en la infancia, su pronóstico y tratamiento. Concluimos, que ante lesiones hipopigmentadas refractarias al tratamiento, conviene realizar biopsia cutánea para descartar micosis fungoide hipocrómica.

(Yuste Chaves M, Sánchez Estella J, Santos Durán JC, Alonso San Pablo M^ªT, Bordel Gómez M^ªT, González del Rey C. Micosis fungoide hipocrómica en la infancia. Med Cutan Iber Lat Am 2007;35:306-309)

Palabras clave: micosis fungoide, hipocrómica, infancia.

Summary

A 9 year old girl with chronic hepatic disease by congenital biliary atresia is reported. When she was 4 years old presented a hypopigmented macular lesions in the buttocks and lower limbs, some of them with purpuric component. Two biopsies with immunohistochemical study confirmed hypopigmented mycosis fungoides. We discuss mycosis fungoides in childhood, its pronostic and treatment. We conclude, that hypopigmented lesions refractory to treatment should always undergo biopsy to rule hypopigmented mycosis fungoides.

Key words: mycosis fungoide, hypopigmented, childhood.

La micosis fungoide (MF) es una variante cutánea de linfoma T. Se origina en los linfocitos T CD4 con afinidad por la piel, y especialmente por la epidermis (epidermotropismo). Es más frecuente en adultos suponiendo un 0,4/100.000 las personas afectas. Se caracteriza por comenzar con áreas maculosas con evolución posterior a pápulas, placas, tumores y en ocasiones eritrodermia. Puede acompañarse de linfadenopatías y a medida que progresa el proceso, de afectación visceral[1, 2].

Se han descrito múltiples variantes clínicas de MF: reticulosis pagetoide, piel laxa granulomatosa, asociada a mucinosis folicular, MF foliculotropa, siringotropía, granulomatosa, liquenoide, ictiosiforme, verrugosa, hipocrómica, purpúrica, pustulosa, vesiculosa, ampollosa e invisible[2, 3].

En la infancia y adolescencia, aunque la MF es poco habitual, es el linfoma cutáneo más frecuente. Supone el 0,5%-5% de casos totales de MF[4]. La MF hipocrómica o hipopigmentada (MFH) es la variante clínica de mayor incidencia, afectando fundamentalmente a pacientes de piel oscura[3, 5].

A continuación, describimos una niña con micosis fungoide hipocrómica portadora de atresia de vías biliares.

Caso clínico

Niña de 9 años de edad, sin antecedentes familiares de interés. En sus antecedentes personales destacaba, que es nacida a término con Ictericia neonatal como consecuencia

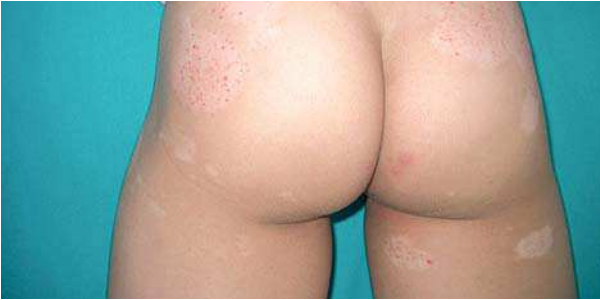

Figura 1. Áreas hipocrómicas y purpúricas en glúteos.

de Atresia de vías biliares, por lo que se apreciaba hepatomegalia con un hígado fibroso y colostásico. A los 3 meses de edad fue intervenida quirúrgicamente, realizándose una portoenteroanastomosis según técnica de Kasai. Desde entonces, presenta retraso ponderal y trombopenia con sangrado ocasional. Sigue medicación con ácido ursodeoxicólico para aumentar el flujo biliar y complejos vitamínicos.

Acudió a la consulta de Dermatología a los 4 años de edad con lesiones maculosas hipocrómicas distribuidas por glúteos y extremidades inferiores de aparición progresiva, inicialmente fueron interpretadas como dermatitis atópica. Durante 2 años no volvió a nuestra consulta. A los 6 años de edad, acudió de nuevo. En la exploración, se objetivó una niña muy morena de fototipo cutáneo tipo IV con lesiones maculosas hipocrómicas extensas localizadas en ambos glúteos, muslos y pantorrillas, con una distribución bilateral y simétrica. Algunas de las lesiones son solamente hipocrómicas, pero las más extensas, se acompañan de un componente purpúrico/poiquilotérmico muy evidente (Figuras 1 y 2). Fue tratada con hidratación, corticoides tópicos de mediana potencia (prednicarbato) y tacrolimus tópico al 0,03% y 0,1% durante periodos prolongados sin obtener mejoría.

A los 7 años de edad, realizamos la primera biopsia cutánea, que fue poco reveladora, apreciándose discretos infiltrados de predominio linfocitario en dermis papilar con algún foco de exocitosis. Un año después, se comenzó a notar cierta induración y tacto apergaminado de las lesiones, por lo que realizamos nueva biopsia en la que ya pudimos observar infiltrados linfocitarios más densos en dermis papilar de predominio perivascular con focos de exocitosis a la capa basal epidérmica y focalmente a estratos epidérmicos superiores con algunos linfocitos atípicos (Figura 3).

Mediante estudio inmunocitoquímico se comprobó la naturaleza T del infiltrado linfocitario siendo CD3 y CD7 positivo, con predominio de linfocitos T supresores en epidermis (CD8 positivos) (Figura 4) y con menor intensidad, CD4 posi-

tivos en dermis (linfocitos T colaboradores). Las tinciones para células B fueron negativas.

Se completó la exploración, no apreciándose adenopatías palpables. En su analítica, solo destacaba una trombopenia de 57.000 plaquetas. No se detectaron células de Sezary en sangre periférica. Las pruebas hepáticas, LDH, beta 2 microglobulina y radiografía de tórax fueron normales. La ecografía abdominal confirmó los signos de hepatopatía crónica y vesícula biliar no visible.

Con el diagnóstico de micosis fungoide hipocrómica en estadio clínico IA (T1,N0,MO), es decir, máculas/placas que afectan menos del 10% de la superficie corporal (T1), sin adenopatías clínicas (N0), ni repercusión visceral (MO); se inició tratamiento con corticoides tópicos de alta potencia (propionato de clobetasol) y emolientes tópicos. Un mes después las lesiones habían mejorado, perdiendo la induración y en algunas lesiones el componente purpúrico (Figura 5). Apareció alguna estría en muslos, por lo que se redujo el tratamiento a días alternos y actualmente lo mantiene de forma intermitente.

Comentario

El primer caso de MFH corresponde a Ryan en 1973[6]. Se la considera infrecuente o poco diagnosticada. Su incidencia es mayor en la infancia y adolescencia[7], predominando en pieles oscuras[3, 5, 8], sólo se han descrito unos 16 casos en raza blanca de un total aproximado de 113 casos publicados[9]. Las lesiones hipopigmentadas de MFH pueden ser la única manifestación o asociarse a parches eritematosos, placas o tumores. Esta mezcla de eritema e hipopigmentación es la más frecuente, teniendo en cuenta que el eritema en pieles oscuras, a veces es poco perceptible[3].

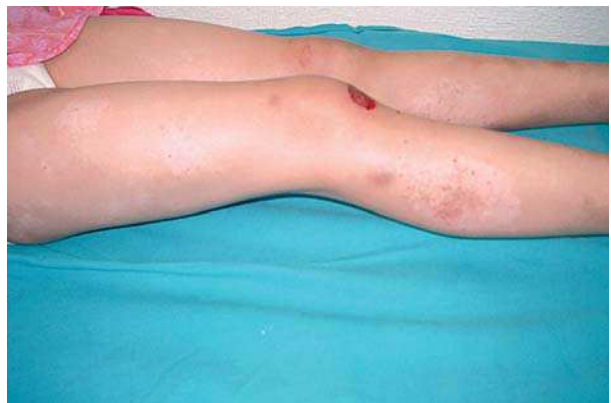

Figura 2. Áreas hipocrómicas y purpúricas en muslos y pantorrillas.

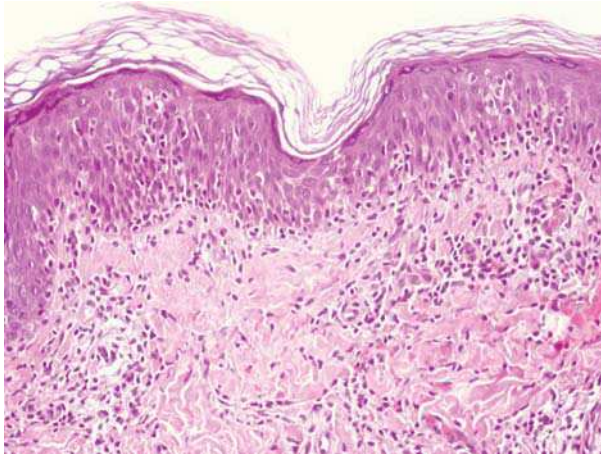


Figura 3. Infiltrados linfocitarios en dermis papilar con focos de exocitosis.

Desde el punto de vista inmunocitoquímico, en el infiltrado linfocitario predomina el fenotipo CD8 (linfocitos T citotóxicos), mientras que en la MF convencional predominan los linfocitos T CD4 (linfocitos T colaboradores)[3, 5]. Esto es superponible a lo hallado en nuestro caso.

El diagnóstico es habitualmente tardío. En este retraso influye el curso prolongado y no agresivo del proceso y el hecho de que las biopsias cutáneas se realizan después de varios años de diagnóstico de otras entidades como dermatitis atópica o psoriasis. Además a los niños se les biopsia con menor frecuencia. En todo caso el diagnóstico requiere una buena correlación clínico-histológica[4, 5, 7].

La MFH, por tanto, plantea diagnóstico diferencial con otros procesos que se acompañan de hipocromía: vitiligo, dermatitis atópica, psoriasis, lepra, liquen escleroatrófico,

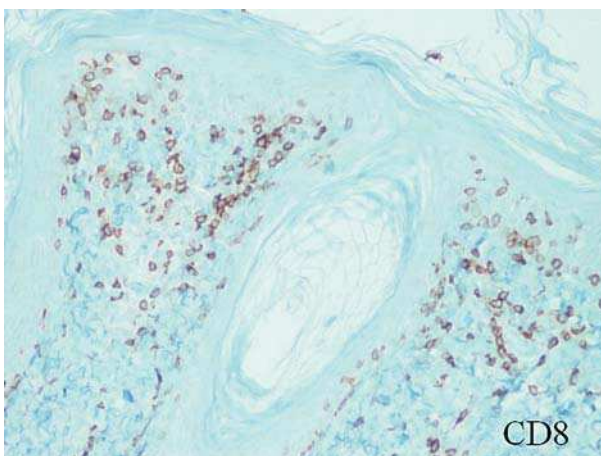


Figura 4. Linfocitos T CD8+ de predominio epidérmico.

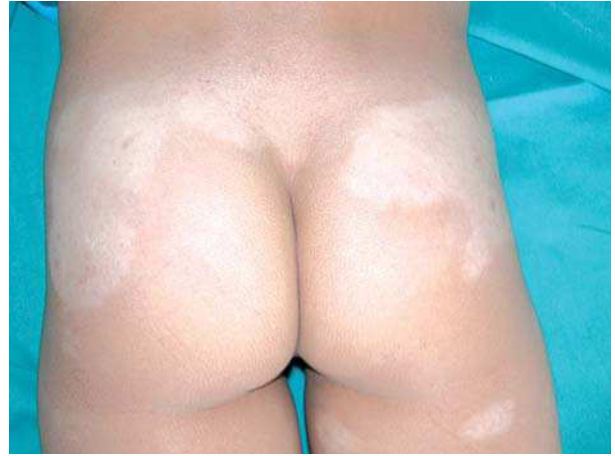

Figura 5. Lesiones en glúteos después del tratamiento.

pitiriasis versicolor e hipopigmentación postinflamatoria[3,5].

En su patogenia se baraja la hipótesis del efecto citotóxico de los linfocitos T supresores neoplásicos sobre los melanocitos y el bloqueo en la transferencia de los melanosomas desde los melanocitos a los queratinocitos como respuesta inespecífica a la inflamación. Esto explica que algunos pacientes pigmenten después de tratamiento convencional[3].

En cuanto a la terapéutica, partiendo de la premisa que no existe ningún tratamiento definitivo o curativo en la MF, en este estadio clínico IA de MFH, son útiles los corticoides tópicos de mediana/alta potencia, a los cuales responden un porcentaje elevado de pacientes[1]. Otra opción es la fototerapia mediante PUVA, PUVA tópico en crema o baño, UVB de banda estrecha o baños de sol; en niños se recomienda PUVA en crema[4] o fototerapia de banda estrecha porque no requiere fotosensibilizante y es menos carcinógeno, pero los pacientes de fototipo cutáneo tipo IV, que son los más afectados de MFH, responden peor a este tratamiento que los de fototipo I-III[10]. La quimioterapia tópica con mecloretamina o carmustina, también es utilizada, incluso en niños; algunos autores[11] aseguran que no se ha evidenciado absorción sistémica ni alteraciones analíticas con el uso de mecloretamina. Los retinoides tópicos como bexaroteno al 1% o tazaroteno[1] y el Imiquimod[12] también se recomiendan y por último radioterapia superficial o con bomba de electrones[1].

En nuestro caso hemos optado por los corticoides tópicos de alta potencia con buena respuesta inicial. Somos conscientes de los efectos secundarios que conllevan usos de forma prolongada, por lo que limitamos su uso a periodos intermitentes.

En general, la MF en la infancia, incluida la MFH, tiene una evolución comparable a la del adulto. En este estadio IA, que corresponde a nuestra paciente, el pronóstico es favorable, con una mortalidad igual a la población normal, habitualmente por otros procesos ajenos a la MF y con largos periodos de remisión[1, 8, 13, 14]. Pero el inicio precoz, puede aumentar la probabilidad de progresión a estadios más avanzados de MF. En este caso, al inicio temprano, la primera consulta se realizó a los 4 años de edad, se añade la hepatopatía crónica por atresia de vías biliares que nos obliga a no utilizar medicamentos

sistémicos hepatotóxicos como son los psoralenos. Nos planteamos el pronóstico de esta niña, teniendo en cuenta que puede requerir trasplante hepático con tratamiento inmunosupresor que pudiera reagudizar su proceso.

Como conclusión, queremos resaltar la importancia de realizar biopsias cutáneas, en ocasiones repetidas aunque se trate de niños, de lesiones hipopigmentadas refractarias al tratamiento para descartar una MFH. En nuestra opinión y en la de muchos autores[10,11] el tratamiento en la infancia debe ser conservador.

Bibliografía

- Moreno-Ramírez D, Herrera Saval A, Camacho Martínez F. Diagnóstico y tratamiento de los linfomas cutáneos primarios de células T. *Med Cutan Iber Lat Am* 2003;31:75-100.
- Gallardo F, Pujol RM. Diagnóstico y tratamiento de los linfomas cutáneos de células T primarios. *Actas Dermosifiligr* 2004;95:473-90.
- Ardigo M, Borrón G, Muscardin L, Kerl H, Cerroni L. Hypopigmented mycosis fungoides in caucasian patients: a clinicopathologic study of 7 cases. *J Am Acad Dermatol* 2003;49:264-70.
- Pabsch H, Rütten A, Stemm A, Meigel W, Sander CA, Schaller J. Treatment of childhood mycosis fungoides with topical PUVA. *J Am Acad Dermatol* 2002;47:557-61.
- Neuhaus IM, Ramos-Caro FA, Hassanein AM. Hypopigmented Mycosis Fungoides in Childhood and adolescence. *Pediatr Dermatol* 2000;17:403-6.
- Ryan EA; Sanderson KV, Bartak P, Sammamn PD. Can mycosis fungoides begin in the epidermis? A hypothesis. *Br J Dermatol* 1973;12:53-5.
- Fink-Puches R, Chott A, Ardigo M, Simonsitsch I, Ferrara G, Kerl H, Cerroni L. The spectrum of cutaneous lymphomas in patients less 20 years of age. *Pediatr Dermatol* 2004;21:525-33.
- Akaraphanth R, Douglas MC, Lim HW. Hypopigmented mycosis fungoides: treatment and a 6 1/2-year follow-up of 9 patients. *J Am Acad Dermatol* 2000;42:33-9.
- Mallo S, Unamuno P, Ingelmo J, Morán M. Micosis fungoide acrómica. *Actas Dermosifiligr* 2004;95:511-4.
- Gathers RC, Scherschun L, Malick F, Fiverson DP, Lim HW. Narrowband UVB phototherapy for early-stage mycosis fungoides. *J Am Acad Dermatol* 2002;47:191-7.
- Deeths MJ, Chapman JT, Dellavalle RP, Zeng C, Aeling JL. Treatment of patch and plaque stage mycosis fungoides with imiquimod 5% cream. *J Am Acad Dermatol* 2005;52:275-80.
- Kim YH, Martínez G, Varghese A, Hoppe RT. Topical nitrogen mustard in the management of mycosis fungoides. *Arch Dermatol* 2003;139:165-173.
- Kim YH, Liu HL, Mraz-Gernhard S, Varghese A, Hoppe RT. Long-term outcome of 525 patients with mycosis fungoides and Sezary syndrome. *Arch Dermatol* 2003;139:857-66.
- Wain EM, Orchard GE, Whittaker SJ, Spittle M Sc MF, Russell-Jones R. Outcome in 34 patients with juvenile-onset mycosis fungoides: a clinical, immunophenotypic, and molecular study. *Cancer* 2003;98:2282-90.