

Esporotricosis en niños. Estudio de 133 casos en el Instituto Dermatológico de Jalisco "Dr. José Barba Rubio"

Sporotrichosis in childhood. A study of 133 cases in the Instituto Dermatológico of Jalisco "Dr. Barba Rubio"

A. García Vargas*, J. Mayorga**, A. Soto Ortiz***, JF Barba Gómez****

*Dermatólogo. Jefe del Departamento de Dermatología Pediátrica. ** Jefe del CEREMI.

Dermatólogo e Internista. *Director del Instituto Dermatológico.

Correspondencia:

Alejandro García Vargas

Instituto Dermatológico de Jalisco "Dr. José Barba Rubio"

Departamento de Dermatología Pediátrica y Centro de Referencia en Micología (CEREMI)

Avenida Federalismo Norte 3102, Atemajac, Zapopan, Jalisco, México

C.P. 45190 - Tel.: 001 52 (33) 3030 45 35

e-mail: alex_garciaderma@hotmail.com

Resumen

Introducción: La esporotricosis es una micosis causada por *Sporothrix schenckii*. En las formas cutáneas, es común la inoculación traumática. En México, el estado de Jalisco es el área con mayor endemia y representa la micosis subcutánea más frecuente.

Objetivo: El propósito de este estudio es describir la frecuencia y características clínicas de la esporotricosis en niños, en el Instituto Dermatológico de Jalisco "Dr. José Barba Rubio" en los años de 1983 a noviembre del 2006.

Material y métodos: Se trata de un estudio clínico retrospectivo, observacional y transversal donde se incluyen pacientes menores de 15 años de edad, con diagnóstico de esporotricosis y confirmado con cultivo positivo a *Sporothrix schenckii*. Las variables estudiadas fueron edad, sexo, topografía, forma clínica y lugar de procedencia.

Resultados: En 23,11 años encontramos 133 casos de esporotricosis en niños, con una frecuencia de 5,7 infantes con esporotricosis por año. La forma clínica linfagítica se observó en 72 casos (54,1%), la topografía más afectada fueron las extremidades superiores con 57 casos (42,8%). El grupo etario más representativo fue el de 13 a 15 años con 43 pacientes (32,4%) y el municipio de Guadalajara fue el más representativo.

Concluimos que la esporotricosis en niños menores de 15 años, en nuestro Instituto es la micosis subcutánea más frecuente y representa la casuística más grande en México en este grupo de edad.

(A. García Vargas, J. Mayorga, A. Soto Ortiz, JF Barba Gómez. Esporotricosis en niños. Estudio de 133 casos en el Instituto Dermatológico de Jalisco "Dr. José Barba Rubio". Med Cutan Iber Lat Am 2008;36:18-22)

Palabras clave: esporotricosis, niños, *Sporothrix schenckii*.

Summary

Introduction: *Sporotrichosis* is a fungal infection caused by *Sporothrix schenckii*. In cutaneous *sporotrichosis* traumatic inoculation is common. Jalisco is the state in Mexico with a highest endemic and this is the most frequent subcutaneous mycosis in the Instituto Dermatológico de Jalisco "Dr. José Barba Rubio". The purpose of this study is to describe the frequency and clinical characteristics of *sporotrichosis* in childhood at the Institute from 1983 to the year 2006.

Material and methods: This is a retrospective, observational and transversal clinical study. We included patients under 15 years of age with diagnosis of *sporotrichosis* confirmed by a positive culture of *Sporothrix schenckii*. We registered age, sex, topography, clinical form and residency.

Results: In the period of 23.11 years we found 133 cases of *sporotrichosis* in children (5.7 children with *sporotrichosis* per year). Lymphangitic form was observed in 72 cases (54.1%), the most affected localization was upper extremities with 57 cases (42.8%). The most frequent age group was from 13 to 15 years of age with 43 patients (32.4%).

Conclusions: *Sporotrichosis* in children under 15 years of age in our Institute of dermatology is the most frequent subcutaneous mycosis and represent the largest report of pediatric cases in Mexico.

Key words: *sporotrichosis*, children, *Sporothrix schenckii*.

La esporotricosis es una micosis subcutánea crónica causada por un hongo dimórfico llamado *Sporothrix schenckii*. Afecta a ambos sexos, y todos los grupos de edad, pero es más frecuente en adultos jóvenes y niños[1].

Originalmente fue descrito en 1898 por Schenck, en el Hospital Johns Hopkins en Baltimore, quien junto con Smith, reconocieron la infección probablemente relacionada a un hongo patógeno denominado *Sporotrichia*[2].

La mayoría de los casos se reportan en el continente americano, especialmente en México, Colombia, Uruguay y Brasil[3, 4].

La serie más grande reportada fue en Sudáfrica de 1941 a 1944, donde 2.899 mineros fueron infectados por los postes de madera contaminados de las minas[5].

En Estados Unidos existen reportes de casos observados en Wisconsin en trabajadores que manipulaban el musgo esfagno. En 1997, en Florida se presentó un brote en enfermeras por el manejo de este mismo musgo[6, 7].

Existen pocos estudio en México, que han reportado series de esporotricosis en niños. Valle-Meza y Barba-Rubio, reportaron al paciente más joven; un bebé de 2 días de edad, que desarrollo la infección posterior a la mordedura de una rata en la nariz[8].

Mayorga J, Barba-Rubio J et al. (1997), publicaron un estudio sobre la frecuencia de esporotricosis en el estado de Jalisco, México, donde describieron 822 casos con cultivo positivo a *S. schenckii*, en un lapso de 37 años; demostraron que esta región es endémica en México y el 50% de los casos en cara, se presentaron en niños[9].

Padilla-Desgarenes MC, Medina-Castillo DE y Cortés-Lozano N (2005), describen 120 casos de esporotricosis en edad pediátrica en un período de 47,6 años (1956 a junio del 2003); la localización más frecuente fue en la cara (36,7%) y la presentación linfagítica fue la más común con un 81,66% de los casos[10].

Latapí (1959), describió la forma facial infantil en un menor de 11 años de edad con esporotricosis facial superficial con diseminación linfagítica[8].

Viera-Días et al. (1997), en el Hospital Sao Geraldo, en Brasil, reportaron una niña de 12 años quien presentó lesiones cutáneas concomitantes con una esporotricosis ocular[11].

Khobie et al. (2003), reportaron el caso de una niña de 19 meses de edad, quien presentó una esporotricosis laríngea, manifestada como un estridor recurrente y persistente. Además en la pierna presentaba una pápula eritematosa, obteniendo de ambos sitios cultivo positivo a *S. schenckii*[12].

León (1964) y Solano (1966), señalaron que al menos el 10 al 25% de los pacientes con esporotricosis en México, son niños. Fukushima (1984) y Eisfelder (1993), describen

529 pacientes pediátricos con esporotricosis y el 92%, presentaron lesiones faciales[5].

En el 2000 Pappas et al., en el Perú, describieron 238 casos con cultivo positivo en el periodo de 1995-1997, señalando el área centro y sur del país como una zona endémica; encontraron que el 60% de los pacientes fueron menores de 15 años (143 casos)[13].

Lyon et al. (2003), en Perú, reportan una incidencia anual de 98 casos por 100.000 personas, y hacen hincapié que los niños tienen 3 veces más probabilidad de contraer esporotricosis linfocutánea en cara y cuello con respecto a la población adulta. Por otra parte, identifican como factores de riesgo: poseer un gato, jugar en el campo, tener piso de tierra en la casa, trabajar al aire libre y estrato socioeconómico bajo[14].

La esporotricosis en la infancia representa un reto diagnóstico, por lo diverso de su morfología, que incluye desde pequeños nódulos granulomatosos, hasta gomas y elementos ulcerosos diseminados, por esta razón Poletti et al. la citan como otro simulador clínico, en su informe de cuatro casos pediátricos, afectando dos las extremidades superiores uno el pie izquierdo y otro más el lado izquierdo de la cara, tratados 3 de ellos con itraconazol 3 mg/k/d[15].

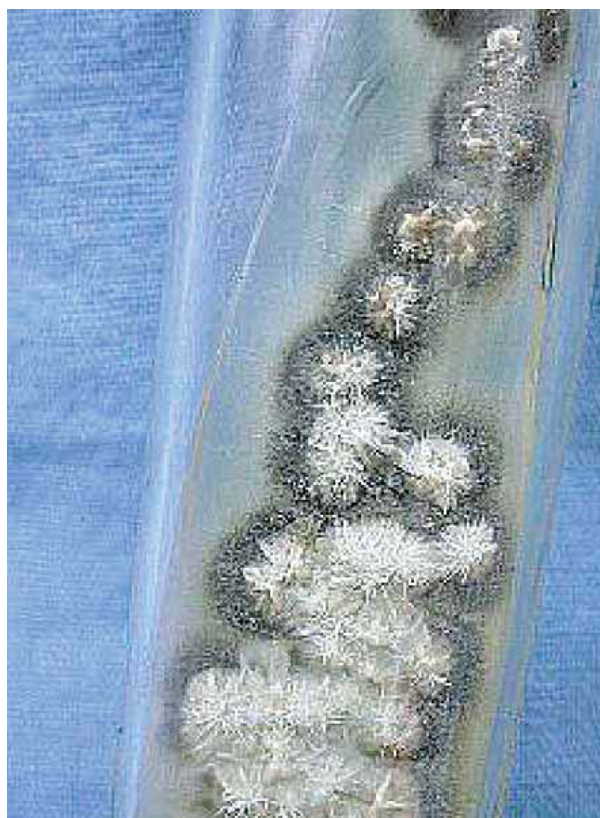

Figura 1. Cultivo de *Sporothrix schenckii*.

Tabla 1. Criterios de inclusión

Variables	
Periodo de estudio:	1983 a noviembre 2006
Edad	< 15 años
Cultivo (+) <i>S. schenckii</i>	133
Frecuencia	5,7 casos/año

Material y métodos

Estudio retrospectivo, observacional y transversal, en pacientes con esporotricosis, observados en el departamento de dermatopediatría y en el Centro de Referencia en Micología (CEREMI), del Instituto Dermatológico de Jalisco "Dr. José Barba Rubio" en el periodo de 1983 a noviembre del 2006. El propósito central es describir la frecuencia y características clínicas de esta micosis en nuestra Institución.

Se seleccionaron pacientes con sospecha clínica de esporotricosis, menores de 15 años. Practicando cultivo en agar Sabouraud y micobiótico a partir de muestras biológicas (pus, sangre o material sero-purulento), obtenidas por medio de punción, aspiración con aguja fina y/o legrado de las lesiones, tipificando las cepas por sus características macro y microscópicas compatibles con *Sporothrix schenckii* (Figura 1) y las variables estudiadas fueron edad, sexo, topografía, forma clínica y lugar de residencia.

Resultados

En 23,11 años de estudio se observaron 133 casos de esporotricosis en niños (menores de 15 años), con cultivo positivo a *Sporothrix schenckii*, en el Instituto Dermatológico de Jalisco "Dr. José Barba Rubio" encontrando una frecuencia de 5,7 casos por año en este grupo pediátrico (Tabla 1).

La edad se presenta por grupos de edad, encontrando como más frecuente entre los 13 y 15 años con 43 casos (32,4%), seguido de 10 a 12 con 36 (27 %) (Figura 2).

En relación al sexo, encontramos un predominio del género masculino con 76 casos (57,1%), y del femenino 57 (42,9%) (Tabla 2).

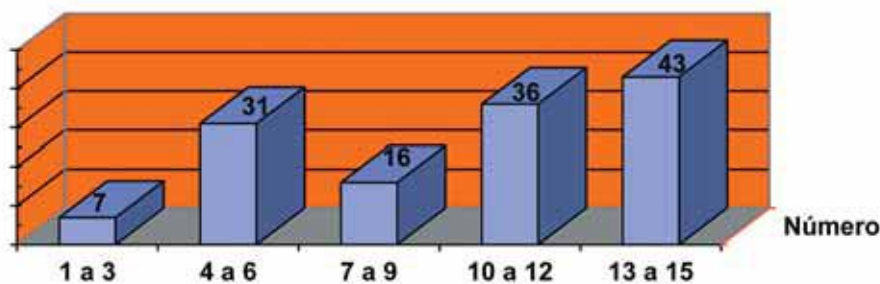


Figura 2. Distribución por edad.

Tabla 2. Géneros

Sexo	N = 133	%
Masculino	76	57,1
Femenino	57	42,9

Se encontraron 6 áreas anatómicas en el estudio, predominando las extremidades superiores con 43 casos (32,3%), seguido de la cara con 35 (26,3%) (Tabla 3).

En las presentaciones clínicas, encontramos solo formas cutáneas, la más frecuente fue la linfangítica con 72/133 (54,1%), seguido de la fija con 58 (43,7%) (Figuras 3 y 4).

En relación a la residencia de los pacientes, se encontraron 2 estados (Nayarit y Jalisco) encontrando para el estado de Jalisco 14 municipios, de estos Guadalajara predominó con 31 casos (23,4%) (Tabla 4).

Se registraron 6 diferentes ocupaciones, con predominio de los escolares con 62 casos (47,1%) (Tabla 5).

Comentario

La casuística encontrada en 23,11 años de estudio, fue de 133 casos de esporotricosis en niños, con una frecuencia de 5,7 casos por año, siendo la más alta reportada en México, en este grupo, lo que demuestra que el Instituto Dermatológico de Jalisco, es la institución con mayor captación de pacientes con esporotricosis en edad pediátrica y el área metropolitana de Guadalajara, Jalisco es endémica, ya que las condiciones climáticas son favorables para el desarrollo

Tabla 3. Área anatómica

Área anatómica	N.º casos	%
Extremidades superiores	43	32,3
Manos	14	10,6
Cara	35	26,3
Extremidades inferiores	21	15,8
Pies	4	3,0
Tórax	16	12,0

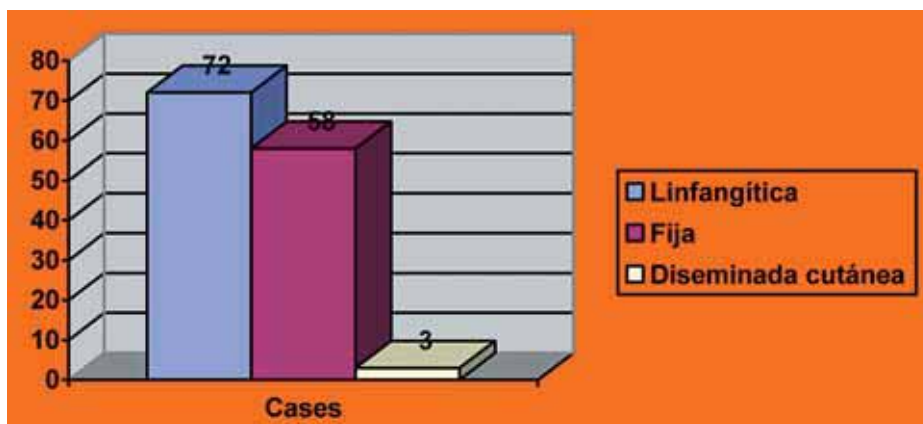


Figura 3. Clasificación clínica.

de *Sporothrix schenckii* (Figura 1), como ya había sido descrita por Mayorga y cols.[8, 9]. Consideramos, que esta frecuencia de casos solo es superada por los trabajos descritos en Perú por Pappas[13] y Lyon[14].

Es interesante, hacer mención que entre los 13 y 15 años de edad encontramos el 32,4% de los casos, seguido del grupo de 10 a 12 años con el 27%, estos grupos de edad, nos

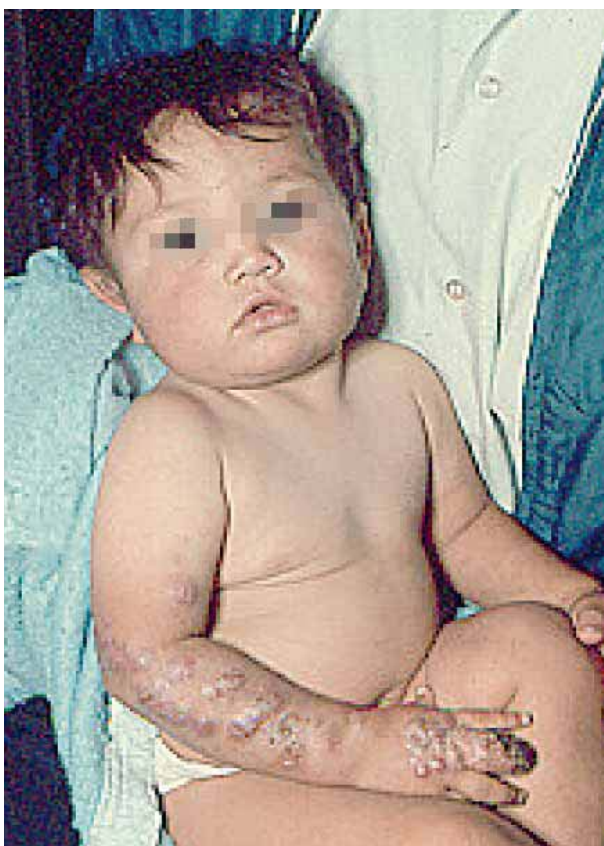

Figura 4. Esporotricosis linfangítica en miembros superiores.

hacen suponer, que representan en algunos casos fuerza de trabajo laboral y esto puede condicionar una mayor exposición a traumatismos o por otra parte desarrollar actividades recreativas con mayor riesgo de contraer la infección.

En cuanto al sexo, no encontramos una diferencia significativa, aunque predominó ligeramente el masculino con el 57,1% de los casos, este género se reporta con una relación 3:1 sobre el femenino en población general de casos con esporotricosis, debido al riesgo en el trabajo; Lavalle (1979), observó una frecuencia del 52,7% en hombres[16], sin embargo en Brasil y Japón se presenta en relación 2:1 predominando el femenino[8]. Espinosa-Taxis en México, reportó 50 pacientes con esporotricosis y el sexo femenino se presentó en un 62%[1]. Como vemos en los diversos reportes no existe una predisposición por género para contraer la enfermedad.

Tabla 4. Lugar de procedencia

Municipios	N.º casos	%
Guadalajara	31	23,3
Zapopan	5	3,7
Cuquio	4	3
Jocotepec	4	3
Mezcala	4	3
Poncitlan	4	3
Sn. Juan Cosala	4	3
Sn. Cristóbal	4	3
Teuchitlan	4	3
*Ixtlán (Nayarit)	4	3
Arenal	3	2,2
Huejuquilla	3	2,2
Tala	3	2,2
Acatic	1	0,7
Arandas	1	0,7
Sin determinar	55	41
Total	133	100

Tabla 5. Ocupación (N = 133)

Ocupación	N.º casos	%
Escolar	62	47,1
Campesino	4	3
Desempleado	4	3
Jardinero	4	3
Albañil	3	2,2
Hogar	1	0,7
Sin determinar	55	41
Total	133	100

En cuanto a la topografía, en nuestra serie las extremidades superiores fue el sitio de afectación más común (32,2%), seguida de la cara (26,3%); a diferencia de lo reportado por Pappas[14] quien señala a la esporotricosis facial como el sitio anatómico más afectado en la edad pediátrica con 86 de los 143 pacientes (60%), Padilla-Desgarannes, también reporta este sitio anatómico como el más frecuente en niños con un 36,7%, seguido de los miembros torácicos con el 31,66%[10]. En cuanto a la variedad clíni-

ca, la linfocutánea ocupó el primer lugar (55%) seguidos de la variedad fija (36%) y diseminada (9%) (Figura 2).

Con lo que respecta a la procedencia de los pacientes encontramos por estados a Jalisco y Nayarit. Solo reportamos 78 casos de 133, sin embargo dentro del estado de Jalisco registramos 14 municipios.

En cuanto al aspecto laboral 62 casos (47,1%) son escolares; desempleados, jardinero y albañil con el 3%; entendiéndose como desempleado quienes no acudían a la escuela ni realizaban otra labor productiva y que estaban en edad escolar, otros se dedicaban a la albañilería y una trabajaba en labores domésticas en una casa diferente a la paterna, no se localizó el dato en 41% de los casos.

Hacemos notar en relación al tratamiento, que la solución de yoduro de potasio a dosis de 30 a 50 mg/kg/día fue segura y eficaz. Representando el tratamiento de elección en las formas cutáneas de esporotricosis 125 de los 127 casos fueron tratados con yoduro de potasio (KI) a dosis entre 30 a 50 mg/kg/día, vía oral, solo 2 casos fueron tratados con itraconazol 3-5 mg/kg/d, todos los pacientes con respuesta clínica excelente.

Bibliografía

- Espinoza-Texis A, Hernández-Hernández F, Lavalle P, Barba-Rubio J, López-Martínez R. Estudio de 50 pacientes con esporotricosis. Evaluación clínica y de laboratorio. *Gac Méd Méx* 2001;(137)2:111-6.
- Schenck BR. Refractory subcutaneous abscesses caused by a fungus possibly related to the sporotricha. *Bull Johns Hopkins Hosp* 1898;9:286-90.
- Kwon-Chung KJ, Bennett JE. Sporotrichosis. En: Kwon-Chung KJ, Bennett JE, eds. *Medical mycology*. Philadelphia: Lea & Febiger, 1992:707-29.
- Mackinnon JE, Conti-Díaz IA, Gezuele E, Civila E, Da Luz S. Isolation of *Sporothrix schenckii* from nature and considerations on its pathogenicity and ecology. *Sabouraudia* 1969;7:38-45.
- Arenas R. Sporotrichosis in: Topley and Wilson's. *Microbiology and microbial infections*. Merz WG and Hay R. Eds. 10th ed. London Hodder-Arnold 2005:367-84.
- Hajjeh R, McDonnell S, Reef S. Outbreak of sporotrichosis among tree nursery workers. *J Infect Dis* 1997;176:499-504.
- Cook W, Sexton D. Sporotrichosis among hay-multinching workers-Oklahoma, New Mexico. *Morbidity Mortality Wkly Rep* 33:682-3.
- Mayorga J, Tarango-Martínez V y Barba-Rubio J. Esporotricosis 100 años después (1898-1998). *Dermatología Rev Mex* 1999; 43:22-29.
- Mayorga-Rodríguez J, Barba-Rubio J, Muñoz-Estrada VF, et al. Esporotricosis en el estado de Jalisco, estudio clínico-epidemiológico (1960-1996). *Dermatología Rev Mex* 1997;41:105-8.
- Padilla Desgarannes MC, Medina Castillo DE y Cortés Lozano Norma. Esporotricosis en edad pediátrica: Experiencia del Centro Dermatológico Pascua. *Piel* 2005.
- Viera-Días D, Sena CM, Orefice F, et al. Ocular and concomitant cutaneous sporotrichosis. *Mycoses* 1997;40:197-201.
- Khobie N, Óbice TG, Roberts GD, Thompson DM. Laryngeal sporotrichosis causing stridor in a young child. *Int J Pediatr Otorhinolaryngol* 2003;67:819-23.
- Pappas P, Tellez I, Deep A, Nolasco D, Holgado W, Bustamante B. Sporotrichosis in Peru: Description of an Area of hyperendemicity. *Clin Infect Dis* 2000;30:65-70.
- Lyon GM, Zurita S, Casquero J, Holgado W, Guevara J, Brandet ME, et al. Population-based surveillance and case-control study of risk factors endemic lymphocutaneous sporotrichosis in Peru. *Clin Infect Dis* 2003;36: 43-9.
- Poletti ED, Michel JA, Arenas R, Medina LA, Arce Martínez FJ. Esporotricosis infantil: otro simulador clínico. Informe de cuatro casos. *Dermatología Rev Mex* 2004;48:101-5.
- Lavalle P. Esporotricosis. En: Desarrollo y estado actual de la micología médica en México. Simposio Syntex México, DF; 1979:115-138.