

Botriomicosis cutánea

Cutaneous botryomycosis

A. Ramírez-Santos, M. Aguilar-Bernier*, D. Sánchez-Aguilar, M. Marino Harrison*, J. Toribio

Servicio de Dermatología. Complejo Hospitalario Universitario. Facultad de Medicina. Santiago de Compostela. España.

*Servicio de Dermatología. Hospital Clínico Universitario. Valladolid.

Correspondencia:

A. Ramírez-Santos
Departamento de Dermatología
Facultad de Medicina
San Francisco, s/n
15782 Santiago de Compostela. España
e-mail: mejaim@usc.es

Resumen

La botriomicosis es una infección granulomatosa crónica supurativa, poco frecuente, caracterizada por la presencia en el estudio histológico de gránulos basófilos que contienen los microorganismos causantes. Esta entidad puede afectar la piel, y mucosas solamente o asociarse a afectación visceral. Traumatismos, cuerpos extraños y deficiencias en los mecanismos de defensa son factores predisponentes de esta enfermedad, pero también puede desarrollarse en individuos aparentemente sanos.

Presentamos un caso de botriomicosis cutánea afectando la región patelar de paciente inmunocompetente, con un traumatismo local previo que precisó sutura años antes como único factor predisponente. Se intenta ilustrar la dificultad que existe en ocasiones para realizar el diagnóstico de esta entidad clínica y la pobre respuesta a diversas opciones terapéuticas siendo frecuentes las recidivas.

(A. Ramírez-Santos, M. Aguilar-Bernier, D. Sánchez-Aguilar, M. Marino Harrison, J. Toribio. Botriomicosis cutánea. Med Cutan Iber Lat Am 2008;36:23-26)

Palabras clave: botriomicosis, grano, fenómeno de Splendore-Hoepli.

Summary

Botryomycosis is an uncommon, chronic, granulomatous, suppurative disease characterized by the presence of abscess containing granules with the causative bacteria. This infection can involve skin alone or in association with visceral organs. Trauma, foreign bodies and immunodeficiency predispose for the disease, but botryomycosis may develop in apparently healthy individuals.

We report a woman with lesions in the patellar area following local trauma with no immunodeficiency, as a predisposing factor. We emphasize the difficulty for the diagnosis of this entity and the limited response to different treatments.

Key words: botryomycosis, grain, Splendour-Haply phenomenon.

La botriomicosis es una infección bacteriana crónica, purulenta y granulomatosa, que afecta fundamentalmente la piel, presentándose como lesiones nodulares, abscesificadas frecuentemente, a través de las cuales puede drenar un líquido purulento que contiene los gránulos característicos de esta entidad constituidos por cúmulos de las bacterias causantes. Es una entidad clínica poco frecuente, infradiagnosticada, cuya incidencia esta aumentando últimamente posiblemente en relación con un mayor número de pacientes con déficits inmunológicos aunque también se describen casos en pacientes sanos y sin factores predisponentes asociados.

Caso clínico

Mujer de 65 años de edad, de etnia gitana que acude por primera vez a consulta de dermatología, por la aparición de una lesión tumoral violácea, dolorosa a la palpación, localizada en región rotuliana derecha. La paciente por lo demás presentaba un buen estado general sin adenopatías locorre-gionales palpables.

Entre sus *antecedentes personales* refería un traumatismo en rodilla derecha que precisó sutura años antes.

La lesión inicialmente fue diagnosticada clínicamente como granuloma piogénico, por lo que se procedió a su extir-

pación mediante curetaje y electrodesecación. Un mes después, la paciente acudió de nuevo a la consulta refiriendo que la tumoración se había reproducido. Además presentaba tres nuevas lesiones; una de ellas, la más incipiente, presentaba el aspecto de una pústula de base eritematoviolácea. Se procedió entonces a la realización de biopsia y de cultivo tanto de la lesión pustulosa como de una de las tumoraciones.

Los hallazgos histopatológicos de ambas lesiones mostraban una proliferación vascular y la presencia de un denso infiltrado neutrofilico y áreas de hiperplasia pseudoepiteliomatosa. Con las técnicas adecuadas no se detectaron hongos ni micobacterias. El cultivo sin embargo, fue negativo.

El resto de pruebas complementarias solicitadas, incluyendo analítica completa de sangre y de orina, serología de VIH, virus hepatotropos y lúes así como las radiografías simples de tórax y rodilla y el test de Mantoux fueron completamente normales.

El estudio inmunológico completo con determinación de inmunoglobulinas, complemento y subpoblaciones linfocitarias no mostraba alteraciones.

Con el diagnóstico histopatológico compatible con angiomatosis bacilar se inició tratamiento antibiótico oral con doxiciclina (200 mg/d) y eritromicina (500 mg/6 h). A pesar de una notable mejoría inicial, tras un mes de tratamiento las lesiones volvieron a aumentar de tamaño e incluso apareció una nueva. Según la paciente algunas de ellas emitían pus de forma ocasional.

Al no mejorar, la paciente fue remitida al servicio de Dermatología de Santiago de Compostela, presentando 6 tumoraciones nodulares eritematosas alguna de ellas cubierta de una costra hemorrágica y en la que podían advertirse pequeños orificios en la superficie por donde se obtenía un material purulento (Figura 1). La realización de un nuevo cultivo procedente de este material, así como la obtención de una nueva biopsia, permitieron identificar la presencia de

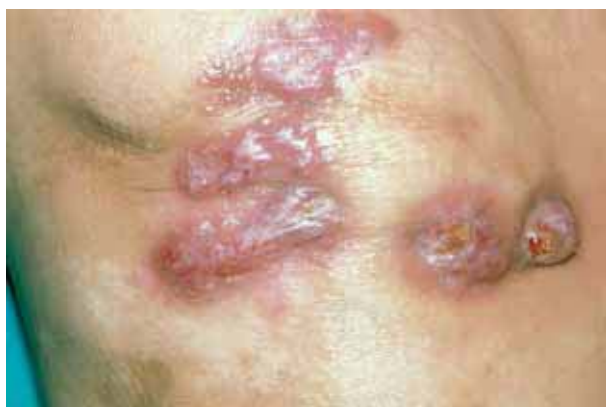

Figura 1. Aspecto clínico de la lesión en rodilla derecha.

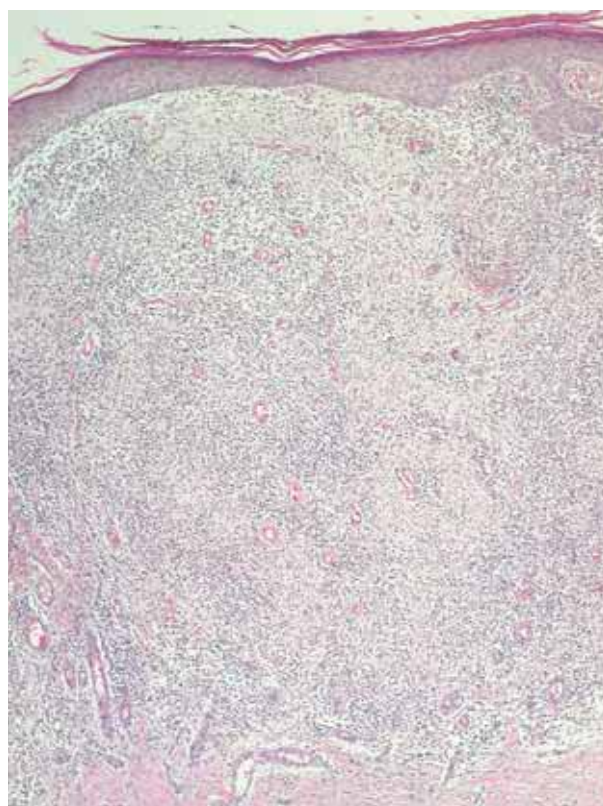


Figura 2. Inflamación aguda localizada en dermis con focos de supuración y neoformación vascular (HE x 100).

Staphylococcus spp. coagulasa negativo sensible a cloxacilina. Los hallazgos histopatológicos mostraban una dermatosis supurativa aguda (Figura 2) con presencia en dermis media de un infiltrado inflamatorio neutrofilico y proliferación vascular. A mayor detalle se observaban unos gránulos basófilos (cuerpos de Splendore-Hoeppli) (Figura 3) PAS positivos siendo negativas las tinciones para micobacterias y hongos. Dados los hallazgos clínicos, histológicos y microbiológicos se realizó el diagnóstico de botriomicosis cutánea.

Iniciamos tratamiento con cloxacilina 1 g/8 h iv continuando con cloxacilina 500 mg/6 h pero tras una reducción notable del tamaño de las lesiones, estas volvieron a adquirir su aspecto original. Debido a la pobre respuesta obtenida y a la falta de cumplimiento de terapia antibiótica por parte de la paciente se plantea la escisión quirúrgica de las lesiones con evolución favorable, sin recidiva de las mismas hasta el momento actual.

Comentario

El término botriomicosis por el que se conoce a esta dermatosis bacteriana supurativa fue propuesto por Magrou por-

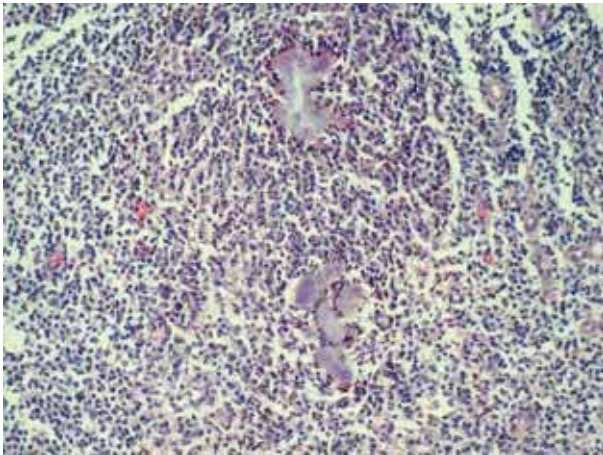


Figura 3. En el interior del infiltrado se observa la presencia de los típicos cuerpos de Splendore-Hoeppli (HE x 250).

que inicialmente se pensó en un origen fúngico. Actualmente se prefieren otras denominaciones como actinofitosis, actinofitosis estafilocócica, pseudomicosis bacteriana, actinobacilosis y actinobacilosis estafilocócica[1, 2, 7]. Se debe resaltar que los términos granuloma piogénico y botriomicoma se han usado erróneamente para referirse a la botriomicosis siendo entidades completamente distintas[3]. Winslow distinguió dos grupos de botriomicosis aquellas con afectación cutánea exclusivamente que son las 2/3 partes de los casos y aquellas con diseminación visceral, cuya frecuencia esta aumentando, que son descritas frecuentemente en pacientes inmunosuprimidos, postquirúrgicos o con largas estancias hospitalarias.

En su etiología se han implicado diversas bacterias siendo la más frecuente el *Staphylococcus aureus* seguido por *Pseudomonas aeruginosa* constituyendo entre los dos más del 50% de los casos. Otros agentes aislados son *Staphylococcus coagulasa negativos*, *Neisseria sp*[2], *Micrococcus pyogenes*, *Escherichia coli*, e incluso anaerobios como *Propionibacterium acnes* y *Bacteroides spp*[3]. En algunos casos son varios los microorganismos aislados aunque posiblemente el cuadro clínico sea debido a un único agente[3]. Los traumas locales parecen tener un papel importante como puerta de entrada de estos microorganismos, documentándose antecedentes de catéteres vasculares, astillas, suturas[3]. La patogénesis de esta entidad no está clara. La explicación más aceptada para la formación de los gránulos característicos de esta enfermedad sería la existencia de un equilibrio entre la virulencia del microorganismo infectante y la capacidad de respuesta del huésped. Se ha demostrado experimentalmente que pequeños inóculos son eliminados por los sistemas de defensa mientras que cantidades mayores de inóculos produ-

cen necrosis y daño tisular. La formación de los gránulos confina los microorganismos y sería por lo tanto un mecanismo de defensa frente a la diseminación y afectación sistémica. También se ha propuesto que el huésped reacciona frente a diversos antígenos bacterianos lo que explicaría la formación de los gránulos y el fenómeno de Splendore-Hoeppli como una reacción de hipersensibilidad[4]. Existen casos en los que se reconoce un déficit de inmunidad celular como factor predisponente documentándose casos en pacientes VIH[5-7], diabéticos[8], post-tratamiento esteroideo[9], afectos de mucoviscidosis y también por alteraciones en la quimiotaxis de los neutrófilos[8]. Con menos frecuencia se observan alteraciones en la inmunidad humoral; así el síndrome de Job[10] y la inmunodeficiencia IgA se han observado en pacientes con botriomicosis. Experimentalmente se ha relacionado el déficit de activador del plasminógeno tipo uroquinasa con predisposición a botriomicosis cutánea por *S. aureus* posiblemente debido a alteraciones en la capacidad de respuesta cutánea a los microorganismos[11].

Clínicamente se presenta como una lesión única, generalmente nodular que se abscesifica con trayectos fistulosos y supuración de material purulento que puede contener los gránulos característicos de color blanco-amarillento de 1-3 mm de tamaño que recuerdan clínicamente a los de la actinomicosis. Se localiza frecuentemente en zonas expuestas como las extremidades donde por contigüidad puede afectar músculos y huesos subyacentes[4, 9]. Microscópicamente están formados por un cúmulo de bacterias basófilas incluidas dentro de una matriz eosinófila (fenómeno de Splendore-Hoeppli) que representan las inmunoglobulinas del huésped[12] aunque existen casos descritos en los que no se observa este fenómeno[7]. El estudio histopatológico de las lesiones muestra una epidermis hiperplásica con un infiltrado inflamatorio crónico en dermis alta y los gránulos característicos aunque estos pueden observarse en otras formas clínicas de micetoma. Existen presentaciones clínicas atípicas que simulan prurigo nodular, liquen simple crónico y esporotricosis[1, 3] que se observan con mayor frecuencia en pacientes VIH[6, 7].

El diagnóstico se basa en criterios clínicos, histopatológicos y microbiológicos; la existencia de formas clínicas atípicas, una histología inespecífica sin visualización de los gránulos[5] así como la negatividad de los cultivos dificultan el diagnóstico como el caso que se presenta. Entre las entidades que se deben incluir en el diagnóstico diferencial se encuentran otras enfermedades granulomatosas que también forman gránulos como el micetoma y la actinomicosis. El granuloma piogénico, quistes epidérmicos rotos, angiomatosis bacilar, abscesos, tuberculosis cutáneas, esporotricosis y neoplasias se deben considerar también.

La evolución de las lesiones tiende a la cronicidad y el tratamiento más utilizado es antibioterapia sistémica previa realización de antibiograma obteniéndose mejores respuestas en los casos con afectación cutánea, de corta evolución y sin factores predisponentes[3]. No obstante se conocen situaciones en las que la sensibilidad de los gérmenes *in vitro* no se corresponde con la respuesta esperada *in vivo*[13] debido a que la formación de los granos aíslan los microorganismos y dificultan la acción antibiótica. Por lo tanto en ocasiones es necesaria la extirpación quirúrgica de

las lesiones. En los últimos años se ha documentado la utilización con éxito del láser de CO₂ y el oxígeno hiperbárico[14]. El éxito terapéutico no confiere inmunidad[6] por lo que este aspecto se debe tener en cuenta especialmente en los individuos más susceptibles.

La botriomicosis cutánea es por tanto una entidad poco frecuente aunque infradiagnosticada; por lo tanto es necesario considerarla en el caso de patología granulomatosa infecciosa de larga evolución mas si se trata de individuos inmunodeprimidos o con otros factores predisponentes[3, 5, 7].

Bibliografía

1. Harman RRM, English MP, Haldford M, Saihan EM, Greenham LW. Botryomycosis: a complication of extensive follicular mucinosis. *Br J Dermatol* 1980;102:215-8.
2. Mehregan DA, Su WPD, Anhalt P. Cutaneous botryomycosis. *J Am Acad Dermatol* 1991; 24:393-6.
3. Bonifaz A, Carrasco E. Botryomycosis. *Int J Dermatol* 1996;35:381-6.
4. Winslow DJ, Steen FG. Considerations in the histologic diagnosis of Micetoma. *Am J Clin Pathol* 1964;42:164-9.
5. Ahdoot D, Rickman LS, Haghighi P, Heard WU. Botryomycosis in the Acquired Immunodeficiency Syndrome. *Cutis* 1995;55:149-52.
6. Salvemini JN, Baldwin HE. Botriomicosis in a patient with Acquired Immunodeficiency Syndrome. *Cutis* 1995;56:158-60.
7. De Vries HJ, Van Noesel CJ, Hoekzema R, Hulsebosch HJ. Botryomycosis in an HIV positive subject. *J Eur Acad Dermatol Venerol* 2003;17:87-90.
8. Leibowitz MR, Asvat MS, Kalla AA, Wing G. Extensive botryomycosis in a patient with diabetes and chronic active hepatitis. *Arch Dermatol* 1981;117:739-42.
9. Olmstead PM, Finn M. Botryomycosis in pierced ears. *Arch Dermatol* 1982;118:925-7.
10. Bulengo-Ransby SM, Headington JT, Cantu-González G, Rasmussen JE. Staphylococcal botryomycosis and hyperimmunoglobulin E (Job's) syndrome in an infant. *J Am Acad Dermatol* 1993;28:109-11.
11. Shapiro RL, Duquette JG, Nunes I, Roses DF, Harris MN, Wilson L, et al. Urokinase-type plasminogen activator-deficient mice are predisposed to staphylococcal botryomycosis, pleuritis and effacement of lymphoid follicles. *Am J Pathol* 1997;150: 359-68.
12. Rodig SJ, Dorfman DM. Splendore-Hoepli Phenomenon. *Arch Pathol Lab Med* 2001; 125:1515-6.
13. Karthikeyan K, Thappa M, Jeevankumar B. Cutaneous botryomycosis in an agricultural worker. *Clin Exp Dermatol* 2001;26: 456-7.
14. Leffell DJ, Brown MD, Swanson NA. Laser vaporization: a novel treatment of botryomycosis. *J Dermatol Surg Oncol* 1989; 15:703-5.