

Lupus eritematoso neonatal

Neonatal lupus erythematosus

IM^º Rodríguez Nevado*, AJ Chaves Álvarez*, JM^º Fernández-Recio**, D. de Argila Fernández-Durán*, M. García García*, I. Rovira Farré*, JJ Pimentel Leo***

*Unidad de Dermatología. Hospital Infanta Cristina. Complejo Hospitalario Universitario de Badajoz. **Servicio de Medicina Interna. Complejo Hospitalario Llerena-Zafra. ***Servicio de Anatomía Patológica. Hospital Infanta Cristina. Complejo Hospitalario Universitario de Badajoz.

Correspondencia:

Isabel M.^ª Rodríguez Nevado
Unidad de Dermatología. Hospital Infanta Cristina
Complejo Hospitalario Universitario de Badajoz
Carretera de Portugal, s/n
06080 Badajoz
Tel.: 924218100
e-mail: irodrigueznevado@yahoo.es

Resumen

El lupus eritematoso neonatal es un proceso infrecuente debido al paso transplacentario de anticuerpos maternos anti-SSA/Ro y anti-SSB/La. Presentamos el caso de una niña de 4 meses atendida en nuestro centro por aparición de lesiones cutáneas en la cara, cabeza y tronco, tras el nacimiento, que se incrementaron con la exposición solar.

(IM^º Rodríguez Nevado, AJ Chaves Álvarez, JM^º Fernández-Recio, D. de Argila Fernández-Durán, M. García García, I. Rovira Farré, JJ Pimentel Leo. Lupus eritematoso neonatal. *Med Cutan Iber Lat Am* 2008;36:27-29)

Palabras clave: lupus eritematoso, neonatal.

Summary

Neonatal lupus erythematosus is a rare disorder due to transplacental transport of anti SSA/Ro and anti-SSB/La maternal antibodies. A 4-month old girl was seen in our clinic because a slowly growing cutaneous lesions on head and trunk from birth that get worse after sun exposition.

Key words: lupus erythematosus, neonatal.

El lupus eritematoso neonatal (LEN) es un proceso infrecuente, descrito por primera vez en 1954 por McCuiston y Schoch. Es una enfermedad autoinmune que afecta al feto, causada por el paso de anticuerpos maternos ANA y ENA (anti-Ro/SSA, anti-La/SSB, anti-RNP) a través de la placenta. Se presenta con lesiones cutáneas, alteraciones hepáticas y hematológicas (que suelen ser transitorias), así como bloqueo cardíaco congénito, que va a condicionar el pronóstico[1].

Caso clínico

Niña de 4 meses de edad, nacida a término de un embarazo no complicado (de madre primigesta y sin antecedentes de conectivopatía ni enfermedad autoinmune), que nos es

remitida desde el Servicio de Pediatría por presentar lesiones cutáneas desde el nacimiento, en la cabeza y en el tronco, que se habían incrementado progresivamente tras la exposición solar. No se acompañaba de ningún tipo de sintomatología ni local ni general. No había antecedentes maternos de conectivopatía.

La *exploración física* mostró unas placas eritemato-escamosas, de bordes policíclicos bien definidos, localizadas en la cara con disposición en "antifaz" (Figuras 1 y 2) y otros elementos de menor tamaño en el cuero cabelludo y en la espalda. Las mucosas estaban respetadas. Con la sospecha clínica de Lupus eritematoso neonatal se solicitó hemograma (detectándose leucocitosis), bioquímica sanguínea (con elevación de los niveles de LDH, AST, ALT), estudio de autoinmunidad (ANA, Ac. Anti-DNAn, Ac. Anti-Sm, Ac. Anti-

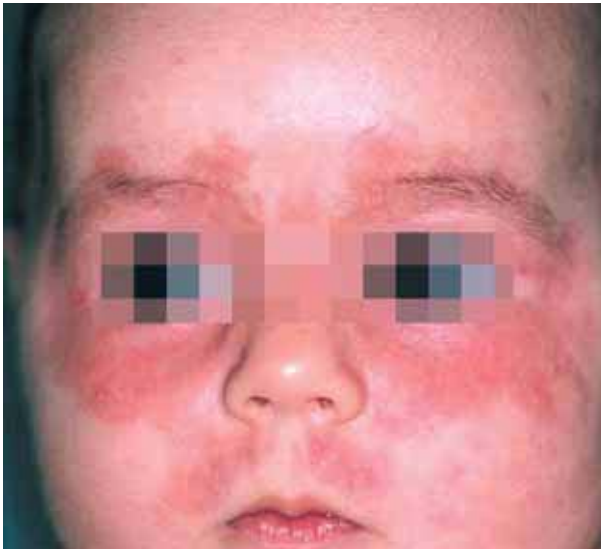

Figura 1. Placas eritemato-escamosas en forma de "antifaz".

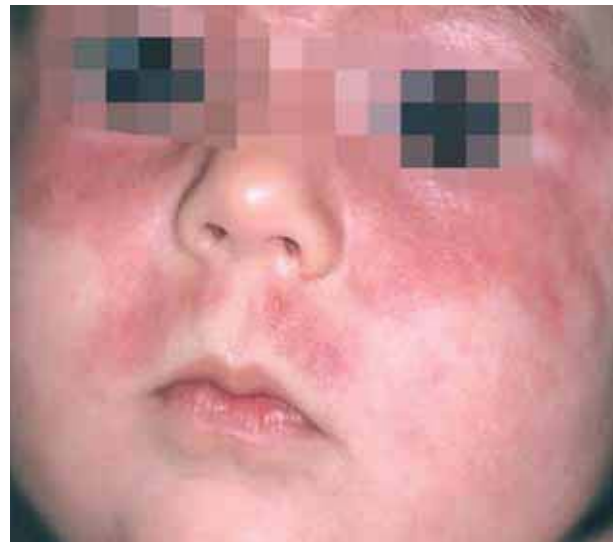

Figura 2. Placas similares de menor tamaño, en región supra-labial.

SSA/Ro, Ac. Anti-SSB/La, Ac. Anti-RNP, Complemento), así como estudio cardiológico (ECG, Ecografía doppler, Rx de tórax), siendo éstos dos últimos normales. Realizamos biopsia cutánea de la zona afecta, apreciándose degeneración vacuolar de la capa basal e infiltrado mononuclear en la dermis (Figura 3), datos compatibles con Lupus eritematoso neonatal. Instauramos tratamiento con esteroides tópicos de baja potencia (hidrocortisona 1%, 1 aplicación/ 12 horas) y medidas de fotoprotección. Las lesiones cutáneas remitieron totalmente a los 2 meses de instaurar el tratamiento y la leucocitosis, así como las enzimas hepáticas se normalizaron a los 10 meses de vida. Tras realizar seguimiento clínico durante 3 años, no se han producido recidivas clínicas.

La madre refería discreta xerostomía y xeroftalmía. Solicitamos estudio de autoinmunidad, detectándose positividad de Ac. Anti-SSA/Ro. Se diagnosticó de Síndrome de Sjögren, realizándose seguimiento clínico y se comenzó tratamiento sintomático.

Comentario

El LEN es una enfermedad rara, cuya incidencia no es bien conocida, pero que posiblemente esté infradiagnosticada (se calcula que afecta a 12.000-20.000 nacidos vivos). La manifestación más frecuente es la cutánea (en forma de placas eritematosas, descamativas, anulares, en la cara, con distribución periocular en antifaz) que se desarrolla en las primeras semanas de vida, si bien, pueden estar presentes al nacimiento, incrementadas tras exposición solar, seguida de la cardíaca (casi siempre representada por bloqueo car-

díaco congénito). Puede haber alteraciones hepáticas y hematológicas, pero son más raras, casi siempre transitorias y de buen pronóstico[1, 2]. La afectación cutánea en el LEN es una alteración temporal, con resolución espontánea hacia el 7º mes de vida, coincidiendo con el aclaramiento de los anticuerpos maternos. Sin embargo, la afectación cardíaca es permanente (requiriendo la implantación de marcapasos permanente y es la que va a condicionar el pronóstico de la enfermedad) y el riesgo de recurrencia en embarazos posteriores es de 10-17%[2]. Se relaciona con la existencia de autoanticuerpos maternos circulantes en la sangre del niño, especialmente Ac. Anti-SSA/Ro[3]. Las madres de los niños

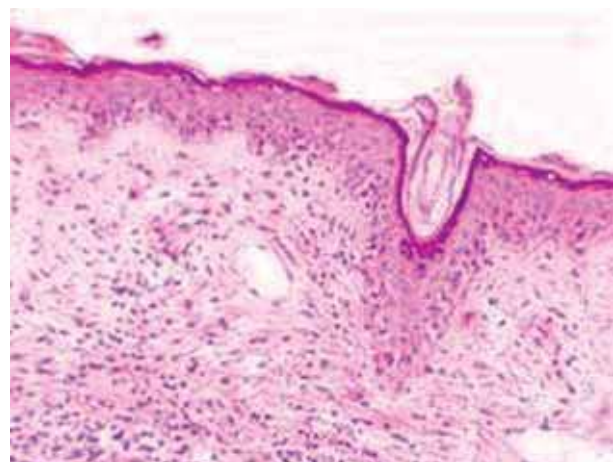


Figura 3. Degeneración vacuolar de la capa basal e infiltrado mononuclear en la dermis. Hematoxilina-eosina x 400.

con LEN frecuentemente están asintomáticas, o bien presentan características de Síndrome de Sjögren o de conectivopatía indiferenciada[2]. La histopatología del LEN muestra generalmente degeneración vacuolar de la capa basal, edema dérmico e infiltrado linfocítico. La inmunofluorescencia es negativa en la mitad de los casos y en la otra mitad se encuentran depósitos de complemento y de IgG y/o IgM en la zona de la membrana basal[4].

Se han recogido numerosos casos de forma aislada en la literatura, pero solamente se han publicado 2 series de pacientes: Weston que describe 18 pacientes con un seguimiento de 20 años en los que se resumen las características epidemiológicas y clínicas: aparición de las lesiones en los primeros meses de vida (únicamente 3 de los 18 casos las presentaron al nacer). La manifestación clínica más frecuente fue la de lesiones cutáneas anulares, eritematosas, en la cara, con disposición en antifaz, que se resolvieron en la mayoría y que a los 7 años sólo se apreciaban telangiectasias, hipo e hiperpigmentación, sin cicatrices; afectación visceral en aproximadamente 50%. Todas las madres tenían positividad para Ac. Anti-SSA/Ro[5].

El segundo estudio es el de Neiman, con 37 pacientes del Registro Nacional Americano del Lupus Neonatal. Sus datos confirman los hallazgos de otros autores y señalan que muchas madres estaban asintomáticas en el momento del diagnóstico y que sus hijos tenían mayor riesgo de desarrollar enfermedades autoinmunes durante la infancia o la adolescencia (tiroiditis de Hashimoto, artritis reumatoide juvenil, etcétera)[6].

La etiopatogenia del LEN es controvertida. El factor patogénico más claro es la presencia de Ac. Anti-SSA/Ro maternos, de clase IgG en la circulación del niño (presentes en 95% de los casos y su aclaración en el suero coincide con la resolución de las lesiones cutáneas y la normalización de los parámetros analíticos alterados). También se encuentran Ac. Anti-SSB/La en 50% y pocas veces anti-U1RNP, casi siempre asociados a anti-Ro. Los estudios de HLA han

demostrado que las madres de estos niños tienen mayor frecuencia de HLA-B8, DR3 y DQ2[3].

En el tratamiento de la enfermedad cutánea es fundamental la fotoprotección y se pueden añadir corticoides tópicos de baja potencia, reservándose los corticoides orales para los casos en los que exista afectación cardíaca o visceral. Si se acompaña de bloqueo cardíaco completo, se requerirá implantar un marcapasos permanente. También se ha empleado el láser de colorante pulsado para las telangiectasias residuales[3, 7].

Queremos destacar que en nuestro caso, pese a existir lesiones cutáneas, no se detectó positividad en la circulación sanguínea para Ac. Anti-SSA/Ro. Pensamos que esta circunstancia puede explicarse porque la prevalencia de estos autoanticuerpos es variable según la técnica empleada: por inmunodifusión o electroforesis se detecta 0,1-2% y por ELISA de 2,3-11%[2]. Desconocemos si existió diversidad en la técnica efectuada en la madre y en la niña. No obstante, la presencia de Ac. Anti-SSA/Ro no es suficiente para producir la enfermedad y también es necesario realizar varias determinaciones para demostrar la presencia de autoanticuerpos en el niño enfermo e incluso puede recurrirse a técnicas de inmunoprecipitación de proteínas y ARN para confirmar el diagnóstico[3], que no fueron realizadas en nuestra paciente.

Por tanto, ante la presencia de lesiones periorbitarias en un neonato, siempre debe sospecharse LEN, requiriéndose un estudio multidisciplinario para evaluar y tratar adecuadamente las manifestaciones extracutáneas. También debe efectuarse seguimiento clínico prolongado, ante la posibilidad de desarrollar *a posteriori* algún tipo de conectivopatía o enfermedad autoinmune. Además, también es conveniente vigilar a las madres de estos niños, ya que aunque en el momento del diagnóstico pueden estar asintomáticas, tienen un elevado riesgo de desarrollar una conectivopatía y deben ser advertidas de que existe riesgo de afectación en futuros embarazos.

Bibliografía

1. Diociaiuti A, Paone C, Giraldi L, Paradisi M, El Hachem M. Congenital lupus erythematosus: case report and review of the literatura. *Pediatr Dermatol* 2005;22:240-2.
2. Costedoat-Chalumeau N, Amoura Z, Le Thi Hong D, Georgin S, Vauthier D, Sebbouh D, et al. Neonatal lupus syndrome: review of the literature. *La revue de médecine interne* 2003; 24:659-71.
3. Requena C, Pardo J, Febrer I. Infantile lupus erythematosus. *Actas Dermosifiliogr* 2004;95:203-12.
4. Burch JM, Lee LA, Weston WL. Neonatal lupus erythematosus. *Dermatology nursing* 2002; 14:157-60.
5. Weston WL, Morelli JG, Lee LA. The clinical spectrum of anti-Ro-positive cutaneous neonatal lupus erythematosus. *J Am Acad Dermatol* 1999;40:675-81.
6. Neiman AR, Lee LA, Weston WL, Buyon JP. Cutaneous manifestations of neonatal lupus without heart block: characteristics of mother and children enrolled in a national registry. *J Pediatr* 2000;137:674-80.
7. Lee LA. Neonatal lupus: clinical features, therapy, and pathogenesis. *Curr Rheumatol Rep* 2001;3:391-5.