

Fibroxiantoma atípico. Estudio clínico-patológico e inmunohistoquímico de diez casos

Atypical fibroxanthoma. A clinicopathological and immunohistochemical study of ten cases

C. Sánchez Herreros, E. Díez Recio, P. BÉlmar Flores, A. Vergara Sánchez, E. Jiménez Blázquez, J. Cuevas Santos*, E. de Eusebio Murillo

Servicio de Dermatología. *Servicio de Anatomía Patológica. Hospital General Universitario de Guadalajara. Universidad de Alcalá de Henares. España.

Correspondencia:

Esther Díez Recio
Servicio de Dermatología.
Hospital General Universitario de Guadalajara
Universidad de Alcalá de Henares
C/ Donantes de sangre, s/n
19002 Guadalajara (España)
Tel.: 949 209200 - Fax: 949 209218
e-mail: ediez@sescam.jccm.es

Resumen

El fibroxantoma atípico es un tumor infrecuente, de histogénesis incierta. La mayoría de los autores lo consideran una variante superficial del histiocitoma fibroso maligno. Generalmente se manifiesta como un nódulo solitario en personas de edad avanzada y zonas expuestas al sol. El diagnóstico del fibroxantoma atípico es siempre de exclusión, y debe diferenciarse mediante inmunohistoquímica de otros tumores fusocelulares como los carcinomas escamosos y melanomas. Describimos las características clinicopatológicas e inmunohistoquímicas de diez casos de fibroxantoma atípico.

(C. Sánchez Herreros, E. Díez Recio, P. BÉlmar Flores, A. Vergara Sánchez, E. Jiménez Blázquez, J. Cuevas Santos, E. de Eusebio Murillo. Fibroxantoma atípico. Estudio clínico-patológico e inmunohistoquímico de diez casos. *Med Cutan Iber Lat Am* 2008;36:66-71)

Palabras clave: fibroxantoma atípico, histiocitoma fibroso maligno, tumores fusocelulares, inmunohistoquímica.

Summary

Atypical fibroxanthoma is a rare tumor of unknown histogenesis, considered by most authors to represent a superficial or minimally invasive variant of malignant fibrous histiocytoma that most often presents as a solitary nodule on sun-exposed skin of the elderly. The diagnosis of atypical fibroxanthoma is always one of exclusion. Other spindle-cell tumor such as squamous cell carcinoma and melanoma must be ruled out by immunohistochemical techniques. We report the clinicopathological and immunohistochemical features of ten cases of atypical fibroxanthoma.

Key words: *atypical fibroxanthoma, malignant fibrous histiocytoma, spindle-cell tumor, immunohistochemistry.*

En 1961, Helwig describió un tumor poco frecuente con marcado pleomorfismo y de curso benigno. Debido a su aspecto histológicamente maligno y xantomatoso lo denominó fibroxantoma atípico (FA)[1]. Inicialmente se consideró una lesión reactiva benigna, pero en la actualidad, la mayoría de los autores lo consideran una variante superficial del histiocitoma fibroso maligno[2-4]. Generalmente se manifiesta como un nódulo solitario en personas de edad avanzada y zonas expuestas al sol aunque con menor frecuencia

puede aparecer en tronco y extremidades de personas jóvenes. Su buen pronóstico se cree que es debido a la localización superficial de la tumoración. El diagnóstico diferencial histológico incluye carcinoma escamoso, melanoma, leiomiomasarcoma o dermatofibrosarcoma protuberans entre otros, siendo fundamental la realización de estudios inmunohistoquímicos para el diagnóstico del FA.

El objetivo principal de este estudio es presentar las características clínicas, histológicas e inmunohistoquímicas

de 10 pacientes diagnosticados en los últimos 25 años en nuestro hospital.

Material y métodos

Realizamos un estudio retrospectivo de las características clínicas, patológicas e inmunohistoquímicas de los pacientes con FA estudiados en nuestro servicio durante el periodo comprendido entre 1980 y 2005. Fueron diagnosticados diez pacientes, recogiendo los siguientes datos: sexo, edad al diagnóstico, localización y tamaño del tumor, antecedentes dermatológicos y evolución. En todos los casos el diagnóstico se realizó mediante el estudio histopatológico con tinción de hematoxilina-eosina según la técnica habitual. Posteriormente se realizó un panel de inmunohistoquímica con las siguientes tinciones: panqueratina (AE1/AE3), CD68, factor XIIIa, vimentina, S-100, HMB-45, CD-34, actina (HHF-35) y CD10. La intensidad de la tinción inmunohistoquímica fue graduada de 0 (negativo) a 3+ (marcada positividad).

Resultados

Las características clínicas y epidemiológicas de los diez pacientes se resumen en la Tabla 1. Ocho pacientes eran varones y dos mujeres, de edades comprendidas entre 63 y 93 años, con una edad media de 75 años. Las lesiones se localizaban en todos los casos en la cara (Figura 1). Correspondían a nódulos solitarios de rápido crecimiento, algunos erosionados, con un diámetro entre 1 y 2,5 cm, y en cuatro pacientes presentaron sangrado leve de la lesión.

El tiempo de evolución osciló entre 1 mes y 8 meses, con una media de 4 meses. En 9 casos se realizó extirpación completa con margen amplio. Solo en un caso no se pudo realizar la extirpación completa de la lesión por negativa del paciente y se desconoce su evolución. Todos ellos presenta-

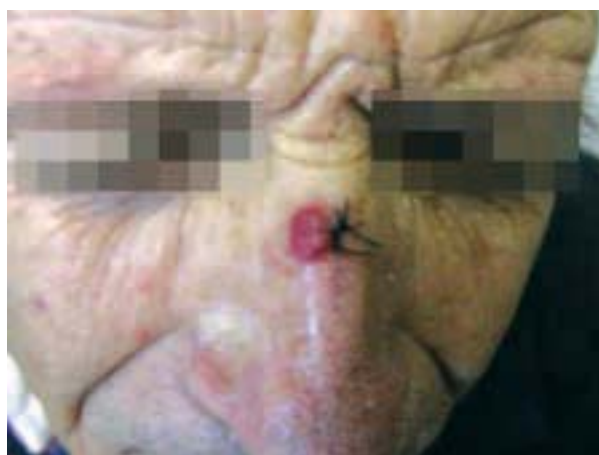

Figura 1. Nódulo eritematoso en piel de dorso nasal en paciente varón, con presencia de queratosis actínicas e injerto tras cirugía de epiteloma basocelular.

ron como antecedentes dermatológicos numerosas queratosis actínicas y en el 70% al menos otro carcinoma cutáneo. Después del tratamiento los pacientes fueron controlados durante un periodo que varió entre 12 y 108 meses, con una media de 53 meses. Ningún caso ha presentado recurrencias o metástasis.

El estudio histopatológico reveló, en todos los casos, tumores intradérmicos, generalmente bien definidos pero no encapsulados, con gran densidad celular, sin llegar al tejido celular subcutáneo. La epidermis estaba ulcerada en 7 casos. Constaba de una proliferación de hábito mesenquimal, con células con núcleos pleomórficos, a menudo hiperromáticos, dispuesta en forma de fascículos con orientación variable o en un patrón vagamente estoriforme. La celularidad era polimorfa, si bien la célula predominante era fusocelular, de núcleo vesiculoso con nucléolo prominente. También se observó células gigantes, algunas multinuclea-

Tabla 1. Datos clínicos, epidemiológicos y evolutivos

Caso	Sexo/edad	Localización	Tamaño (cm)	Patología asociada	TD (meses)	Recurrencia	Evolución (meses)
1	V/67	Frente	1,8	QA, CBC	–	No	108
2	M/93	Mejilla	1,5	QA,CBC, CEC	–	No	24
3	V/80	Frente	1,5	QA,CBC	8	No	36
4	V/66	Pabellón auricular	1	QA	3	–	–
5	V/68	Pabellón auricular	2,5	QA, CBC, CEC	4	No	108
6	M/85	Frente	2,5	QA,CBC	1	No	60
7	V/66	Preauricular	2,5	QA	2	No	84
8	V/89	Preauricular	2,5	QA,CBC	6	No	12
9	V/63	Dorso nasal	1	QA,CBC	6	No	12
10	V/77	Retroauricular	1,3	QA	3	No	36

TD: Tiempo hasta el diagnóstico; QA: Queratosis actínica; CBC: carcinoma basocelular; CEC: carcinoma espinocelular.

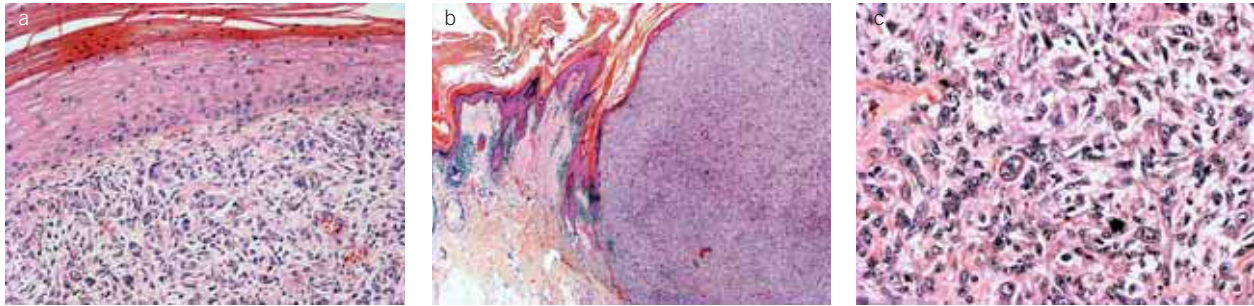


Figura 2. El tumor está compuesto predominantemente por haces poco organizados de células fusiformes pleomórficas y con atipias.

das y células poligonales con citoplasma eosinófilo. Las mitosis eran abundantes, y algunas atípicas. En todos los casos había marcada elastosis actínica en relación con exposición solar (Figuras 2-8).

En todos los casos se observó que la proliferación tumoral era negativa para citoqueratinas, S-100, HMB-45, CD34 y actina, junto con marcada positividad para el CD10, vimentina y en menor intensidad para el factor XIIIa. El CD 68 fue positivo en las células de hábito histiocitario. La Tabla 2 resume los resultados inmunohistoquímicos.

Comentario

En nuestro estudio se observó que el FA aparecen en pacientes de edad avanzada, con predominio en varones, con lesiones localizadas siempre en áreas fotoexpuestas, siendo la forma clínica más frecuente descrita en la literatura[2, 3, 5]. Existe otra forma, más rara, que aparece en tronco y extremidades de pacientes jóvenes, y no está asociada al daño actínico. Algunos autores consideran que los FA con esta última forma de presentación, deberían incluirse en el espectro del denominado histiocitoma fibroso atípico[6, 7].

Habitualmente se trata de lesiones únicas, y sólo hemos encontrado dos casos publicados de localizaciones múltiples[8, 9]. Generalmente se presenta como un nódulo de crecimiento rápido, con frecuencia ulcerado y que suele tener menos de 2 cm de diámetro. El tiempo de evolución es corto, con una media de 4 meses, lo que coincide con otros estudios[10]. Su apariencia clínica, por lo demás, es inespecífica y no sugiere el diagnóstico de FA, confundiéndose con el carcinoma basocelular, carcinoma escamoso o granuloma piógeno[11], como en dos de nuestros casos. Además se ha descrito una variante pigmentada que puede ser confundida tanto clínica como histológicamente con un melanoma[12].

El diagnóstico se realizó de acuerdo a las características histopatológicas constituidas por una proliferación dérmica con marcado pleomorfismo, con células atípicas bizarras, con predominio del componente fusocelular, dispuestas en haces poco organizados o en un patrón vagamente estoriforme y con mitosis atípicas. El diagnóstico definitivo se estableció mediante la realización de un panel de inmunohistoquímica para distinguirlo de otros tumores fusocelulares que pueden adoptar el mismo patrón morfológico, principalmente con el carcinoma escamoso fusocelular y el melanoma[3],

Tabla 2. Resumen de los resultados del estudio inmunohistoquímico

Caso	Citoqueratinas AE1/AE3	CD68	FXIIIa	Vimentina	S-100	HMB-45	CD34	HHF-35 Actina	CD10
1	-	+/-	+	+	-	-	-	-	++
2	-	+/-	-	+	-	-	-	-	+
3	-	+/-	+	+	-	-	-	-	++
4	-	+/+++	+/-	+	-	-	-	-	++
5	-	++	++	++	-	-	-	-	+++
6	-	+	+++	+	-	-	-	-	+++
7	-	+/-	+/-	+	-	-	-	-	+
8	-	+/+++	+	+++	-	-	-	-	+++
9	-	+	+	+	-	-	-	-	++
10	-	+/-	+	+++	-	-	-	-	+++

(-), negativo; (+), débil positivo; (++) , moderado positivo; (+++) , marcadamente positivo.

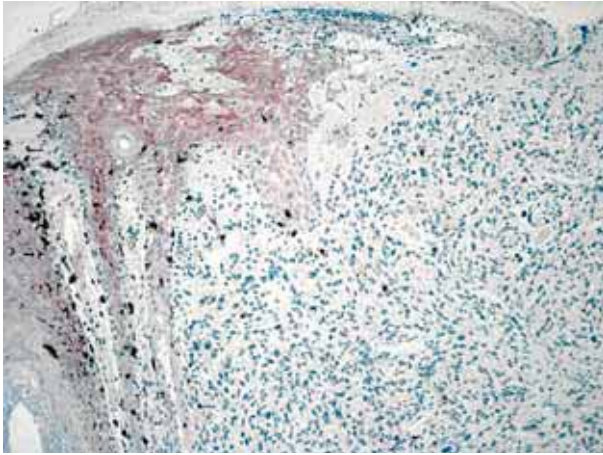


Figura 3. Fibroxantoma atípico: tinción con S100 negativa.

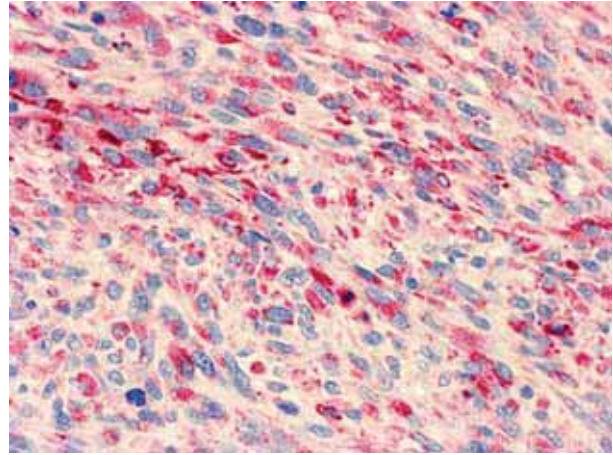


Figura 5. Fibroxantoma atípico: CD68 débil positivo.

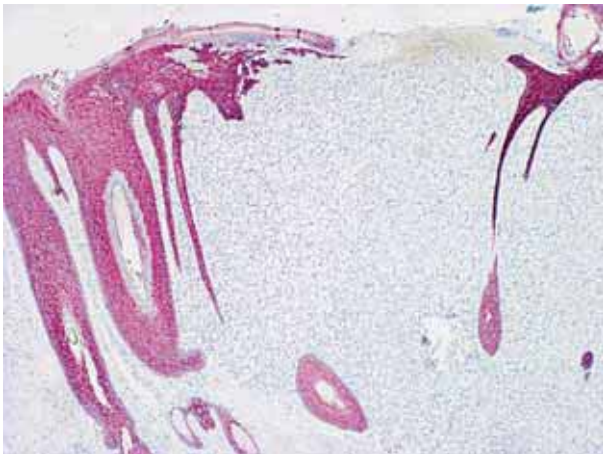


Figura 4. Fibroxantoma atípico: negatividad a citoqueratinas.

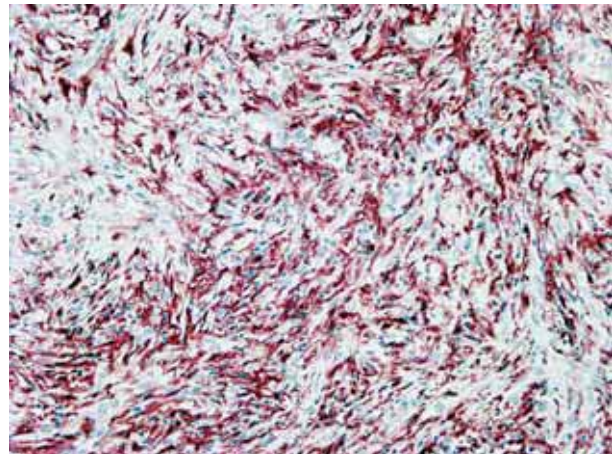


Figura 6. Fibroxantoma atípico: Factor XIIIa positivo.

y otros como el leiomiosarcoma o dermatofibrosarcoma. El FA no muestra inmunoreactividad frente a las citoqueratinas, lo que lo diferencia de la mayoría de carcinomas. Aunque es posible, sería excepcional que un carcinoma escamoso pobremente diferenciado perdiera la inmunoexpresión

con todas las citoqueratinas. En estos casos el estudio ultraestructural ayudaría al diagnóstico diferencial de carcinoma escamoso si la neoplasia contiene abundantes desmosomas. El diagnóstico diferencial con el melanoma está basado en la ausencia de S-100. Otros marcadores melanocíticos

Tabla 3. Panel de anticuerpos a utilizar para el estudio inmunohistoquímico en tumores fusocelulares

	CK	VIM	CD34	α SMA	S100	HMB45	DES	CD99
CEC	+	+	-	-	-	-	-	-
Melanoma	-	+	-	-	+	+	-	-
FXA	-	+	-/+	-*	-	-	-	Nc
DFSP	-	+	+	-	-	-	-	Nc
leiomiocarcinoma	-/+	+	+/-	+	-	-	+	-

CEC: carcinoma escamoso; FXA: fibroxantoma atípico; DFSP: dermatofibrosarcoma protuberans; CK: citoqueratina; VIM: vimentina; α SMA: actina; DES: desmina. Nc: no conocido
 * Algunos fibroxantomas pueden marcar con actina.

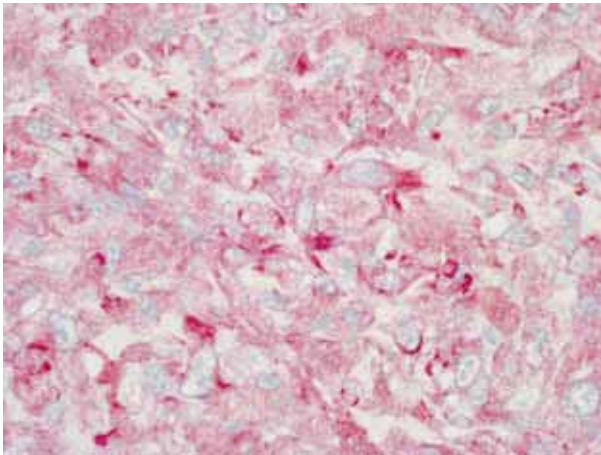


Figura 7. Fibroxantoma atípico: inmunoexpresión positiva a vimentina.

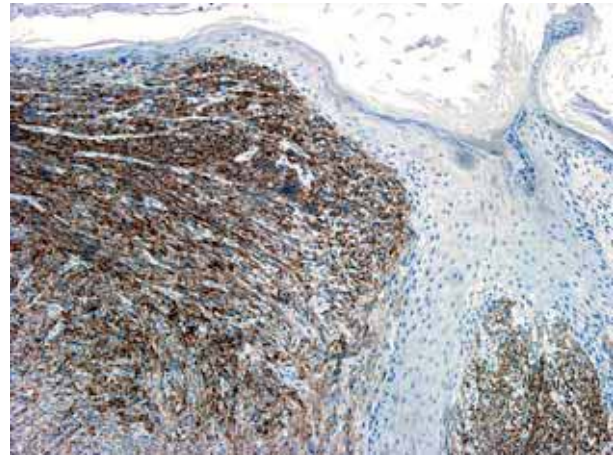


Figura 8. Fibroxantoma atípico: CD10 positivo.

útiles son HMB-45 y Melan A. A diferencia del dermatofibrosarcoma protuberans las células son CD34 negativas. Aunque algunos fibroxantomas pueden marcar con actina, la negatividad para desmina descartaría un leiomiosarcoma[13]. Recientemente se ha señalado que la expresión de CD99 puede ser un marcador útil en los casos de FA, lo que permitiría distinguirlo de otros tumores cutáneos fusocelulares[14]. Asimismo otros trabajos apoyan la utilización de CD10 como marcador útil en el diagnóstico del FA[15], siendo positivo en todos nuestros casos (Tabla 3) (Figura 8).

La histogénesis del tumor es incierta. Estudios ultraestructurales e inmunohistoquímicos indican que el FA deriva, como el histiocitoma fibroso maligno, de una célula mesenquimal indiferenciada, que durante la diferenciación, pueden adoptar rasgos morfológicos de tipo fibrohistiocítico o miofibroblástico[8-16]. Para la mayoría de los autores el FA es considerado una variante superficial del histiocitoma fibroso maligno, sarcoma de partes blandas más frecuente en la edad adulta y con un pronóstico desfavorable. Histológicamente puede ser indistinguible de la variante pleomórfica del histiocitoma fibroso maligno. La diferencia es que se originaría en dermis sin invadir estructuras profundas, lo que conlleva mejor pronóstico. Para algunos autores, si la neoplasia afecta extensamente el tejido subcutáneo con invasión de la fascia o el músculo o presenta invasión vascular, correspondería a un histiocitoma fibroso maligno[4]. La tinción con CD74/LN-2 puede ayudar a diferenciar entre el FA y el histiocitoma fibroso maligno, ya que la expresión es muy débil e infrecuente en los FA y muy intensa en los histiocitomas fibrosos malignos, aunque son necesarios más estudios[19].

La etiología de los fibroxantomas es desconocida, pero se han implicado una serie de factores que predisponen a su

aparición sobre la piel: traumatismos, quemaduras, radioterapia y, con mayor frecuencia, exposición continuada a radiación ultravioleta. Existen varios trabajos que han demostrado en el FA una mutación del gen supresor 53, inducida por radiación ultravioleta[20, 21].

El tratamiento de elección es la extirpación completa de la lesión, con márgenes de seguridad de 1 cm, con muy buen pronóstico[22]. El comportamiento clínico es benigno. Las recidivas suceden en el 5-16% de los casos, generalmente tras extirpaciones incompletas[3, 23, 24]. Aunque raras, se han descrito algunos casos de metástasis pudiendo localizarse en los ganglios linfáticos y el pulmón[25, 26]. En algunos de los casos metastásicos no se han realizado técnicas de inmunohistoquímica y no se ha valorado de manera estricta la localización superficial de estos tumores. Los factores de riesgo que condicionan la diseminación metastásica son el gran tamaño de la lesión, la existencia de múltiples recidivas, invasión de estructuras profundas o de los vasos, necrosis tumoral y un estado inmunocomprometido[27]. El FA es un tumor en el que puede emplearse la cirugía de Mohs, aunque las series publicadas son pequeñas debido a la rareza de este tumor[24, 28, 29]. En la serie más amplia publicada, la tasa de recurrencias del FA tratado con Mohs es de un 6,9 a los 3 años de seguimiento, comparado con un 16% de recurrencias de la cirugía convencional[28]. Sin embargo los estudios son insuficientes, por el momento, para considerar esta técnica como tratamiento de primera elección.

En conclusión, nuestros resultados coinciden con lo descrito en la literatura. El FA es un tumor infrecuente y su diagnóstico es siempre de exclusión, siendo necesaria la realización de técnicas de inmunohistoquímica que permitan excluir otros diagnósticos y por tanto el empleo de tratamientos inadecuados.

Bibliografía

1. Helwig EB, May D. Atypical fibroxanthoma. Proceedings of the 18th Annual Tumor Seminar of San Antonio Society of Pathologists, 1961. Texas State. *J Med* 1963; 59: 664-7.
2. Fretzin DF, Helwig EB. Atypical fibroxanthoma of the skin. A clinicopathologic study of 140 cases. *Cancer* 1973;31:1541-52.
3. Weedon D. Tumor and tumor-like proliferations of fibrous and related disorders. En: Weedon D, editor. *Skin Pathology*. 2nd ed. Edinburgh: Churchill-Livingstone; 2002. pp. 936-8.
4. Weiss SW, Goldblum JR. *Ezinger and Weiss's Soft tissue Tumors*. 4th ed. St Louis: Mosby; 2001. p. 535.
5. Leong AS, Milios J. Atypical fibroxanthoma of the skin: a clinicopathological and immunohistochemical study and a discussion of its histogenesis. *Histopathology* 1987;11: 463-75.
6. Kaddu S, McMenamin ME, Fletcher CDM. Atypical fibrous histiocytoma of the skin. Clinicopathologic analysis of 59 cases with evidence of infrequent metastasis. *Am J Surg Pathol* 2002;26:35-46.
7. Lazar AJF, Fletcher CDM. Distinctive dermal clear cell mesenchymal neoplasm: clinicopathologic analysis of five cases. *Am J Dermatopathol* 2004;26:273-9.
8. Chilukuri S, Alam M, Goldberg H. Two atypical fibroxanthoma of the ear. *Dermatol Surg* 2003;29:408-10.
9. Nadjem MA, Graham JH. Case for diagnosis: multiple atypical fibroxanthoma. *Mil Med* 1986;151:666-9.
10. Gómez de la Fuente E, Sols M, Álvarez-Fernández JG, et al. Atypical fibroxanthoma. Clinical/pathological study of 10 cases. *Actas Dermosifiliogr* 2005;96:153-8.
11. Goette DK, Odom RB. Atypical fibroxanthoma masquerading as pyogenic granuloma. *Arch Dermatol* 1976;112:1155-7.
12. Díaz-Cascajo C, Weyers W, Borghi S. Pigmented atypical fibroxanthoma. A tumor that may be easily mistaken for malignant melanoma. *Am J Dermatopathol* 2003;25:1-5.
13. Longacre TA, Smoller BR, Rouse RV. Atypical fibroxanthoma. Multiple immunohistologic profiles. *Am J Surg Pathol* 1993;17:1199-209.
14. Monteagudo C, Calduch L, Navarro S, et al. CD99 Immunoreactivity in atypical fibroxanthoma. *Am J Clin Pathol* 2002;117:126-131.
15. Weedon D, Williamson R, Mirza B. CD10, a useful marker for atypical fibroxanthomas. *Am J Dermatol* 2005;27:181.
16. Weedon D, Kerr JFR. Atypical fibroxanthoma of the skin: an electron microscopy study. *Pathology* 1975;7:173-7.
17. Barr RJ, Wuerker RB, Graham JH. Ultrastructure of atypical fibroxanthoma. *Cancer* 1977;40:736-43.
18. Carson JW, Schwartz RA, McCandless CM, French SW. Atypical fibroxanthoma of the skin. Report of a case with Langerhans-like granules. *Arch Dermatol* 1984;120:234-9.
19. Lazova R, Moynes R, May D, Scott G. LN-2 (CD74). A marker to distinguish atypical fibroxanthoma from malignant fibrous histiocytoma. *Cancer* 1997;79:2115-24.
20. Dei Tos AP, Maestro R, Doglioni C, et al. Ultraviolet-induced p53 mutations in atypical fibroxanthoma. *Am J Pathol* 1994;145: 11-7.
21. Sakamoto A, Oda Y, Itakura E, et al. Immunoreexpression of ultraviolet photoproducts and p53 mutations analysis in atypical fibroxanthoma and superficial malignant fibrous histiocytoma. *Mod Pathol* 2001;14:581-8.
22. Hakim I. Clinical note atypical fibroxanthoma. *Ann Otol Rhinol Laryngol* 2001;110: 985-987.
23. Brown MD. Recognition and management of unusual cutaneous tumors. *Dermatol Clin* 2000;18:543-52.
24. Zalla MJ, Randle HW, Brodland DG, Davis JL, Roenigk RK. Mohs surgery vs wide excision for atypical fibroxanthoma: follow-up. *Dermatol Surg* 1997;23:1223-4.
25. Helwig EB, May AD. Atypical fibroxanthoma of the skin with metastasis. *Cancer* 1986; 57:368-76.
26. Kargi E, Gungor E, Verdi M, et al. Atypical fibroxanthoma and metastasis to the lung. *Plast Reconstr Surg* 2003;15:1760-2.
27. Crowson AN, Carlson-Sweet K, Macinnis C, et al. Clear cell atypical fibroxanthoma: a clinicopathologic study. *J Cutan Pathol* 2002; 29:374-81.
28. Davis JL, Randle HW, Zalla MJ, Roenigk RK, Brodland DG. A comparison of Mohs micrographic surgery and wide excision for the treatment of atypical fibroxanthoma. *Dermatol Surg* 1997;23:105-10.
29. Huether MJ, Zitelli JA, Brodland DG. Mohs micrographic surgery for the treatment of spindle cell tumors of the skin. *J Am Acad Dermatol* 2001;44:656-9.