

Onicopatías con paraqueratosis determinada por examen directo con Negro de Clorazol

Onychopathy with parakeratosis determined by direct examination with Clorazol Black E

F. Arreaza

Clínica "Luis Razetti". Consultorio de Dermatología y Micología. Caracas. Venezuela.

Correspondencia:

Fanny Arreaza
Clínica "Luis Razetti" Piso 3
Consultorio 62. La Candelaria - Caracas
Tel.: (058-2) 5760339
Celular: (058-2) 4143250743
e-mail: fannyarreaza@hotmail.com

Resumen

Presento 20 casos de pacientes con onicopatía en manos y pies, quienes fueron referidos a la consulta de micología para hacer diagnóstico confirmatorio de onicomicosis. Clínicamente presentaban onicolisis, cambios de coloración y trastornos tróficos en una o varias uñas.

Al practicarle examen directo del lecho ungueal con Negro de Clorazol, todos presentaban células nucleadas (paraqueratosis) con examen directo positivo para hongos en 4 pacientes (20%).

Se le practicó electroencefalograma (mapa tac cerebral) y test psicométrico en 7 pacientes (35%) encontrándose cuatro de depresión endógena. El resto de pacientes no colaboraron para la evaluación psicológica.

(F. Arreaza. Onicopatías con paraqueratosis determinada por examen directo con Negro de Clorazol. Med Cutan Iber Lat Am 2008;36:72-75)

Palabras clave: onicopatía, paraqueratosis, negro de clorazol.

Summary

20 cases are reported of patients with onychopathy in hands and feet, who were referred for mycological examination to confirm a diagnosis of onychomycosis. Clinically they exhibited onycholysis, color changes and trophic disorders in one or more nails. When subjected to direct examination of the nail bed with Clorazol Black E, all showed nucleated cells (parakeratosis) with positive results for fungi in 4 patients (20%).

Electroencephalograms were performed on 7 patients (35%) showing symptoms of depression.

Key words: onychopathy, parakeratosis, clorazol black E.

La paraqueratosis es un hallazgo microscópico donde se observan células nucleadas en la capa córnea de la epidermis, debido al aceleramiento del recambio epidérmico[1], se observa esta patología con mayor frecuencia en los casos de psoriasis[2].

El Negro de Clorazol, es un colorante biológico, es el ácido tris-azo, descrito inicialmente por Cannon en el año de 1937 como un colorante botánico[3, 4]. Es útil para observar los hongos en estado parasitario ya que es selectivo para la quitina, sustancia que se encuentra en la pared de las hifas,

las cuales se colorean de un color amarillo verdoso sobre un fondo oscuro, las cuales las hace fácilmente visible al microscopio[5].

La importancia de este hallazgo, es comprobar si el Negro de Clorazol, además de ser útil para la identificación de los hongos en su estado parasitario, serviría también para la identificación rápida de los pacientes con psoriasis ungueal, con lo que se evitaría la biopsia de la uña lo que por lo general es un procedimiento indeseable para los pacientes.

Tabla 1. Distribución de los pacientes con onicopatía según sexo y grupos etáreos

Edad (años)	Sexo		Total
	Mujeres	Hombres	
21-30	3	1	4
31-40	2	0	2
41-50	7	1	8
51-60	3	1	4
61-70	2	0	2
Total	17 (85%)	3 (15%)	20 (100%)

Material y métodos

En un período de 3 años (24/10/03 al 13/01/06) 85 pacientes con lesiones en las uñas fueron enviados a la consulta de micología para realizarle examen micológico para confirmación diagnóstica de onicomiosis.

A todos los pacientes se les realizó historia clínica donde se interrogó el inicio de la lesión, tiempo de evolución y su sintomatología.

Se le realizó examen micológico directo y cultivo. El examen directo fue realizado con KOH al 40% y Tinta Parker, y con Negro de Clorazol. La mezcla del Negro de Clorazol fue preparada en la sección de micología del Instituto de Biomedicina en Caracas, de la siguiente manera: 100 mgs de Negro de Clorazol se disolvió en 10 ml de dimetil sulfóxido (DMSO) y esta mezcla fue añadida a una segunda preparación de 90 ml de agua destilada a quien se le agregó 5 g de KOH. Esta solución así preparada no se filtró.

Resultados

De los 85 casos estudiados en 20 se observó en el raspado del lecho ungueal células nucleadas (paraqueratosis) con el Negro de Clorazol. De estos 20 pacientes 17 eran hembras y 3 varones (Tabla 1). Las edades estaban comprendidas entre los 21 y 62 años. En 18 pacientes la lesión se localizó en uñas de pie, en 1 paciente a nivel de mano y en 1 paciente en uñas de mano y de pie (Tabla 2).

Tabla 2. Especificación de la localización de las lesiones según grupos etáreos

Edad (años)	Pie	Mano	Ambos	Total
21-30	3	0	1	4
31-40	2	0	0	2
41-50	7	1	0	8
51-60	4	0	0	4
61-70	2	0	0	2
Total	18 (90%)	1 (5%)	1 (5%)	20 (100%)

Tabla 3. Estudio de la clínica y examen micológico

Caso	Clínica	Hongo aislado
1	Onicosis	Examen directo positivo Cultivo: no se aisló el hongo
7	Onicosis Cambios de coloración Trastornos tróficos	Aspergillus terreus
14	Onicosis Cambios de coloración	Aspergillus terreus
11	Onicosis	Candida parasilopsis
19	Onicosis con cambios de coloración en ambos dedos gordos	T-rubrum (pie derecho) Negativo (pie izquierdo)

De los 20 casos estudiados en 5 fueron positivos para hongos (Tabla 3). Estos fueron: 2 casos de *Aspergillus terreus* (Nº 7 y Nº 14) y 1 caso (Nº 11) con *Candida parasilopsis*. El Caso Nº 19 presentó onicosis con cambios de coloración en dedos gordos de ambos pies, aislándose *T. rubrum* de la uña del pie derecho siendo negativo en el izquierdo. En un caso el Nº 1, se observó examen directo positivo, no aislándose el hongo en el cultivo.

El tratamiento indicado en todos los pacientes fue: tópicos inmunomoduladores (Pimecrolimus 1% crema), inmunosupresores (betametasona) y ácido salicílico. A excepción de los casos de onicomiosis los cuales fueron tratados con itraconazol con el esquema de pulsoterapia durante 18 meses. En vista de la mejoría clínica y no curación de las lesiones se le indicó el tratamiento antes descrito con mejoría de las lesiones (Figuras 3 y 5).

Comentarios

Con mucha frecuencia las lesiones de las uñas se le atribuye un origen micótico, por lo que se le instalan tratamientos con antimicóticos tópicos y orales por largos períodos de tiempo sin obtener curación de las lesiones, ya que en su mayoría la causa no es micótica[6], lo que hace obligatorio el examen micológico para confirmación diagnóstica de onicomiosis para establecer tratamientos específicos lo que garantiza la curación de las lesiones. En su mayoría la causa puede ser psoriática o traumática[7]. Es por esto que se hace obligatoria determinar la causa de la patología ungueal y no hacer diagnósticos por la clínica que presente el paciente (Figura 6).

Dentro de estos exámenes es obligatorio el examen directo, por esto nos pareció importante la observación de células nucleadas en el estrato córneo (paraqueratosis) con la utilización del Negro de Clorazol, lo que nos ayuda hacer otros diagnósticos (Figuras 7-9).

En los casos que en el examen directo del lecho ungueal se observe paraqueratosis es necesario la confirmación

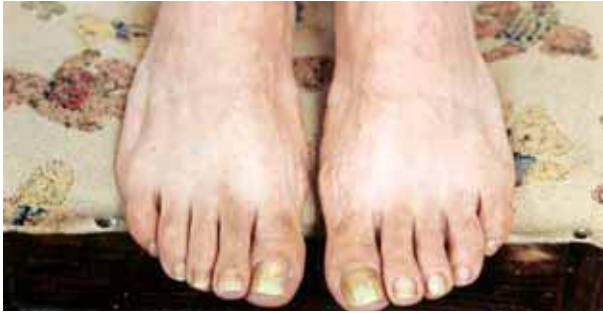

Figura 1. Caso n.º 7: antes del tratamiento. Onicosis con cambios de coloración amarillo-verdoso. Se aisló *Aspergillus terreus*.

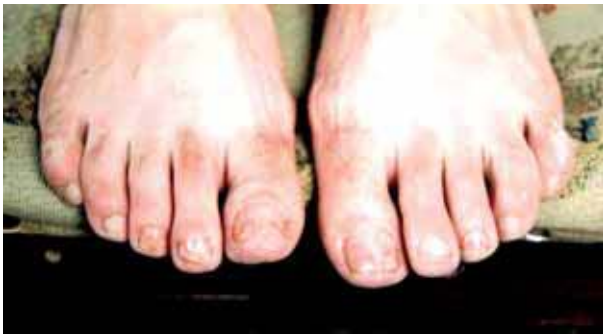

Figura 2. Caso n.º 7: después de 18 meses de tratamiento con itraconazol vía oral. Mejoría no curación de las lesiones.

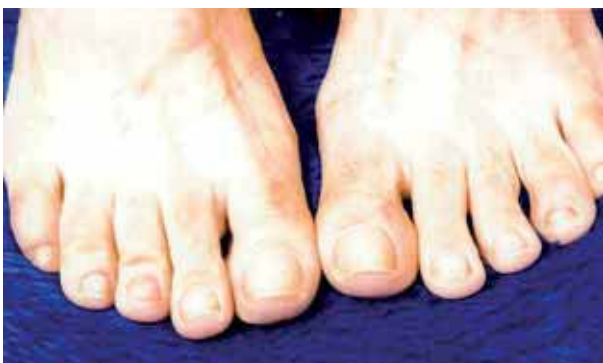

Figura 3. Caso n.º 7: después de 3 meses de tratamiento con pimecrolimus betametasona y ácido salicílico.

diagnóstica a través de la biopsia de la uña para confirmación diagnóstica de psoriasis ungueal u otra patología.

Conclusiones

1. Clínicamente todas las lesiones presentaban onicosis.
2. En todos los exámenes directos con Negro de Clorazol se observó paraqueratosis.

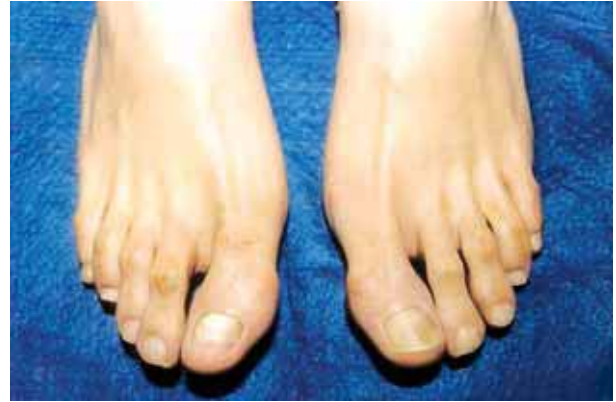

Figura 4. Caso n.º 20: antes del tratamiento con pimecrolimus, betametasona y ácido salicílico.

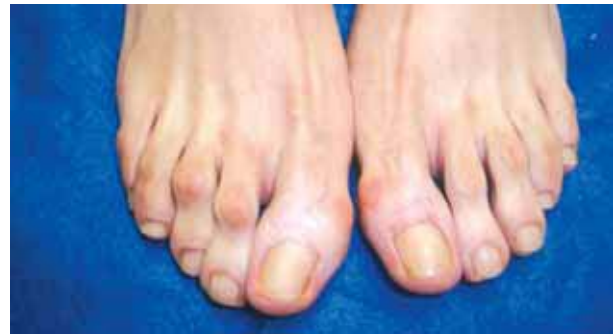

Figura 5. Caso n.º 20: después de 6 meses de tratamiento con pimecrolimus, betametasona y ácido salicílico.

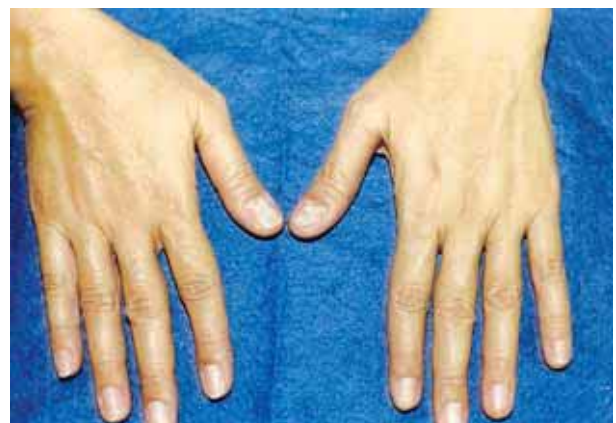

Figura 6. Caso n.º 17: Onicosis, estrías transversales y cambios de coloración en paciente sometida a gran estrés.

3. El mayor número de pacientes 40% (8 de 20 casos) estuvo ubicado en el grupo etáreo de 41 a 50 años de edad.
4. El mayor número porcentaje de pacientes correspondió al sexo femenino 85% (17 de 20 casos) (Tabla 1).

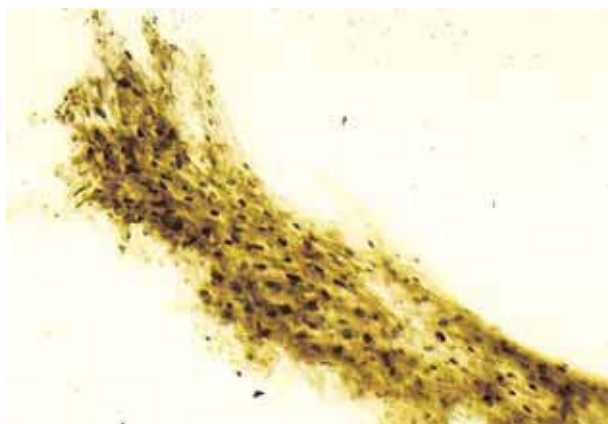


Figura 7. Paraqueratosis observada con objetivo 20X.

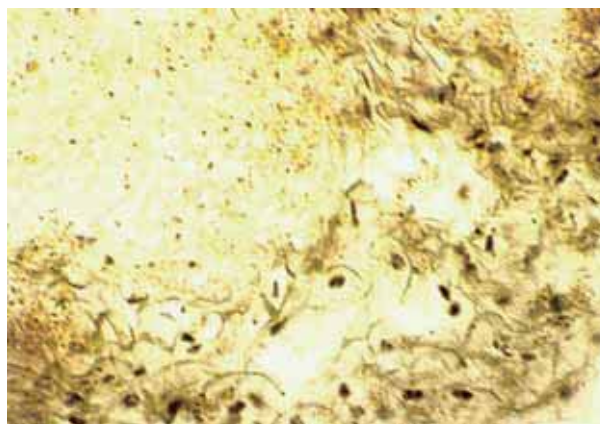


Figura 9. Examen directo con Negro de Clorazol. 40X.

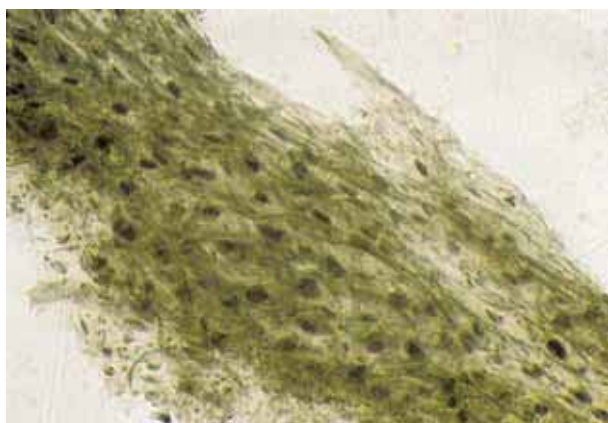


Figura 8. Examen directo con Negro de Clorazol. 40X.

5. El mayor número de lesiones se ubicó en las uñas de los pies 90% (18 de 20 casos) (Tabla 2).
6. En 25% de los pacientes (5 de 20 casos) el examen micológico fue positivo para hongos oportunistas.

7. En 35% de los pacientes (7 de 20 casos) se demostró por mapa tac cerebral y estudio psicométrico depresión endógena[8, 9]. Estos pacientes ameritaron tratamiento con antidepresivos orales (recaptadores de serotonina).
8. En todos los pacientes desaparecieron las lesiones posterior al tratamiento tópico a base de pimecrolimus 1% en crema, betametasona y ácido salicílico.

Agradecimientos

Quiero agradecer a los Drs. Elizabeth Briceño, Herculía Carruyo, Luis Alfredo González A., María Isabel Plaza, Elsy Yépez y demás dermatólogos por su confianza al enviarme sus pacientes con patologías de las uñas para practicarles examen micológico. A la Licenciada Iraidá Arreaza, mi querida hermana por la evaluación psicológica de los pacientes y al Dr. Guido Díaz por la realización e interpretación de los mapas tac cerebral.

Bibliografía

1. Fitzpatrick TB. *Dermatology in General Medicine*. Tomo I Capítulo II; Editorial MC Graw Company, 1971, p. 82.
2. Zaias N. *The Nail in Health and Disease*. Psoriasis of the Nail. Second Edition Capítulo 14; 1988, pp.137-50.
3. Cannon HG. A new biological stain for general purposes – *Nature* 1937;139:549.
4. Burke WA, Jones BE. A simple Stain for Rapid Office Diagnosis of Fungus Infections of the Skin. *Arch Dermatol* 1984;120:1519-20.
5. Pérez R, Weiss E, Villanueva E. Método rápido y sencillo para visualización de hifas en el diagnóstico de las dermatomicosis. *Dermatol Venezolana* 1986;24:27-34.
6. Arreaza F, Urrestarazu MI. Estudio de la flora micótica y bacteriana en pacientes con lesiones de las uñas. *Med Cut ILA* 1988;XVI:285-90.
7. Samman PD. Common causes of nail diseases show by survey of 1,600 cases. *Dermatol News* 1978;11:7-10.
8. Bolgert M, Soule M. Etude clinique et psychosomatique de 200 cas de psoriasis – *Se. Hop. Paris*, 1955;35:1251-61.
9. Baughman E, Sobel R. Psoriasis, stress and strain. *Arch Dermatol* 1971;103:599-605.