

Tricomicosis infantil

Trichomyces infantum

E. Silva Lizama, H. Logemann
Clínica Dermatológica. Guatemala.

Correspondencia:
Eduardo Silva Lizama
Clínica Dermatológica
Avenida Centroamérica 18-55 Zona 1
Guatemala, Ciudad
Tel.: (502) 22537322
Fax: (502) 22533896
e-mail: edusilamigo@gmail.com

Resumen

La Tricomicosis es una infección superficial que afecta con mayor frecuencia el pelo axilar y púbico, caracterizada por la formación de nódulos de diferentes colores alrededor del tallo piloso, causada por un actinomicético coriniforme denominado *Corynebacterium Tenuis*. A continuación, se presenta un caso inusual de tricomicosis de piel cabelluda en un niño de 1 año, se revisa el tema, así como su diagnóstico diferencial.

(E. Silva Lizama, H. Logemann. Tricomicosis infantil. Med Cutan Iber Lat Am 2008;36:91-93)

Palabras clave: tricomicosis, *Corynebacterium Tenuis*.

Summary

Trichomyces is a superficial infection that affects with more frequency the axillary and pubic hair it is characterized by the formation of nodules of different colors around the hair shaft, caused by Corynebacterium Tenuis. An unusual case of scalp trichomyces in a 1 year-old girl is reported. We review this entity as well as their differential diagnoses.

Key words: trichomyces, *Corynebacterium Tenuis*.

Caso clínico

Paciente de sexo femenino de 1 año de edad, residente de Guatemala. Al examen físico presenta dermatosis localizada a piel cabelluda, de esta afecta principalmente los pelos, constituida por nódulos de coloración blanco amarillenta de 1-2 mm de diámetro, adheridos al tallo piloso, piel subyacente normal. Resto del examen físico normal (Figura 1).

Al interrogatorio refiere la madre que la niña presenta su padecimiento desde hace seis meses, no atribuye causa específica, no ha recibido tratamiento.

Al practicar KOH al 10% en los vellos, se observaron nódulos, constituidos por aglomeraciones de bacterias, que a mayor aumento se aprecian formas cocoides y diferoides de 0.5-1 μ . Los cultivos en medio de gelosa sangre, se obtuvo el crecimiento de colonias pequeñas, rugosas blanquecinas, opacas de 2 mm. Al microscopio se observaron numerosas formas cocoides y diferoides, grampositivas (Figura 2)

La paciente recibió tratamiento con loción de eritromicina al 2%, dos veces por día, durante diez días obteniendo resultados satisfactorios.

Comentario

Tricomicosis es una infección del pelo axilar y púbico, caracterizado por la formación de nódulos de color amarillo (el flava), rojo (el rubra) o negro (el nigra) que rodean el tallo piloso.

Los sinónimos: leptothricosis axilar, tricomicosis nudosa, tricomicosis cromática, triconocardiosis axilar, tricomicosis palmellina, tiña axilar.

Esta enfermedad prevalece en países de clima templado, las zonas que presentan la mayor parte de casos corresponden a Centro y Sudamérica, Brasil, Colombia, Venezuela y Panamá, pero está extendido a zonas altamente tropicales

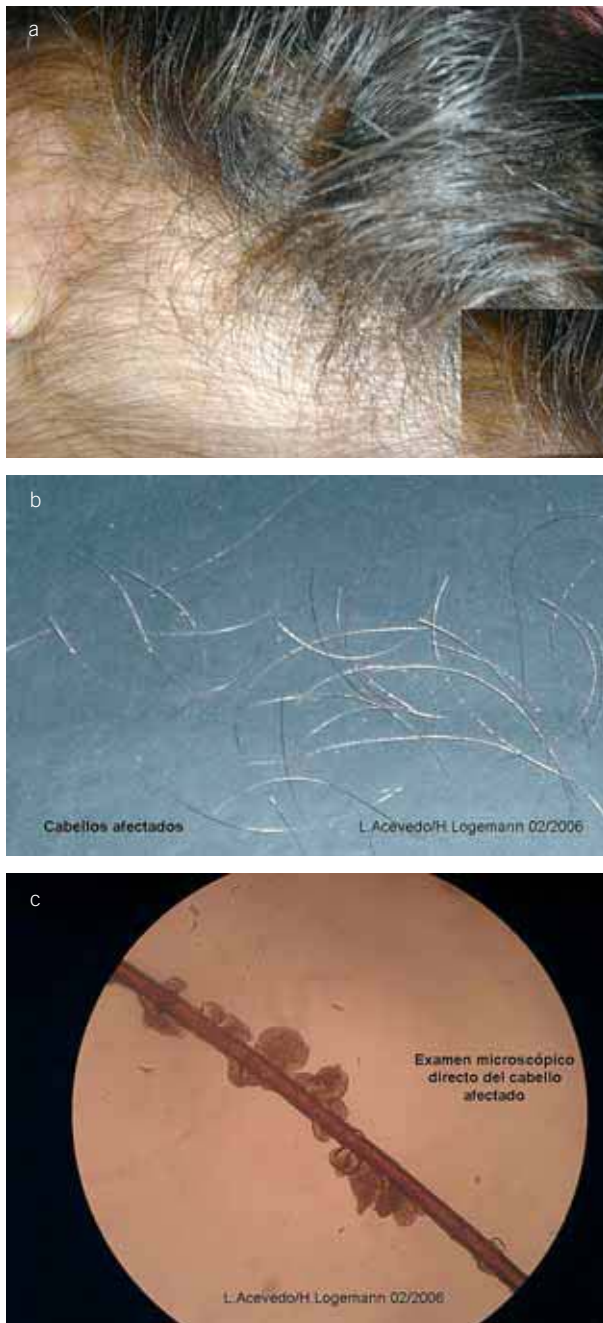


Figura 1. A) *Tricomicosis capitis*. B) *Tricomicosis capitis*, nótese los nódulos adheridos al tallo piloso. C) *Tricomicosis capitis*, KOH 10% concreciones de *C. Tenuis*.

donde la precipitación pluvial es alta y la humedad favorece el crecimiento del microorganismo[1, 2].

El agente etiológico de la tricomicosis es *Corynebacterium Tenuis*. Es un microorganismo clasificado como Corinebacteria, acuerdo a tres condiciones: microscópicamente

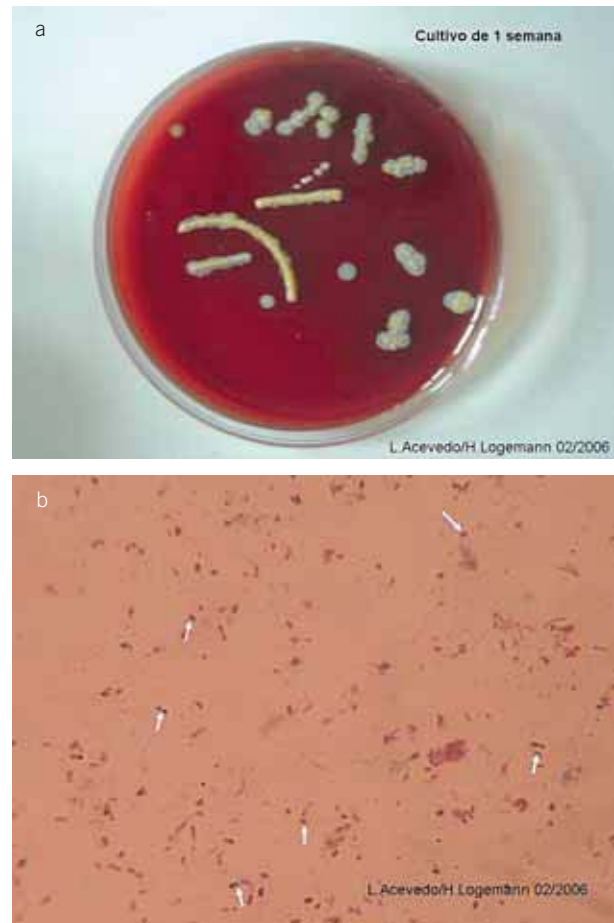

Figura 2. A) *C. Tenuis*: Cultivo demuestra colonias pequeñas, blancuecinas. B) *C. Tenuis* examen microscópico: figuras cocoides, difteroides.

está constituido por formas cocoides y difteroides, no tiene lípido característico del género *Nocardia*, y no es resistente a la lisosima. *C. Tenuis*, se desarrolla en los medios ordinarios para bacterias, es grampositivo aerobio. En microscopia electrónica se le ha comprobado la existencia de cápsula.

El 30% de los adultos contiene la colonización de esta bacteria en la región inguinal y axilar, la hiperhidrosis favorece su crecimiento, y es la responsable de las manifestaciones clínicas de la enfermedad.

La tricomicosis se inicia por el contacto del agente etiológico con el tallo piloso, la bacteria se adhiere a la superficie o cutícula del pelo, por medio de una sustancia cementosa, cuya composición química se desconoce. Por medio de estudios de microscopia electrónica, se ha comprobado que el microorganismo no penetra a la corteza o médula del pelo, solamente se encuentra fuertemente adherido, por lo tanto se desarrolla lentamente hasta formar concre-

ciones o nódulos alrededor del tallo piloso. Para que se produzca la enfermedad es necesaria una sustancia adhesiva insoluble para que la bacteria se pegue al tallo piloso, la cual es sintetizada por las glándulas apocrinas, cuya secreción es bastante similar a la sustancia cementosa responsable de la adhesión, esta hipótesis no se ha comprobado totalmente[2, 3].

La infección frecuentemente afecta adultos jóvenes, con ligero predominio en varones, involucra los vellos de las regiones axilares y púbicas. Los nódulos son amarillos, rojos o negros y discretamente esparcidos a lo largo del tallo piloso, pudiendo formar en ocasiones una vaina continua. La infección no se extiende a la raíz del pelo ni involucra la piel circun-

dante. El tipo más común de nódulo es el amarillo, la variedad roja es el segundo y el negro es el menos común[4-6].

El examen microscópico de los los nódulos de tallo piloso hace el diagnóstico diferencial de tricomycosis con: piedra blanca, piedra Negra, pediculosis *capitis*, moniletrix, tricomycosis nodosa, tricosporosis[7-10].

Como *conclusiones* diremos que la tricomycosis afecta principalmente adultos jóvenes, en regiones axilar y púbica. A la fecha no hay reportes, que describan de una forma exhaustiva casos que afecten a la población infantil. En la paciente factores tales como calor, hiperhidrosis, falta de higiene se consideran los más importantes en la génesis de su padecimiento.

Bibliografía

- Shelley WB, Miller MA. Electron microscopy, photochemistry, and microbiology of bacterial adhesion in trichomycosis axillaries. *J Am Acad Dermatology* 1984;10:1005-14.
- Levity F. Trichomycosis axillaries: a different view's. *J Am Acad Dermatology* 1988;18:778-9.
- Levity F. Trichomycosis axillaries. *A Am Acad Dermatology* 1990;22:858-9.
- White SW, Smith J Trichomycosis pubis. *Arch Dermatology* 1979;115:444-5.
- Noble WC, Saving JA. Trichomycosis of the scrotal hair. *Arch Dermatology* 1985;121:25.
- Lestringant GG, Qayed KI, Fletcher S. Is the incidence of trichomycosis of genital hair underestimated. *Am Acad Dermatology* 1991;24:297-8.
- De Almeida Junior HL, Rivitti EA, White piedra: ultrastructure and a new microecological aspect. *Mycoses* 1990;33:491-7.
- Chetty GN, Kamalam A, Thambiah AS Acquired structural defects of the hair. *Int J Dermatology* 1981;20:119-21.
- Torres González S, Padilla MD, Paulino Batista R, Sánchez DL. Piedra Blanca, comunicación de un caso. *Rev Cent Dermatol Pascua* 2005;14:108-111.
- Peñaloza Martínez JA, López Navarro A. Corinebacteriosis cutánea. *Rev Cent Dermatol Pascua* 2001;3:141-147.
- Youker SR, Andreozzi RJ, Appelbaum PC, Credito K, Miller JJ. White Piedra: further evidence of a synergic infection. *J Am Acad Dermatol* 2003;49:746-749.