

# Tratamiento tópico de verrugas filiformes múltiples en cara con 5-fluorouracilo más ácido retinoico

*Treatment of multiple filiform facial wart with 5-fluorouracil & topical retinoids*

VM Tarango-Martínez, C. Valderrama Vargas\*, C. Romo Sánchez\*\*

Dermatocólogo. \*Dermatóloga-Pediatra. \*\*Dermatólogo. Instituto Dermatológico de Jalisco "Dr. José Barba Rubio". Jalisco, México.

## Correspondencia:

Víctor Manuel Tarango-Martínez  
Instituto Dermatológico de Jalisco "Dr. José Barba Rubio"  
Av. Federalismo Nte. 3102 Atemajac 2  
44195 Guadalajara, Jalisco, México  
Tel.: 01 (33) 30304536  
Fax: 01 (33) 36600001  
e-mail: tarangovic@hotmail.com

## Resumen

Las verrugas vulgares son comunes en la consulta médica. Una variante clínica especial son las verrugas filiformes, que se localizan frecuentemente en la cara. Se presenta varón de 51 años de edad, con numerosas verrugas filiformes localizadas en área de la barba con extensión a región mandibular y cuello con dos años de evolución. Tiene el antecedente de haberse aplicado corticoides tópicos en ese lapso de tiempo. Se empleó tratamiento tópico combinado con 5-fluorouracilo 5% más ácido retinoico 0,05% dos veces al día obteniendo desaparición completa de las lesiones en 30 días.

(VM Tarango-Martínez, C. Valderrama Vargas, C. Romo Sánchez. Tratamiento tópico de verrugas filiformes múltiples en cara con 5-fluorouracilo más ácido retinoico. Med Cutan Iber Lat Am 2008;36:137-141)

**Palabras clave:** verrugas filiformes, 5-FU, virus del papiloma humano.

## Summary

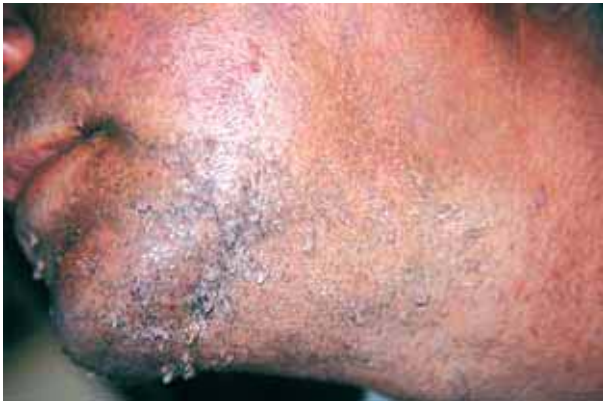*The warts are very common in the medical practice, specially filiform warts which are located more frequently in the face. A 51 years old man with numerous filiform warts located in an area of the beard extended to the maxillar region and the neck, of two years of evolution is presented. Previously he had applied topical steroids. A combined topical treatment with: 5-fluorouracil 5% + retinoic acid 0.05% twice a day resolves with the complete disappearance of the lessons in 30 days.*

**Key words:** filiform warts, 5-FU, virus of the human papiloma.

Las verrugas virales son una enfermedad común en la consulta médica y dermatológica, sobre todo en las instituciones del Sector Salud, encontrándose dentro de los 5 primeros lugares de consulta en nuestro instituto. Son causadas por el virus del papiloma humano (VPH), al cual se le conocen en la actualidad más de 100 serotipos, relacionados con diferentes formas clínicas de verrugas virales. Fundamentalmente son neoformaciones benignas de la piel y de la mucosa siendo, en ocasiones, de difícil curación[1].

Estas lesiones cutáneas, excluyendo aquellas de la región genital incluyen: verrugas vulgares o comunes, verrugas planas juveniles y verrugas plantares. Una variante especial de

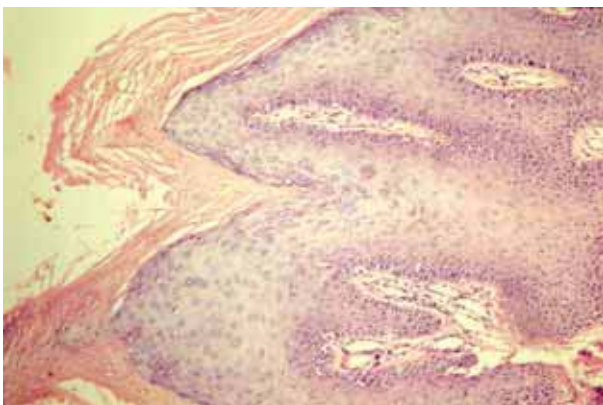
las verrugas vulgares son las verrugas filiformes (o papilomas digitiformes) las que se llaman así por presentar en la superficie proyecciones digitales, que son papilas extremadamente alargadas[2], además, se localizan con más frecuencia la cara y de ella en los párpados y en el bermellón; así como en el cuello. Las lesiones pueden resolverse espontáneamente, persistir o progresar[2, 3]. Se han involucrado la participación de mecanismos inmunológicos sobre todo de tipo celular para explicar tanto la diseminación con un número excesivo de lesiones como su resistencia al tratamiento[3]. No hay una terapia específica, segura y eficaz hasta la fecha para evitar la aparición o reinfección de de verrugas virales.



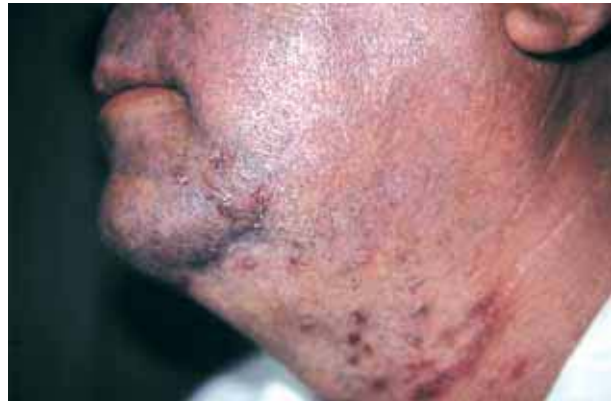**Figura 1.** El paciente en la primera consulta.

### Caso clínico

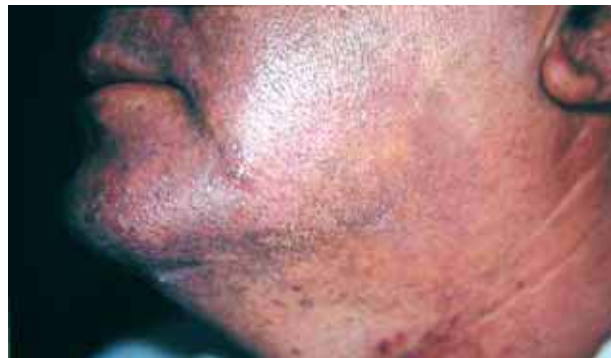Se presenta un varón de 51 años de edad, originario y residente de Guadalajara, Jalisco, México, con una dermatosis localizada en cara, de ésta, en área de la barba con extensión al cuello constituida por numerosas neoformaciones (90) que varían de 1 a 3 mm de diámetro con proyecciones digitiformes que dan un aspecto verrugoso y papiliforme, del color de la piel (Figura 1). Paciente con fototipo IV que menciona una evolución de 2 años con aparición de “verruguitas” para las cuales se aplicó corticoide tópico no especificado a lo largo de este lapso. Solo presentaba prurito ocasional. Los estudios de laboratorio de rutina (biometría hemática, química sanguínea, examen general de orina) se reportan dentro de los parámetros normales y se realiza estudio histopatológico donde se corrobora el diagnóstico de verrugas filiformes (Figura 2). Se establece un tratamiento tópico a base de una mezcla de 5-Fluorouracilo al 5% y ácido retinoico al 0,05% dos veces al día en toda la piel afectada, refiriendo eritema y ardor leve a la pri-



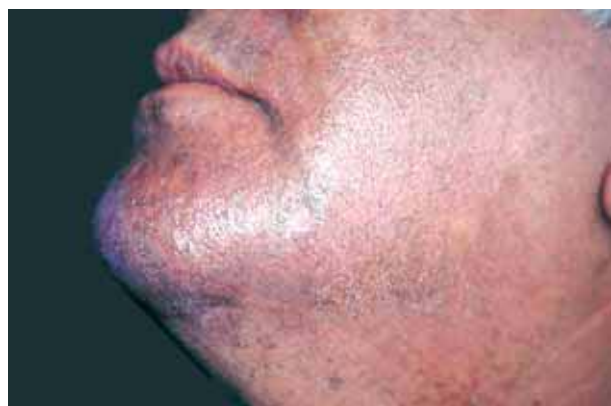**Figura 2.** Imagen histopatológica de una de las neoformaciones.



**Figura 3.** Seguimiento a los 10 días.



**Figura 4.** Seguimiento a los 20 días.



**Figura 5.** Control a los 30 días.

mera y segunda semana, con desaparición completa de las lesiones a los 30 días (Figuras 3, 4 y 5).

### Comentario

Las verrugas virales son tumores ocasionados por el VPH de la familia *papilomaviridae*. Es un DNAvirus con un genoma

constituido por 8.000 pares de nucleótidos y 72 capsómeros y el virión mide 55 nm de diámetro. Ya en 1976 se habían aislado 83 tipos, actualmente se han identificado por reacción en cadena de la polimerasa (PCR) 130 serotipos, todos ellos conocidos como epiteliotrópos (piel o mucosa y genital). Es conocido que algunos tipos, se asocian a tumores malignos, aunque su mayoría lo hace a lesiones benignas[3, 4]. Como en otras enfermedades virales, su diseminación puede deberse a fallas en los mecanismos inmunes que normalmente son responsables del equilibrio huésped parásito[5].

Con el desarrollo de técnicas de hibridación molecular y PCR se ha estudiado la participación del sistema inmune ante las infecciones por VPH. Se reconocen anticuerpos humanos que parecen ser específicos para cada tipo de virus, por ejemplo, en estudios recientes se ha demostrado que alrededor del 70% de los adultos tienen anticuerpos frente a proteínas del VPH-6[2]. Esta respuesta inmune parece ser responsable de la regresión espontánea de las verrugas y del gran número de infecciones latentes. Aunque se considera que a pesar de una buena respuesta inmune individual, la infección o la persistencia por VPH es multifactorial[6]. La frecuencia con la que ocurren estos hechos y los factores que influyen entre ellos no están todavía bien conocidos.

El tratamiento ideal de las verrugas virales se basa en: 1) retirar las lesiones evitando la recurrencia, 2) no producir costra o algún tipo de escara y evitando cicatrices, 3) inducir inmunidad a largo plazo, por lo que concluimos que no existe un tratamiento 100% eficaz que comparta estas características[7]. Se pueden utilizar tratamientos combinados para aumentar los resultados de la mejoría clínica. La conducta terapéutica establecida depende principalmente de: tipo de verruga, el sitio que afecta, número de lesiones, existencia de inmunosupresión, entre otros. Todas las variantes terapéuticas tienen como objetivo la destrucción física del tejido o con sustancias químicas que inducen citotoxicidad. Es importante recordar que las verrugas virales pueden presentar fenómeno de koebner al traumatismo, causando exacerbación de lesiones, por lo que hay que evitar algunos tratamientos agresivos como el curetaje sobre todo a verrugas planas juveniles[7].

Las verrugas filiformes generalmente se presentan de forma aislada en la cara en sitios de piel delgada; son neoformaciones largas con una base estrecha las cuales emergen de la piel y en ocasiones caen por su mismo peso. La electrocirugía es una modalidad primaria ideal para las verrugas filiformes escasas[7, 8]. La formación de cicatrices, hipopigmentación y recurrencia además del dolor a la aplicación de la anestesia son de mínimo riesgo. La criocirugía es un método efectivo en manos experimentadas aunque la morbilidad es alta por la necrosis y citodestrucción que produce con for-

mación de costras, dolor y el riesgo de hipo e hiperpigmentación en particular con la piel oscura[7]. En el caso de verrugas diseminadas es impráctico el uso de cualquier técnica quirúrgica por el dolor y las secuelas que puede provocar[9]. En nuestro paciente por el número de lesiones no era una opción de tratamiento, principalmente por el dolor en el caso de la electrocirugía y por los probables efectos secundarios del nitrógeno líquido.

Se han utilizado estimulantes en la respuesta inmune en base a una inducción de sensibilización. El uso de dinitroclorobenceno (DNCB), el difenilciclopropenona (DPCP) y el ácido éster dibutyl escuárico son representantes de este grupo de tratamiento y se reservan para casos de verrugas recalcitrantes a tratamientos convencionales[10]. Pueden causar dermatitis por contacto y reacciones cruzadas con otros medicamentos[7, 10]. El DNCB es mutagénico por lo que es preferible el uso del DPCP, además se menciona que a menudo causa regresión de las lesiones[11]. Se reporta una niña de 14 años de edad con verrugas diseminadas en cara, con resolución completa con tratamiento a base de DPCP[8]. No tenemos experiencia en el uso de estos sensibilizantes ni en las técnicas para la purificación de las sales.

El imiquimod es otro modificador de la respuesta inmune, que actúa incrementando la producción de citocinas principalmente interferón alfa, FNT e IL-1, IL-6 e IL-8, y estimula la respuesta inmune celular. Se utiliza para el tratamiento de condilomas acuminados en crema al 5% con aplicación de 3 veces por semana una vez por la noche hasta 4 meses[8, 12, 13]. En general es bien tolerado, aunque en ocasiones puede provocar eritema, edema y en algunos casos exulceración[11]. No está aprobado por la FDA para el uso de otro tipo clínico de infecciones por VPH, aunque existen reportes en verrugas planas con excelente evolución a corto y largo plazo en pacientes recalcitrantes a terapias convencionales[14]. Hagman JH refiere el uso de imiquimod al 5% en un paciente con verrugas filiformes faciales portador del virus de inmunodeficiencia adquirida con respuesta favorable[15]. El costo del imiquimod —para algunos pacientes— puede ser motivo importante para no usarlo.

Se han utilizado múltiples queratolíticos entre ellos el ácido salicílico que es potente para las verrugas vulgares con remisiones del 60 al 80% en 12 semanas[8]. Destruye lentamente el tejido infectado observándose maceración e irritación, incluso en piel sana circunvecina. Comparando el ácido salicílico con otras terapias como el glutaraldeído, 5-fluorouracilo, podofilina y nitrógeno líquido, da mejores resultados y menos efectos secundarios[7]. Se utiliza solo o en combinación y en cara puede tener riesgo de quemadura con una mala técnica de aplicación.

El ácido retinoico tópico es un derivado de la vitamina A, que normaliza la queratinización ocasionando exfoliación, además, tiene efectos antiinflamatorios. También ha demostrado inhibir factores inmunes incluyendo la activación y liberación de citocinas proinflamatorias promoviendo inmunomodulación en el sitio aplicado[16]. Es bien conocido que los retinoides tienen además la capacidad de inducir una reacción irritante por lo que así mismo estimula una respuesta inmune[17]. La combinación de estos agentes con otros fármacos tópicos pueden resultar extremadamente irritantes[16]. Se recomienda como uno de los fármacos de primera línea en el tratamiento de las verrugas virales y de primera elección en verrugas planas localizadas en cara[8].

El ácido pirúvico (AP) es un alfa hidroxilácido con propiedades altamente queratolíticas. Halasz CL reportó el uso de AP al 70% en verrugas vulgares con aclaramiento de las lesiones en un 78% desde 4 hasta 8 semanas. También ha valorado la combinación de AP y 5-fluorouracilo al 2% con menor tasa de curación —un 58%— y mayor recidiva (26%). Se comenta que los efectos secundarios observados en algunos pacientes (irritación, costras y dolor) fueron reversibles a la suspensión del tratamiento[18].

El 5-fluorouracilo (5FU) es un antimetabolito que inhibe la síntesis de DNA y RNA produce desequilibrio en el crecimiento celular y muerte. Se usa en el tratamiento de verrugas virales tópico o intralesional, pero la respuesta difiere en la presentación clínica de la lesión. Se reporta en diferentes estudios un 50 a 60% de aclaramiento de las verrugas vulgares y plantares con 5FU al 5%, con aplicación de hasta 3 meses[8, 19], a diferencia de la verrugas planas que la tasa de recuperación es más alta. Los efectos secundarios más frecuentes son dolor, ardor y eritema.

Por otro lado, los corticosteroides tópicos son medicamentos usados frecuentemente en enfermedades inflamatorias, tienen una respuesta antiinflamatoria e inmunomoduladora, aunque también inhibe la migración de leucocitos a los sitios de inflamación, e interfieren las funciones de las

células endoteliales, granulocitos, mastocitos entre otros, además reduce la proliferación de células T e incrementa su apoptosis celular, por lo que son responsables de enmascarar y exacerbar infecciones virales, micóticas y parasitarias como el herpes simple, infecciones por dermatofitos (*tinea incognita*), escabiosis entre otras[20]. Es probable que el uso crónico de este fármaco por el paciente haya sido motivo de la diseminación de las lesiones.

## Conclusiones

Los tratamientos establecidos para las verrugas filiformes es la electrocirugía con aplicación de anestésico local y la criocirugía con buenos resultados cuando son escasas. En los casos con lesiones numerosas las opciones de tratamiento disminuyen y los efectos secundarios y adversos aumentan. Son escasos los reportes de terapias combinadas, aunque se sabe que esta metodología aumenta la eficacia. Se decidió en nuestro caso —por el gran número de lesiones— iniciar con tratamiento combinado tópico, a base de 5FU al 5% y ácido retinoico al 0,05%, considerando que el ácido retinoico inhibe factores inmunes incluyendo la activación y liberación de citocinas promoviendo inmunomodulación, y que además el 5FU es un agente efectivo como supresor de la proliferación celular. Ambos actúan de forma distinta aunque comparten una característica, normalizan la diferenciación epitelial, la cual se encuentra aumentada en la infecciones por VPH. Desconocemos si los fármacos tuvieron un sinergismo pero por lo anterior pensamos que sí, además de aumentar el efecto irritativo estimulando una respuesta inmune la cual probablemente se encontraba abolida por los corticoides tópicos.

No encontramos reportado esta combinación de fármacos en la literatura médica por lo que invitamos a la población médica la realización de líneas de investigación y considerarla como otra opción terapéutica en pacientes con verrugas diseminadas, que contraindiquen otros tratamientos, sobre todo con modalidades quirúrgicas.

## Bibliografía

1. Rassner G. Manual y Atlas de Dermatología. Ed. Harcourt 5ª edición 1999;63-5.
2. Contreras F, Robledo MC, Vázquez J. Papilomavirus y manifestaciones cutáneas. *Piel* 1993;8:24-30.
3. Ocampo C. Verrugas Virales Diseminadas (Estudio Inmunológico). *Dermatología Rev Mex* 1988;32:44-5.
4. Nebesio C, Mirowski G, Chiang T. Human papillomavirus: clinical significance and malignant potential. *Int J Dermatol* 2001;37:3-9.
5. Gutiérrez L, Flores H, León G, Arellano I. Virus y autoinmunidad. *Dermatología Rev Mex* 1999;43:17-9.
6. Tyring S. Human papillomavirus infections: Epidemiology, pathogenesis, and host immune response. *J Am Acad Dermatol* 2000;43: S18-S25.
7. Sterling J, Handfield S, Hudson P. Guidelines for the management of cutaneous warts. *Br J Dermatol* 2001;144:4-11.
8. Berman B, Weinstein A. Treatment of warts. *Dermatol Therapy*. 2000;13:290-301.

9. Phelps W, Alexander K. Antiviral Therapy for Human Papillomaviruses: Rationale and Prospects. *Ann Intern Med* 1995;123:368-82.
10. Rosado-Cancino M, Ruiz-Maldonado R, Tamayo L, Laterza A. Tratamiento de verrugas vulgares múltiples y recalcitrantes con 1-cloro-2, 4 dinitrobenceno (DNCB) o placebo en pacientes pediátricos. *Dermatología Rev Mex* 1989;33:245-52.
11. Alarcón H, Cancela R. Imiquimod 5%: estudio piloto en niños con verrugas virales perianales recalcitrantes. *Dermatología Rev Mex* 2001;45:222-6.
12. Skinner RB. Imiquimod. *Dermatol Clinics* 2003.
13. Sauder DN. New Immune therapies for skin disease: imiquimod and related compounds. *J Cutan Med Surg* 2001;1-6.
14. Schwab R, Elston D. Topical Imiquimod for Recalcitrant Facial Flat Warts. *Cutis* 2000; 65:160-2.
15. Hagman JH, Bianchi L, Marulli GC, Soda R. Successful treatment of multiple filiform facial wart with imiquimod 5% cream in a patient infected human immunodeficiency virus. *Clin Exp Dermatol* 2003;28: 260-1.
16. Rolewski S. Clinical Review: Topical Retinoids. *Dermatol Nursing* 2003;15:447-64.
17. Aboosi M. Treatment of Plane Warts by Tretinoin-Induced Irritant Reaction. *Int J Dermatol* 1994;33:826-7.
18. Halasz CL. Treatment of Warts with Topical Pyruvic Acid: With and Without Added 5-Fluorouracil. *Cutis* 1998;62:283-5.
19. Klaus D. Topical chemotherapy with 5-fluorouracil. *J Am Acad Dermatol* 1981;4:633-49.
20. Brazzini B, Pimpinelli N. New and Established Topical Corticosteroids in Dermatology. Clinical Pharmacology and Therapeutic Use. *Am J Clin Dermatol* 2002;3:47-58.