

# Angiosarcomas cutáneos

## *Cutaneous angiosarcomas*

V. Morales Gordillo, JC Armario Hita, JM Fernández Vozmediano

Servicio de Dermatología. Hospital Universitario de Puerto Real. Universidad de Cádiz. Jerez de la Frontera. Cádiz.

### Correspondencia:

JM Fernández Vozmediano  
Servicio de Dermatología  
Hospital Universitario de Puerto Real  
Apdo. Correos 1824  
11480 Jerez de la Frontera (Cádiz)  
e-mail: fdezvozmediano@dermasur.com

### Resumen

Los angiosarcomas son neoplasias malignas poco frecuentes que se originan a partir del endotelio de los vasos sanguíneos. Pueden aparecer en la piel y en órganos internos como hígado, mama, bazo o corazón. Presentamos dos casos de angiosarcoma cutáneo con clínica y evolución bien diferentes. El primer caso se trata de un varón de 65 años que consultó por presentar en dorso nasal una placa violácea e infiltrada a la palpación de 7 meses de evolución. El estudio dermatopatológico mostró una proliferación de vasos irregulares, disecantes y anastomosados que infiltraba el músculo esquelético subyacente. A mayor detalle, se apreciaban células endoteliales atípicas, con núcleos grandes e hiper cromáticos y abundantes mitosis. Las células tumorales fueron positivas para CD31. El tratamiento consistió en extirpación amplia de la lesión, reparación mediante colgajo glabellar y radioterapia de la zona intervenida. Tras más de un año de seguimiento no se han apreciado signos de persistencia.

El otro caso es el de una mujer de 78 años con una tumoración ulcerada de gran tamaño de localización fronto-parietal izquierda. A la exploración presentaba una masa excrecente, ulcerada, friable, con focos de necrosis y evidentes signos de proliferación tumoral. El estudio dermatopatológico fue análogo al caso anterior. Dado el gran desarrollo del tumor y no siendo factible su extirpación, se remitió al Servicio de Oncología para tratamiento paliativo con quimioterapia. Sin embargo, en este caso sólo se ha conseguido un entretimiento de la progresión tumoral, pero no se consiguió detener la evolución y terminó en exitus.

(V. Morales Gordillo, JC Armario Hita, JM Fernández Vozmediano. Angiosarcomas cutáneos. Med Cutan Iber Lat Am 2008;36:146-151)

**Palabras clave:** angiosarcoma cutáneo, CD31, células endoteliales.

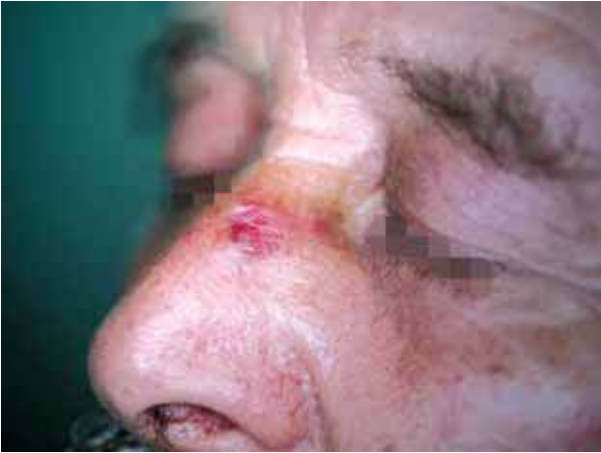### Summary

*Angiosarcomas are rare malignant neoplasms originated from the endothelial cells of blood vessels. They can arise either on skin or in internal organs such as liver, breast, spleen or heart. Two cases of cutaneous angiosarcoma with different clinical and evolution are reported.*

*The first case is a 65 years old male with a violaceous plaque on the nasal dorsum, infiltrate to palpation and with a 7 months evolution. The dermatopathological study showed a proliferation of irregular dissecting and anastomosed vessels, that infiltrated the underlying skeletal muscle. Atypical endothelial cells with big and hyperchromatic nucleus and abundant mitosis could be observed in great detail. Tumour cells were positive to CD31. The treatment consisted on a wide removal of the lesion, repairing with glabella flap and radiotherapy on the intervened area. After a year long follow up, no persistence was observed.*

*The other case was a 78 years old female with a big ulcerated tumour located on the left frontoparietal area. It presented an excrecent mass, ulcerated, friable, with points of necrosis and clear signs of tumour proliferation. The dermatopathological study was analogous to the case above. The big size of the tumour made it not suitable for removal, therefore we sent the case to the Oncology Service to receive palliative treatment with chemotherapy. However, we could only achieve the slow down of the tumour progress, but finally the patient dead.*

**Key words:** cutaneous angiosarcoma, CD31, endothelial cells.



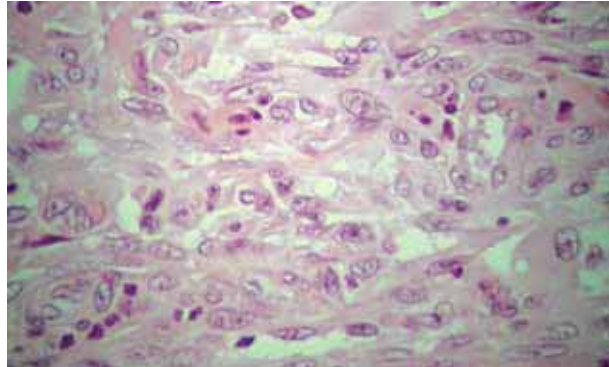
**Figura 1.** Caso 1. Placa violácea de aspecto contusiforme localizada en dorso nasal.

Los angiosarcomas son neoplasias malignas poco frecuentes que se originan a partir del endotelio de los vasos sanguíneos. Pueden aparecer en la piel y en órganos internos como hígado, mama, bazo o corazón[1]. El angiosarcoma cutáneo tiene 3 patrones de presentación: angiosarcoma de cuero cabelludo y cara, el asociado a linfedema crónico y el secundario a radioterapia[2].

El angiosarcoma de cuero cabelludo y cara fue descrito por primera vez en 1964 y se denominó angioendotelioma maligno. A partir de 1966 se le clasificó como linfangiosarcoma. El angiosarcoma desarrollado sobre linfedema crónico es el segundo en frecuencia. Fue descrito por Stewart y Treves[3] en una serie de 6 pacientes que desarrollaron un angiosarcoma en el miembro superior sobre un linfedema secundario a mastectomía y linfadenectomía por cáncer de mama. Este tumor se suele desarrollar en el plazo de los 10 años siguientes a la cirugía. El tercer patrón es el angiosarcoma que se desarrolla como secuela de una radioterapia previa[4]. La radioterapia incluso a dosis bajas, es una causa bien conocida de malignidad secundaria y es el único factor etiológico externo demostrado en estos tumores. La inducción del tumor es dosis-dependiente y a partir de 1 Gy el incremento es lineal. Se ha descrito tras el tratamiento tanto de lesiones benignas tales como eczema, hemangioma y sinusitis, como de procesos malignos. Sin embargo, ni el linfedema crónico ni la radioterapia se encuentran implicados en las formas que afectan a la cara o el cuero cabelludo y se considera una entidad independiente por su agresividad[5].

## Casos clínicos

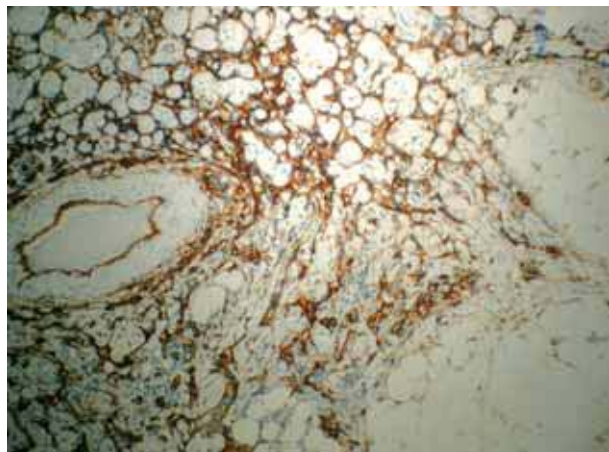
Presentamos dos casos de angiosarcoma con clínica y evolución muy diferentes.



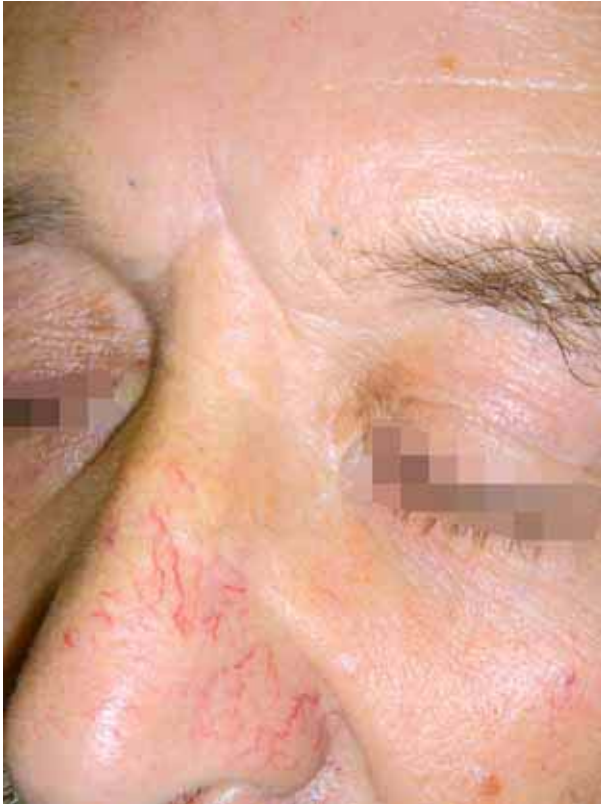**Figura 2.** Imagen histológica. Se observan vasos irregulares formados por células endoteliales atípicas.

### Caso 1

Varón de 65 años de edad, sin antecedentes de interés, que consultó por presentar a nivel de dorso nasal una placa ligeramente elevada, violácea, de aspecto contusiforme e infiltrada a la palpación. La lesión era redondeada, mal delimitada, de 1 cm de diámetro aproximadamente y una evolución de 7 meses (Figura 1). El paciente aportaba una biopsia previa inespecífica, por lo que se procedió a tomar una nueva muestra en la que se pudo observar una proliferación de vasos irregulares, disecantes y anastomosados que ocupaban la dermis en todo su espesor, infiltrando el músculo esquelético subyacente, con células endoteliales atípicas, núcleos grandes e hiper cromáticos y abundantes mitosis (Figura 2). En el estudio de inmunohistoquímica, se encontró positividad para CD31 en las células tumorales, por lo que se llegó al diagnóstico de angiosarcoma (Figura 3). El estudio de extensión estuvo dentro de la normalidad y en la RNM se apreciaba una lesión muy superficial, de 4 mm de espesor. Se realizó extirpación amplia de la lesión y se reparó



**Figura 3.** Inmunohistoquímica. CD31 positivo.

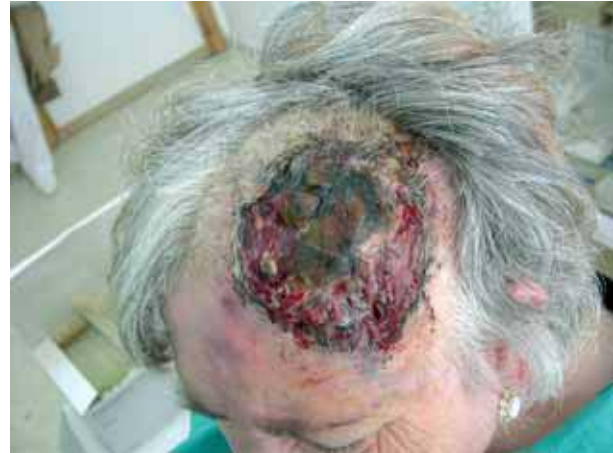

**Figura 4.** Aspecto del paciente tras más de un año de tratamiento.

el defecto cutáneo mediante un colgajo glabellar. El paciente fue remitido al servicio de radioterapia para su tratamiento complementario. Tras más de un año de seguimiento no se han apreciado signos de persistencia (Figura 4).

## Caso 2

Mujer de 78 años que consultó por presentar una tumoración ulcerada de gran tamaño de localización fronto-parietal izquierda. A la exploración presentaba una masa excrecente, ulcerada, friable, con focos de necrosis y evidentes signos de proliferación tumoral (Figura 5). Se practicó una biopsia en la que se observaron luces vasculares de morfología irregular, revestidas por células endoteliales atípicas, con citoplasma amplio, eosinófilo, con núcleo agrandado, hiperromático, que infiltraban y disecaban el colágeno dérmico, positivas para CD31, con denso infiltrado inflamatorio linfoplasmocitario (Figura 6). Tras realizar el diagnóstico de angiosarcoma, se practicó una TAC cráneo-tóraco-abdominal en la que no se observaron alteraciones significativas. Dado el gran desarrollo del tumor y no siendo factible su extirpación, por lo avanzado del proceso y el estado general

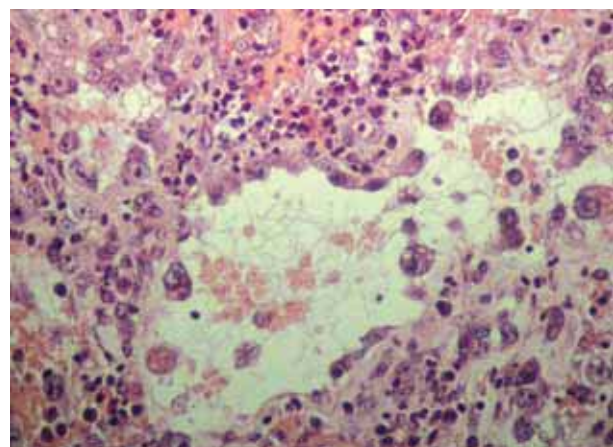


**Figura 5.** Caso 2. Masa excrecente, ulcerada, friable y con focos de necrosis.

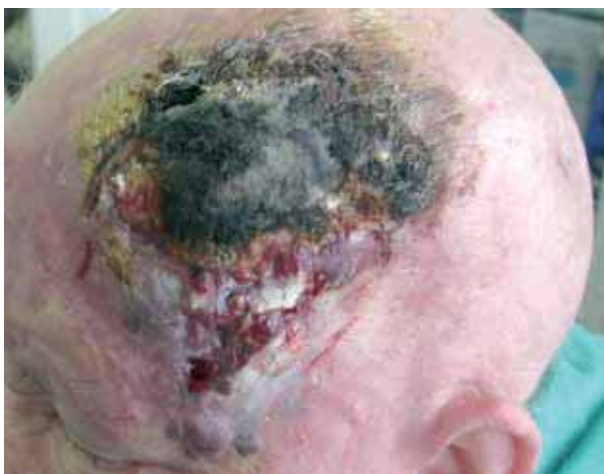de la paciente, se remitió al Servicio de Oncología para tratamiento paliativo con quimioterapia. Con ello se consiguió el enlentecimiento de la evolución del tumor, tras el tratamiento con adriamicina en monoterapia, pero no se logró detener su evolución por completo (Figura 7), falleciendo la paciente a los tres meses.

## Comentario

El angiosarcoma es una neoplasia vascular maligna poco común, que supone menos del 1% de los tumores malignos de partes blandas. Se presenta en pacientes de edad avanzada y es algo más frecuente en el sexo masculino[6]. También se ha descrito un caso de angiosarcoma de cuero cabelludo en paciente sometido a un trasplante renal[7].



**Figura 6.** Imagen histológica. Luces vasculares de morfología irregular revestidas por células endoteliales atípicas.



**Figura 7.** Aspecto de la paciente después del tratamiento con quimioterapia paliativa.

La forma de presentación varía. Se pueden observar áreas planas infiltrantes, nódulos o placas violáceas, únicas o multifocales. Por lo general no se diagnostica hasta que se convierte en una placa purpúrica, contusiforme, cuando ya ha infiltrado la piel y el tejido celular subcutáneo. Tienen un crecimiento rápido y progresivo y se pueden convertir en lesiones ulceradas, hemorrágicas y dolorosas. La principal característica de este tumor es que siempre se extiende mucho más allá de lo que aparenta por la clínica, por lo que es fundamental hacer un diagnóstico precoz y un tratamiento amplio. Cuando las lesiones no tienen aspecto vascular y se presentan como induradas y nodulares, se pueden confundir con equimosis, celulitis, foliculitis, malformaciones vasculares benignas, melanoma, carcinoma de células de Merkel y carcinoma basocelular. Se han llegado a diagnosticar tres casos de lesiones de aparente rinofima, que resultaron ser angiosarcomas. Además se ha comunicado el caso de un varón con rinofima que desarrolló un angiosarcoma por lo que se ha sugerido que el linfedema crónico nasal secundario a los episodios inflamatorios de repetición de la rosácea podría tener relevancia patogénica teniendo en cuenta el desarrollo de estos tumores sobre extremidades linfomatosas postmastectomía y vaciamiento axilar[8, 9].

Estos tumores pueden metastatizar por vía linfática y hemática y la localización más frecuente de las metástasis a distancia es el pulmón. Al inicio, un tercio de los pacientes tienen lesiones multifocales, pero sólo el 10% presentan adenopatías cervicales y es poco frecuente que en ese momento ya presenten metástasis a distancia[10].

Desde el punto de vista histológico son tumores dérmicos mal circunscritos, que infiltran la grasa subcutánea, así como otros tejidos y con frecuencia tienen una distribución multifo-

cal. Dentro de una misma lesión puede haber grados variables de diferenciación, con formaciones bien definidas en la periferia y áreas menos diferenciadas en el centro. En las áreas bien diferenciadas se observan canales vasculares irregulares a menudo anastomosados, tapizados por células endoteliales en una capa única. En las áreas menos diferenciadas, las células endoteliales son francamente atípicas, los espacios vasculares pueden estar muy dilatados y dan lugar a senos tortuosos, donde las células endoteliales proliferan como proyecciones papilares o forman varias capas llenando por completo las luces. En áreas poco diferenciadas, las células endoteliales son fusiformes, se observan como cordones invasores entre los haces colágenos, con luces vasculares ocasionales de tipo hendidura. Muchas áreas se pueden asemejar al sarcoma de Kaposi. También se debe realizar diagnóstico diferencial con la hiperplasia angiolifoide con eosinofilia. Se han utilizado muchos marcadores inmunohistoquímicos para la diferenciación de células endoteliales. En la actualidad el CD 31 parece ser el marcador más usado para la diferenciación endotelial, siendo relativamente sensible y específico, comparado con otros marcadores. La lecitina Ulex europaeus-1 marca algunos tumores no vasculares, así como el CD34. Algunos autores han descrito la presencia de antígeno relacionado con el factor VIII en el endotelio de los vasos sanguíneos, pero está ausente en el endotelio de los linfáticos. El anticuerpo monoclonal PAL-E se describe como más específico para el endotelio de los vasos sanguíneos. Las características ultraestructurales de ese endotelio incluyen unos complejos de unión bien formados del tipo zónula adherens, una lámina basal bien desarrollada y los cuerpos de Weibel-Palade. En muchos casos es difícil la distinción entre angiosarcoma y linfangiosarcoma aún a pesar del empleo de las modernas técnicas de investigación. Se han descrito también regresiones espontáneas[11, 12].

El tratamiento óptimo no está claramente definido y requiere una actitud multidisciplinaria. La cirugía constituye el tratamiento de elección, aunque las recurrencias son muy frecuentes debido a su crecimiento multifocal. Es habitual que la resección radical no sea factible por lo desmesurado del crecimiento tumoral. Al mismo tiempo se considera que la extirpación con margen escaso puede aumentar el riesgo de recurrencia. Es posible que los tumores en región nasal sean menos agresivos[13]. En general se recomienda que en tumores menores de 5 cm se emplee cirugía micrográfica de Mohs y si el tamaño es mayor de 5 cm, se estudien los márgenes con biopsias múltiples y se someta con posterioridad a tratamiento radioterápico[14]. Algunos autores afirman que es necesaria la disección de cadenas ganglionares cervicales o radioterapia en pacientes con tumores mayores de 7 cm[6].

La radioterapia resulta útil para evitar la diseminación local y parece aumentar la supervivencia. Aunque todavía no están bien establecidos los protocolos de radioterapia, las dosis totales recomendadas son de 60 Gy en fracciones de dos unidades con una duración aproximada de 40 días y de 50 Gy para la enfermedad subclínica. Las recidivas en las áreas circundantes son frecuentes, quizá motivadas por la relativa radiorresistencia del tumor, porque los campos empleados no sean suficientemente amplios al extenderse subclínicamente más allá de lo apreciable y por la proximidad de estructuras nobles que no permiten el uso de dosis de radiación más elevadas[5]. Se ha observado un índice de supervivencia libre de enfermedad, a los 5 años del 43% de los pacientes que habían sido tratados con cirugía y radioterapia y sólo de un 15% en los que sólo recibieron cirugía y quimioterapia. La información y documentación de la eficacia de la quimioterapia sistémica efectiva es muy limitada. En una serie de 9 pacientes tratados con doxorubicina sola o asociada a radioterapia se obtuvo una supervivencia media de 18 meses[10].

El paclitaxel ha sido descrito como un agente activo en pacientes con angiosarcoma de cuero cabelludo y cara, que además consigue disminuir el dolor y se tolera bien sin una toxicidad destacable[15]. En un ensayo en fase III de paclitaxel en pacientes con angiosarcomas de partes blandas, se observó una resolución completa de los nódulos cutáneos y una respuesta parcial en la enfermedad pulmonar en un paciente con angiosarcoma de cuero cabelludo. Con posterioridad se ha informado de regresiones parciales en tres pacientes tratados con paclitaxel[16]. En otro trabajo se trataron 9 pacientes con angiosarcoma de cuero cabelludo y cara con respuesta en un 89%. Los efectos secundarios más frecuentes y limitantes de este tratamiento fueron neutropenia y neuropatía periférica. Esta sustancia tiene efectividad incluso en pacientes tratados previamente con quimioterapia y radioterapia. De todas formas se precisan más estudios para definir la dosis óptima de tratamiento y su manejo efectivo[17].

La inyección intralesional de citoquinas, asociada a radiación de la superficie tumoral, ha permitido conseguir respuestas parciales amplias. De todas formas se considera

que la indicación de estos tratamientos se debe limitar a los casos no operables. También se ha conseguido una regresión significativa parcial en un paciente con angiosarcoma de cara y cuero cabelludo tratado con INF alfa-2a (6 millones UI/día subcutáneo) asociado a ácido 13-cis-retinoico (1 mg/kg/día)[18]. Otra asociación descrita ha sido la interleucina-2 recombinante y la radioterapia con acelerador de electrones y cirugía, con la que se alcanzó una supervivencia de 27 meses[13].

El único factor pronóstico implicado es el tamaño del tumor, cursando con mejor pronóstico las lesiones menores de 5 cm[19]. Sin embargo otros factores pronósticos, como sexo, edad del paciente, localización y apariencia clínica, no tuvieron cambios estadísticos significativos. Tampoco se ha encontrado asociación con el grado de diferenciación histológica del angiosarcoma, teniendo igual pronóstico tanto los tumores bien diferenciados como los indiferenciados[20]. Parece que los casos con infiltrado linfocítico llamativo tienen un pronóstico más favorable. Es importante la aparición de trombocitopenia, ya que puede sugerir una mayor tendencia al crecimiento rápido del tumor primario o al desarrollo de enfermedad metastásica[9]. La supervivencia de los pacientes con angiosarcoma de cabeza y cuello es muy baja, siendo del 12 al 33% en 5 años. El 78% de los casos presentan recurrencias locales[10].

## Conclusiones

Aunque es frecuente que el angiosarcoma se localice en la cara, sólo hemos encontrado 18 casos publicados además del nuestro, que se ubiquen en la región nasal. Es una lesión que requiere un abordaje multidisciplinario en muchos casos. En la actualidad si la enfermedad se trata quirúrgicamente antes de la radioterapia adyuvante, se puede conseguir el control local del tumor, por lo que es absolutamente necesario un diagnóstico y un tratamiento precoces para mejorar la supervivencia y calidad de vida del paciente. Es recomendable que se proceda a biopsiar toda zona indurada, con superficie de color hemático, que surja en la cara o en el cuero cabelludo de personas de edad avanzada.

## Bibliografía

1. Caldwell JB, Ryan MT, Beson PM, James WD. Cutaneous angiosarcoma arising in the radiation site of a congenital hemangioma. *J Am Acad Dermatol* 1995;865-70.
2. Rao J, DeKoven JG, Beatty JD, Jones G. Cutaneous angiosarcoma as a delayed complication of radiation therapy for carcinoma of the breast. *J Am Acad Dermatol* 2003; 49:532-8.
3. Stewart FW, Treves N. Lymphangiosarcoma in postmastectomy lymphedema. *Cancer* 1948;64-81.
4. Sánchez JL, Ackerman AB. Trastornos inflamatorios y neoplásicos de la dermis. En: Fitzpatrick TB, Eisen AZ, Wolff K, Freedberg IM, Austen FK (EDS). *Dermatología en medicina general*. 4ª edición. Nueva York: McGraw-Hill, 1993:1296-9

5. Repiso B, Pérez-Gil A, Argueta O, Ríos JJ, Sotillo I, Camacho F. Angiosarcoma de cara y cuero cabelludo. A propósito de un caso. *Actas Dermosifilogr* 1999;90:104-8.
6. Sturgis EM, Potter BO. Sarcomas of the head and neck region. *Curr Opin Oncol* 2003;15: 239-52.
7. Kibe Y, Kishimoto S, Katoh N, Yasuno T, Yasumura T, Oka T. Angiosarcoma of the scalp associated with renal transplantation. *Br J Dermatol* 1997;136:752-6.
8. Águila LI, Sánchez JL. Angiosarcoma of the face resembling rhinophyma. *J Am Acad Dermatol* 2003;49:530-1.
9. Gallardo MA, Bosch RJ, Vidal L, Cabra B, Rodrigo AB, De Gálvez MV, Herrera E. Angiosarcoma arising on rhinophyma. *Eur J Dermatol* 2000;10:555-8.
10. Lydiatt WM, Shaha AR, Shah JP. Angiosarcoma of the head and neck. *Am J Surg* 1994;168:451-4.
11. Strutton G. Tumores vasculares. En: Weedon D (EDS). *Piel patología*. Edición en español. Madrid: Marbán, 2002:846-7.
12. Lever WF. Tumores del tejido vascular. En: Lever WF, Schaumburg-Lever G (EDS). *Histopatología de la piel*. 5ª edición. Buenos Aires: Intermédica, 1979:537-40.
13. Nishiwaki Y, Tada Y, Nakatani C, Yamashina Y, Shirai T, Miyagawa S. A case of angiosarcoma of the nose. *J Dermatol* 2002;29:593-8.
14. Bullen R, Larson PO, Landeck AE, Nychay S, Snow SN, Hazen P et al. Angiosarcoma of the head and neck managed by a combination of multiple biopsies to determine tumor margin and radiation therapy. Report of three cases and review of the literature. *Dermatol Surg* 1998;24:1105-10.
15. Marwan F, DeFrances MC, Ohori NP, Ramnathan, RK. Unusual tumors involving the head and neck region: case 1. Angiosarcoma of the scalp. *J Clin Oncol* 2001;19: 4173-4.
16. Casper ES, Waltzman RJ, Schwartz GK, Sugarman A, Pfister D, Ilson D et al. Phase II trial of paclitaxel in patients with soft-tissue sarcoma. *Cancer investigation* 1998;16: 442-6.
17. Fata F, O'Reilly E, Ilson D, Pfister D, Lefel D, Kelsen DP et al. Paclitaxel in the treatment of patients with angiosarcoma of the scalp of face. *Cancer* 1999;86:2034-7.
18. Spieth K, Gille J, Kaufmann R. Therapeutic efficacy of interferon alfa-2a and 13-cis-retinoic acid in recurrent angiosarcoma of the head. *Arch Dermatol* 1999; 135:1035-7.
19. Martínez JA, Pujol C. Tumores vasculares malignos de la piel. *Piel* 1995;10:235-43.
20. Pérez-España L, Pajares G, López R, Sigüenza M. Angiosarcoma cutáneo. *Formación médica continuada* 2001;8:655.