

# Telangiectasia esencial generalizada

## *Generalized essential telangiectasia*

C. Silvente San Nicasio, C. Mauleón Fernández, M. Campos Domínguez, V. Leis Dosil, P. Lázaro Ochaíta  
Servicio de Dermatología. Hospital Gregorio Marañón. Madrid. España.

**Correspondencia:**  
Catiana Silvente San Nicasio  
Servicio de Dermatología. Hospital Gregorio Marañón  
C/ Doctor Esquerdo, 46  
28007 Madrid. España  
Tel.: 91 586 66 80  
Fax: 91 586 80 18  
e-mail: catianassn@yahoo.es

### Resumen

Presentamos una mujer con telangiectasias puntiformes asintomáticas en miembros superiores de varios años de evolución. Tras descartar un proceso sistémico subyacente fue diagnosticada de telangiectasia esencial generalizada. Solo destacó la presencia de niveles elevados de anticuerpos antitiroideos. La telangiectasia esencial generalizada es una enfermedad benigna, lentamente progresiva que suele aparecer en mujeres adultas y que se caracteriza por el desarrollo de numerosas telangiectasias cutáneas. Para su diagnóstico es necesario excluir otras causas de telangiectasias como sífilis o enfermedades autoinmunes del tejido conjuntivo. Los nuevos láser se están mostrando como una alternativa segura y eficaz de tratamiento.

(C. Silvente San Nicasio, C. Mauleón Fernández, M. Campos Domínguez, V. Leis Dosil, P. Lázaro Ochaíta. Telangiectasia esencial generalizada. Med Cutan Iber Lat Am 2008;36:203-207)

**Palabras clave:** telangiectasia esencial generalizada, telangiectasias.

### Summary

A 54-year-old woman with a several years history of asymptomatic punctate telangiectases on her upper limbs is presented. A systemic disease was ruled out, and she was diagnosed as generalized essential telangiectasia. Only the presence of increased levels of antithyroid antibodies were emphasized. Generalized essential telangiectasia is a benign, slowly progressive condition that usually appears in adult women and is characterized by the development of numerous cutaneous telangiectases. Exclusion of other causes of telangiectases, like syphilis and autoimmune connective tissue diseases, is necessary to achieve the diagnosis of generalized essential telangiectasia. Laser therapy is becoming as a safe and effective treatment.

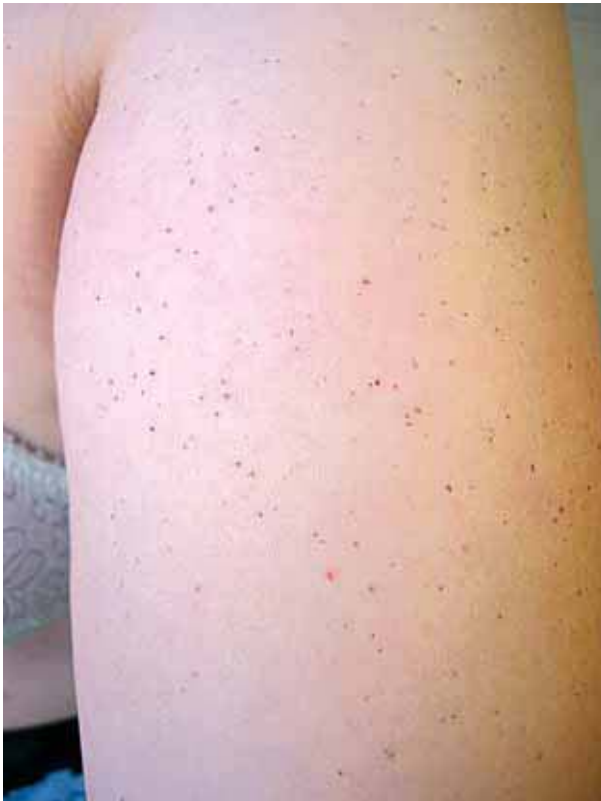**Key words:** generalized essential telangiectasia, telangiectases.

Las telangiectasias constituyen un signo clínico que puede acompañar a varias enfermedades sistémicas, entre las que se encuentran la sífilis, dermatomiositis, esclerodermia, lupus eritematoso sistémico, poliarteritis cutánea, telangiectasia hemorrágica hereditaria, síndrome carcinoide metastático, angioqueratoma corporis diffusum, ataxia-telangiectasia y cirrosis portal. La telangiectasia esencial generalizada se caracteriza por una dilatación de capilares y venas de la piel independientemente de que existan otras lesiones cutáneas precedentes o coexistentes[1]. Las telangiectasias son el único signo de la enfermedad.

Presentamos un caso de telangiectasia esencial generalizada asociada a la presencia de anticuerpos antitiroideos. Esta asociación ha sido previamente descrita pero son pocos los casos publicados.

### Caso clínico

Una mujer de 54 años de edad acude a nuestra consulta por lesiones cutáneas en miembros superiores de varios años de evolución, que se habían ido extendiendo progresivamente. La paciente ha permanecido asintomática en

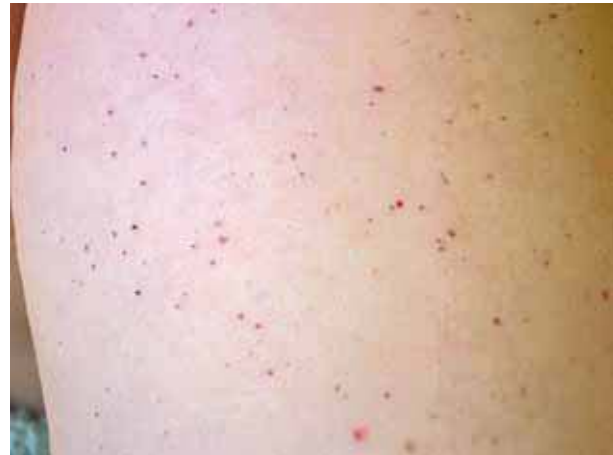

**Figura 1.** Telangiectasias en brazo.

todo momento. A la exploración física se apreciaban múltiples máculas puntiformes, milimétricas, purpúricas, no palpables en ambos brazos (Figuras 1 y 2). No presentaba lesiones en mucosas. Entre sus antecedentes destacaba una historia de urticaria y angioedema con síntomas digestivos por Anisakis, hernia discal, linfadenitis reactiva inespecífica, dislipemia y bocio multinodular autoinmune normofuncionante. No había recibido tratamiento con anticonceptivos orales, ni contaba alteraciones menstruales ni en la menopausia. No presentaba tampoco ninguna enfermedad dermatológica de interés. No había en su familia casos similares.

Se realizó una biopsia mediante un punch de 3 milímetros. El examen de la muestra al microscopio mostró vasos dérmicos dilatados, telangiectásicos, junto con un leve infiltrado inflamatorio formado por linfocitos e histiocitos (Figura 3). No se hallaron datos de vasculitis, ni alteraciones en la epidermis.

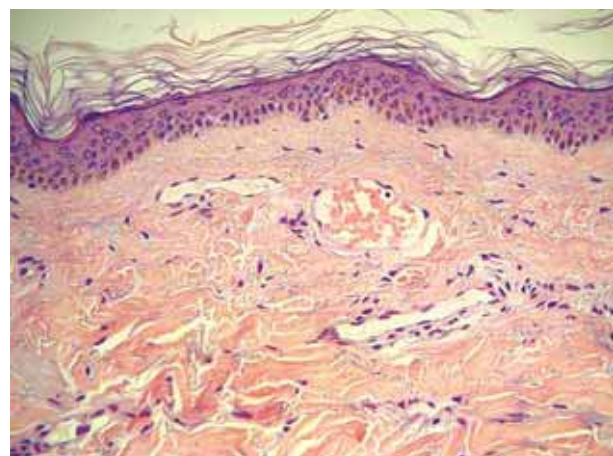
Los exámenes de laboratorio mostraron los siguientes datos alterados: glucosa 124 mg/dl, colesterol 270 mg/dl, IgE específica a Anisakis 4,49 KU/l (valores normales: 0-0,35 KU/l), anticuerpos antitiroglobulina 614,60 UI/ml



**Figura 2.** Detalle de las telangiectasias puntiformes.

(valores normales: 0-120 UI/ml), anticuerpos antimicrosomales-TPO 231,72 UI/ml (0-60 UI/ml). Presentaba hemograma, VSG, coagulación, enzimas hepáticas, parámetros de función renal y de metabolismo del hierro, hormonas tiroideas, proteinograma y orina normales. La serología luética y de virus de hepatitis B y C era negativa. En el estudio inmunológico para descartar enfermedades de tejido conectivo se encontraron anticuerpos antinucleares (ANA) y anticuerpos anticitoplasma de neutrófilos (C-ANCA, P-ANCA y A-ANCA) y anti-DNA nativo negativos, complemento dentro de los límites de la normalidad, y ausencia de inmunocomplejos circulantes.

Fue diagnosticada de telangiectasia esencial generalizada. Dada la lenta evolución de las lesiones y la ausencia de sintomatología acompañante no se realizó tratamiento alguno.



**Figura 3.** Con la microscopía óptica se observan los vasos dilatados y telangiectásicos.

**Tabla 1.** Diagnóstico diferencial de las telangiectasias

	<b>Lupus eritematoso</b>	<b>Esclerosis sistémica</b>	<b>Dermatomiositis</b>	<b>Sífilis</b>	<b>THH</b>	<b>TEG</b>
Epidemiología	♀ 6/1 13-40 años	♀ 3-6/1 4ª década	♀ 2/1 40-60 años	Factores de riesgo social y sexual	No preferencia Infancia	♀ 10/3 30-40 años
Características clínicas de las telangiectasias	Periungueales LED: cara (20%), poiquilodermia áreas fotoexpuestas (crónico), Telangiectasia reticular diseminada (infrecuente) LES: palmas, pulpejos y dorso dedos, lateral pies y tobillos. Rojo-violáceas, elevadas, ovals.	Periungueales Cara, palmas, dorso de manos, tronco superior. Máculas rosa-rojas, "mate", rectangulares, polianguares. CREST: telangiectasias similares a THH.	Periungueales Sobre dorso de articulaciones interfalángicas Poiquilodermia en áreas fotoexpuestas (crónico).	Sífilis 2: máculas roseoliformes, condiloma lata, alopecia apollillada, clavi sífilítico palmo-plantar, perleche sífilítico.	Cara, labios, orejas, tronco, antebrazos, manos, dedos. Máculas o pápulas purpúricas, puntiformes, rara vez lineales o arboriformes.	Miembros inferiores, extensión progresiva. Distribución lineal o reticular, confluyente o generalizada, macular o en placa.
Afectación mucosa		50-75% mucosa (labios, lengua paladar)	Telangiectasia gingival en niños		75% (labios, nariz, lengua)	Infrecuente (conjuntiva, mucosa oral)
Otros datos clínicos	LED: eritema, hiperqueratosis, atrofia, alopecia, LES: rash malar, fotosensibilidad, úlceras orales, artritis, serositis, alteraciones renal, neurológica y hematológica	Esclerodermia progresiva, Raynaud, úlceras, calcinosis cutis, fibrosis pulmonar, alteraciones motilidad esofágica.	Debilidad muscular proximal, eritema en heliotropo, edema párpados, pápulas de Gottron, fibrosis pulmonar.	Chancro sífilítico, adenopatías, síndrome constitucional.	Epistaxis, historia familiar de sangrado de mucosas, malformaciones vasculares sistémicas.	
Laboratorio	ANA, ADNdc, Sm, rRNP	ANA, Scl-70 centrómero	ANA, Mi-2 Jo-1, SRP	RPR o VDRL, MHA-TP o FTA-ABS		

LED: lupus eritematoso discoide; LES: lupus eritematosos sistémico; THH: telangiectasia hemorrágica hereditaria; TEG: telangiectasia esencial generalizada.

## Comentario

El término telangiectasia se utiliza para describir dilataciones de pequeños vasos sanguíneos que corresponden principalmente a terminaciones venosas de capilares y vénulas. La telangiectasia esencial generalizada fue descrita y categorizada por Becker en 1926[2] y posteriormente por McGrae y Winklemann en 1963[3]. Es una enfermedad más frecuente en mujeres con una media de edad de comienzo de 38 años[3]. Las telangiectasias suelen comenzar en miembros inferiores y progresivamente se van extendiendo durante años hasta afectar casi la totalidad del tegumento[3-10]. Es crucial el hecho de que

no aparezca púrpura, necrosis, atrofia u otras consecuencias de trastornos vasculares cutáneos. La extensión de las lesiones, su distribución o su agrupamiento son muy variables, resultando patrones retiforme, lineal, macular, en placas, y confluyente o generalizada. Las lesiones se acentúan más dependiendo de la posición de la extremidad. Suelen ser asintomáticas salvo por la sensación de entumecimiento, picor o quemazón, y no sangran. En la mayoría de los pacientes tienen sólo importancia cosmética, creando estrés psicológico. La presencia de varicosidades de venas grandes no aparece asociada a la enfermedad.

Generalmente no hay afectación de membranas mucosas[3-5, 7, 8, 10]. Sin embargo se han descrito varios casos con afectación de conjuntiva ocular[1, 6, 9, 10]. Las telangiectasias no alcanzan la episclera/esclera, y no afectan a la visión[9]. Se ha publicado asimismo un caso de telangiectasia esencial generalizada asociada a sangrado gastrointestinal por la presencia de ectasia vascular gástrica antral[10]. También existen casos de telangiectasia esencial generalizada asociados a tiroiditis autoinmune[6, 7].

La etiopatogenia de esta enfermedad es desconocida. Se ha intentado relacionar con un estímulo hormonal basándose en su parecido clínico con la telangiectasia unilateral nevoide[11]. Ésta última es un trastorno que se caracteriza por la aparición de telangiectasias unilaterales en la parte superior del tronco, cara, cuello y porción proximal de extremidades, asociado a situaciones en las que existe un nivel de estrógenos aumentado como el embarazo, la pubertad o cirrosis hepática[12, 13]. Se ha descrito un aumento del número de receptores de estrógenos y progesterona en las lesiones de esta entidad[13]. Sin embargo este hallazgo no ha podido demostrarse en la telangiectasia esencial generalizada[11]. Una teoría planteada es que las lesiones se producirían como consecuencia de émbolos focales inducidos por agentes infecciosos en capilares venosos de áreas de la piel con relativo estasis[5], lo cual explicaría la respuesta a tetraciclinas y ketoconazol[4, 5].

La telangiectasia esencial generalizada presenta unas características demográficas (género y edad) similares a las de las enfermedades autoinmunes. Dado que se han descrito casos asociados a anticuerpos circulantes, y la frecuencia de aparición de telangiectasias en enfermedades autoinmunes, se ha sugerido que bajo esta enfermedad pueda existir un proceso autoinmune subyacente[7].

Se sabe que los anticuerpos antitiroideos aparecen con relativa frecuencia en pacientes con enfermedades del tejido conjuntivo, como la esclerosis sistémica, artritis reumatoide o lupus eritematoso. Sin embargo también son frecuentes en población sana (pueden aparecer en un 20%), y en el bocio eutiroideo (hasta en un 30% de los casos). De esta forma, la presencia conjunta de telangiectasias y anticuerpos antitiroideos podría ser un hecho casual, sobre todo en aquellos casos en los que no existan otros datos clínicos o de laboratorio que apoyen la presencia de una conectivopatía subyacente.

Las telangiectasias son un signo clínico que puede aparecer en múltiples enfermedades, de manera que ante un paciente con estas lesiones habría que descartar la presencia de alguna enfermedad responsable de las mismas. Para ello una buena anamnesis enfocada a encontrar antecedentes familiares, síntomas acompañantes, ingesta de anticon-

ceptivos orales, junto con una exploración física completa para caracterizar las telangiectasias (localización, forma, patrón) y buscar otros signos cutáneos, ayudan a descartar la presencia de una enfermedad subyacente (Tabla 1). Los exámenes de laboratorio son útiles para descubrir una enfermedad tejido conjuntivo, una sífilis o una alteración hepática.

En el estudio histopatológico aparecen vasos sanguíneos dilatados en la dermis papilar, a veces parcialmente ocluidos por trombos. Las paredes de estos vasos están compuestas únicamente por endotelio, sin muscular, elástica o adventicia. En contraste con el normal hallazgo de actividad de la fosfatasa alcalina en las arteriolas terminales y en la porción arterial de los capilares, en estos vasos dilatados esta actividad está ausente. Ambos datos confirman que los vasos dilatados son vénulas postcapilares y la porción venosa del capilar[3].

Las opciones terapéuticas para esta enfermedad son limitadas. Incluyen ácido ascórbico vía oral, crioterapia, dermoabrasión local, inyección de sustancias esclerosantes, medidas soporte (medias elásticas, elevación de los pies). En la literatura se han descrito casos aislados de respuesta a tetraciclinas, ketoconazol y aciclovir. El tratamiento con tetraciclina debería mantenerse durante un tiempo prolongado. Se desconoce cuál es su mecanismo de acción[4], aunque se piensa que actuaría de la misma forma como lo hace en la rosácea. Asimismo existe un caso publicado de respuesta favorable a ketoconazol en una paciente con reacción inmediata y retardada positiva a la inoculación intradérmica del antígeno de *Candida albicans*[5]. En otro caso con telangiectasia esencial generalizada, miopatía y tiroiditis autoinmune las lesiones cutáneas respondieron al tratamiento con aciclovir administrado 5 meses[5]. Dicho fármaco se utilizó en base a la teoría que implica en la polimiositis y la dermatomiositis al virus coxsackie B. En los últimos años, dado la eficacia del láser en el tratamiento de lesiones vasculares, se ha probado con éxito dicho tratamiento para esta enfermedad. Se han publicado respuestas espectaculares con el láser Nd:YAG de 532-nm de longitud de onda y con el láser de colorante pulsado de 585-nm[14, 15].

En resumen, presentamos un nuevo caso de telangiectasia esencial generalizada, queriendo resaltar la posible asociación de esta entidad con la presencia de anticuerpos antitiroideos, si bien, por el momento esta hipótesis no ha sido suficientemente probada.

Asimismo, hacemos hincapié en la necesidad de descartar enfermedades autoinmunes y otras patologías sistémicas como la sífilis secundaria ante la presencia de telangiectasias cutáneas generalizadas.

## Bibliografía

1. Gentile H, Anders L. Telangiectasia essentialis generalisata of unknown origin. *Acta Derm Venereol* 1957;37:465-70.
2. Becker SW. Generalized telangiectasia: a clinical study with special consideration of etiology and pathology. *Arch Dermatol* 1926; 14:387-426.
3. McGrae JD, Winklemann RK. Generalized essential telangiectasia: report of a clinical and histochemical study of 13 patients with acquired cutaneous lesions. *JAMA* 1963; 185:909-13.
4. Shelley WB. Essential progressive telangiectasia: successful treatment with tetracycline. *JAMA* 1971;216:1343-44.
5. Shelley WB, Fierer JA. Focal intravascular coagulation in progressive ascending telangiectasia: ultrastructural studies of ketocazole-induced involution of vessels. *J Am Acad Dermatol* 1984;10:876-87.
6. Shelley WB, Shelley ED. Essential progressive telangiectasia in an autoimmune setting: successful treatment with acyclovir. *J Am Acad Dermatol* 1989;21:1094-6.
7. Buckley R, Smith KJ, Skelton HG. Generalized essential telangiectasia in a patient with Graves' disease: should the spectrum of autoimmune disease associated with generalized telangiectasia be expanded? *Cutis* 2000;65:175-7.
8. Ossenkoppele PM, Van Vloten WA. Generalized essential telangiectasia. *Br J Dermatol* 1991;125:283-4.
9. Mannis MJ, Bindi CS, Huntley AC. Ocular manifestations of generalized essential telangiectasia. *Cornea* 1999;18:731-33.
10. Checketts SR, Burton PS, Bjorkman DJ, Kanduce DP. Generalized essential telangiectasia in the presence of gastrointestinal bleeding. *J Am Acad Dermatol* 1997;37:321-5.
11. Person JR, Longcope C. Estrogen and progesterone receptors are not increased in generalized essential telangiectasia. *Arch Dermatol* 1985;121:836-7.
12. Wilkin JK. Unilateral nevoid telangiectasia: Three new cases and the role of estrogen. *Arch Dermatol* 1977;113:486-8.
13. Uhlin SR, McCarty KS. Unilateral nevoid telangiectatic syndrome: the role of estrogen and progesterone receptors. *Arch Dermatol* 1983;119:226-8.
14. Buscaglia DA, Conte ET. Successful treatment of generalized essential telangiectasia with the 585-nm flashlamp-pumped pulsed dye laser. *Cutis* 2001;67:107-8.
15. Gambichler T, Avermaete A, Wilmert M, Altmeyer P, Hoffmann K. Generalized essential telangiectasia successfully treated with high-energy, long-pulse, frequency-doubled Nd:Yag laser. *Dermatol Surg* 2001;27:355-7.