

# Adenomatosis erosiva del pezón

## *Erosive adenomatosis of the nipple*

B. Monteagudo<sup>1</sup>, C. de las Heras<sup>1</sup>, C. Aguilera Navarro<sup>2</sup>, MM Used Aznar<sup>3</sup>, JA García Rego<sup>3</sup>, JC Álvarez<sup>3</sup>, JM Cacharrón<sup>1</sup>

<sup>1</sup>Servicios de Dermatología, <sup>2</sup>Radiología y <sup>3</sup>Anatomía Patológica. Complejo Hospitalario Arquitecto Marcide-Novoa Santos. Ferrol.

### Correspondencia:

B. Monteagudo Sánchez  
Servicio de Dermatología  
Complejo Hospitalario Arquitecto Marcide-Novoa Santos  
Estrada de San Pedro de Leixa, s/n  
15405 Ferrol  
e-mail: benims@hotmail.com

### Resumen

Describimos dos casos de adenomatosis erosiva del pezón, un tumor mamario infrecuente y benigno. Clínicamente se asemeja a la enfermedad de Paget de la mama e histopatológicamente al carcinoma ductal. Es importante reconocer esta entidad benigna para evitar su confusión con neoplasias o cirugía amplia innecesaria.

(B. Monteagudo, C. de las Heras, C. Aguilera Navarro, MM Used Aznar, JA García Rego, JC Álvarez, JM Cacharrón. Adenomatosis erosiva del pezón. *Med Cutan Iber Lat Am* 2008;36(5):244-247)

**Palabras clave:** enfermedad mamaria, adenomatosis erosiva, pezón.

### Summary

*We report two cases of erosive adenomatosis of the nipple. It is an uncommon benign tumor of the breast. This lesion clinically mimics Paget's disease of the nipple and is often histologically misinterpreted as a ductal carcinoma. Recognition of this benign condition is important to prevent a misdiagnosis of malignancy and unnecessary extensive surgery*

**Key words:** breast disease, erosive adenomatosis, nipple.

La adenomatosis erosiva del pezón es una neoplasia benigna descrita en 1955 por Jones[1]. Se han empleado otras denominaciones para este proceso como papilomatosis florida del pezón, adenomatosis papilar superficial, adenoma del pezón o adenoma papilar[2].

Es un tumor infrecuente, y representa, según las series, una biopsia de cada 8.500-40.000 de los casos de un laboratorio de dermatopatología[3, 4]. Sin embargo, la importancia de reconocer esta entidad benigna es evitar su confusión clínica con la enfermedad de Paget de la mama e histopatológica con un carcinoma mamario ductal, y así no realizar una cirugía amplia innecesaria[5].

Describimos dos nuevos casos de adenomatosis erosiva del pezón vistos en el último año en nuestro Servicio.

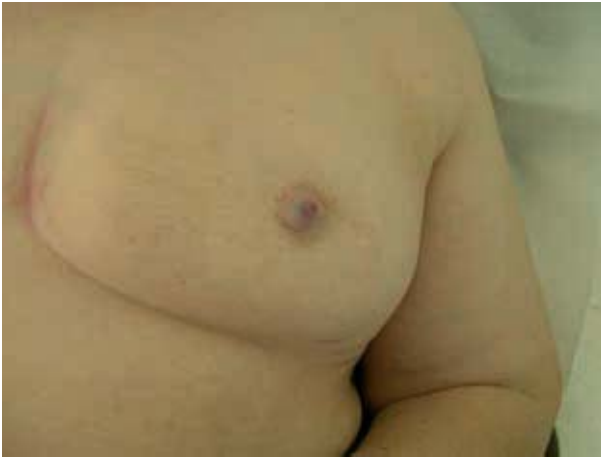## Casos clínicos

### Caso 1

Mujer de 68 años de edad, con los antecedentes personales de hipertensión y diabetes mellitus tipo II, consultó por cambio de color del pezón izquierdo de 2 meses de evolución. La paciente refería leve prurito y secreción serosanguinolenta de la zona afecta.

A la *exploración* se apreció agrandamiento del pezón izquierdo, con áreas erosivas y otras de tonalidad violácea (Figura 1). No se palparon masas mamarias ni adenopatías axilares. Se realizó una mamografía que fue normal.

El *estudio histopatológico* mostró una proliferación compuesta de elementos de aspecto papilar (Figura 2). Estas



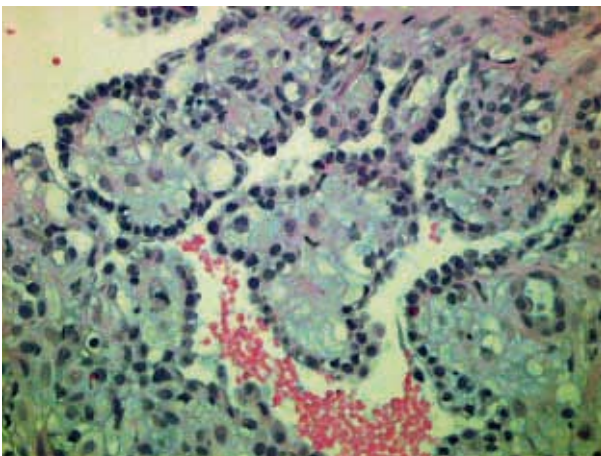
**Figura 1.** Agrandamiento del pezón izquierdo, con zonas de tonalidad violácea.

papilas estaban revestidas con una capa interna de células prismáticas y otra externa de células mioepiteliales. También se observaban focos de secreción por decapitación (Figura 3).

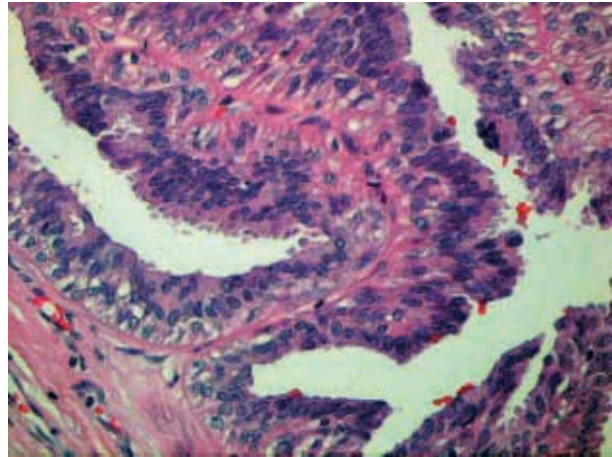
## Caso 2

Varón de 46 años de edad, sin antecedentes personales de interés, remitido a nuestro Servicio por secreción serohemática del pezón derecho desde hacía 4 años, no refería molestias en la zona.

A la *exploración* se observó el pezón derecho de aspecto normal, a la palpación se apreciaba un nódulo subareolar duro de 2 cm de diámetro y al comprimir la zona fluía una secreción serohemática desde el pezón derecho. No presentaba adenopatías axilares ni afectación de la mama contralateral.



**Figura 2.** Proliferación endofítica de aspecto papilar.



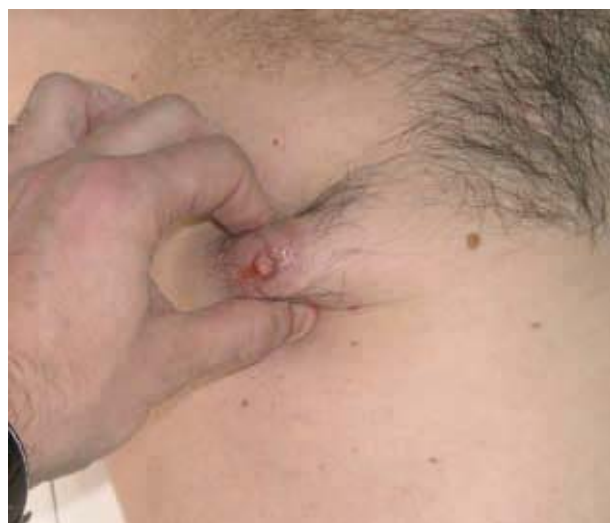**Figura 3.** Papilas revestidas con una capa interna de células prismáticas y otra externa de células mioepiteliales, con focos de secreción apocrina.

teral. Se realizó una ecografía que confirmó la presencia de un nódulo de 2 cm en área subareolar derecha (Figura 4).

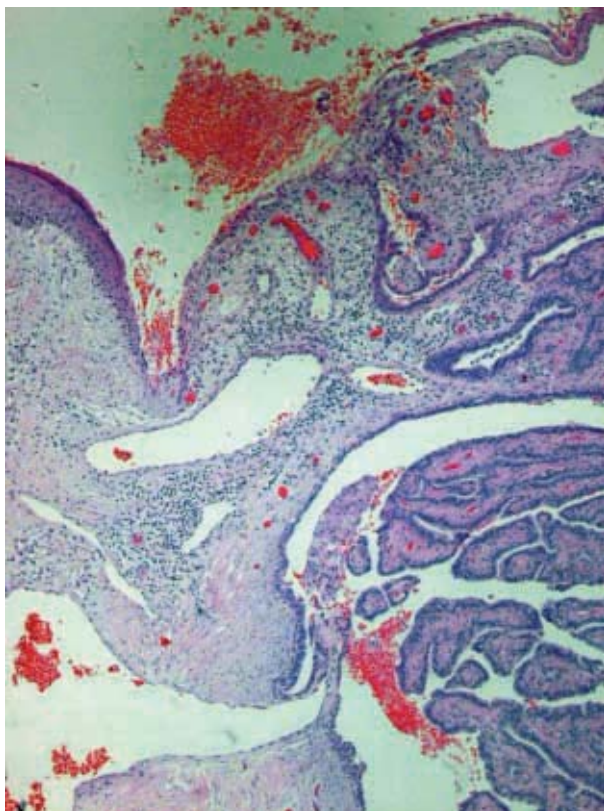
El estudio histopatológico puso de manifiesto formaciones papilares revestidas por una doble hilera de células epiteliales (Figuras 5 y 6).

## Comentario

La mayoría de los pacientes con adenomatosis erosiva del pezón son mujeres en la quinta década de la vida. Aunque hay casos aislados descritos en niños, en varones, formas bilaterales e incluso en un pezón supernumerario[3, 6].



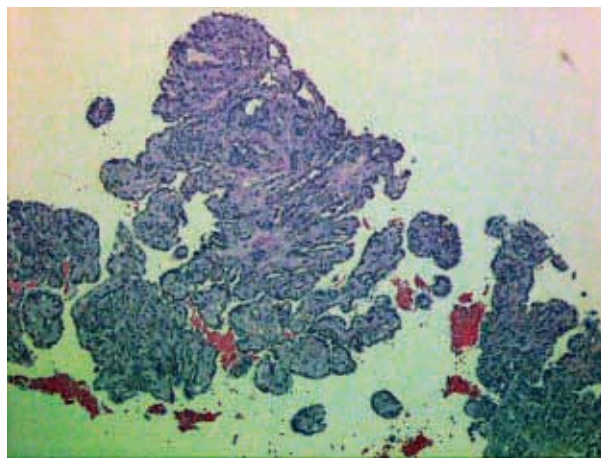
**Figura 4.** Tras compresión del pezón derecho se aprecia secreción serohemática.



**Figura 5.** Visión panorámica mostrando formaciones papilares.

Los pacientes suelen presentar síntomas varios años antes del diagnóstico. Clínicamente se caracteriza por un agrandamiento unilateral del pezón, por un nódulo debajo de la areola, una zona erosiva, costrosa o por secreción serosanguinolenta. En ocasiones los pacientes refieren ligero dolor, prurito o sensación de tensión en la zona[7, 8].

Histopatológicamente se observa una proliferación endofítica. Se han descrito dos patrones, el adenomatoso y el papilomatoso, pero se tratan de los extremos de un espectro, y en muchas lesiones existe superposición de ambos patrones. Es característica la doble hilera de células epiteliales tapizando los elementos tubulares. La capa externa mioepitelial y la capa interna con células columnares orientadas de manera perpendicular. Otros hallazgos son los focos de secreción apocrina, las células gigantes multinucleadas en el interior de los ductos y la presencia



**Figura 6.** Doble hilera de células tapizando las papilas.

de estructuras quísticas superficiales rellenas de queratina[2, 3, 5, 9].

Se ha discutido su asociación a cáncer o a mama fibroquística. Hay casos de asociación de un adenocarcinoma y un adenoma del pezón en la misma mama, sin embargo, en la mayoría de casos puede establecerse una separación entre ambos, por lo que se considera que la adenomatosis erosiva del pezón es una lesión benigna[5].

El diagnóstico diferencial se establece con diversos procesos inflamatorios o neoplásicos que afectan el pezón y la areola[10]. La mayor confusión clínica sucede con la enfermedad de Paget de la mama. Desde el punto de vista histopatológico se debe diferenciar del carcinoma mamario ductal, del hidroadenoma papilífero y deliringocistoadenoma papilífero[3,11].

El tratamiento consiste en la exéresis quirúrgica, pero suele recidivar en caso de exéresis incompleta. Para algunos autores la primera elección terapéutica es la cirugía microscópica de Mohs para garantizar la exéresis completa y preservar la mayor cantidad de tejido sano. También se ha empleado la criocirugía[12, 13].

En conclusión, la afección dermatológica de la región del pezón y la areola no representa un motivo frecuente de consulta dermatológica. Es importante conocer entidades benignas como la adenomatosis erosiva del pezón para evitar su confusión clínica con la enfermedad de Paget de la mama e histopatológica con un carcinoma mamario ductal.

## Bibliografía

1. Jones DB. Florid papillomatosis of the nipple ducts. *Cancer* 1955;8:315-9.
2. Perzin KH, Lattes R. Papillary adenoma of the nipple (florid papillomatosis, adenoma, adenomatosis): a clinicopathologic study. *Cancer* 1972;29:996-1009.
3. Brownstein MH, Phelps RG, Magnin PH. Papillary adenoma of the nipple: analysis of fifteen new cases. *J Am Acad Dermatol* 1985;12:707-15.
4. Moulin G, Darbon P, Balme B, Frappart L. Adenomatose erosive de mamelon. A propos

- de 10 cas avec etude immunohistochemique. *Ann Dermatol Venereol* 1990;117:537-45.
5. Martín L, Soriano M, Requena L. Adenoma del pezón. En: Neoplasias Anexiales Cutáneas. Madrid, Grupo Aula Médica, 2004:45-8.
  6. Albers SE, Barnard M, Thorner P, Krafchik BR. Erosive adenomatosis of the nipple in an eight-year-old girl. *J Am Acad Dermatol* 1999;40:834-7.
  7. Bourlond J, Bourlond-Reinert L. Erosive adenomatosis of the nipple. *Dermatology* 1992;185:319-24.
  8. Miller L, Tyler W, Maroon M, Miller OF III. Erosive adenomatosis of the nipple: a benign imitator of malignant breast disease. *Cutis* 1997;59:91-2.
  9. Pardo Sánchez J, Pérez Ferriols A. Lesión erosiva en el pezón. *Piel* 2003;18:440-2.
  10. Pascua López M, Martín Santiago A. Diagnóstico diferencial de las lesiones hiperqueratósicas del pezón y la areola. *Piel* 2005;20:457-62.
  11. Kijima Y, Matsukita S, Yoshinaka H, Owaki T, Aikou T. Adenoma of the nipple: report of a case. *Breast Cancer* 2006;13:95-99.
  12. Lee HJ, Chung KY. Erosive adenomatosis of the nipple: Conservation of nipple by Mohs micrographic surgery. *J Am Acad Dermatol* 2002;47:578-80.
  13. Van Mierlo PL, Geelen GM, Neumann HA. Mohs micrographic surgery for an erosive adenomatosis of the nipple. *Dermatol Surg* 1998;24:681-3.