

Varicela atípica em adulto jovem

Atypical varicella in young adult

M. Zanini

Membro da Sociedade Brasileira de Dermatologia. Especialista em Dermatologia, Cirurgia Dermatológica e Dermatocosmiatria pela FuABC/São Paulo/Brasil.

Correspondência:

M. Zanini
Rua Eslo Odebrecht, 538
Blumenau-SC-89021-135-Brasil
Tel.: (55)47-3326-5326
e-mail: drzanini@ig.com.br

Resumo

A varicela é uma doença infecciosa causada pelo vírus varicela-zoster. Predomina na população infantil. Caracteristicamente, apresenta uma erupção polimórfica muito pruriginosa, com predomínio de pápulas e vesículas.

(M. Zanini. Varicela atípica em adulto jovem. Med Cutan Iber Lat Am 2008;36(5):256-258)

Palavras chave: varicela, varicela/diagnóstico, herpesvirus 3 humano.

Summary

Varicella is an infectious disease caused by varicella-zoster virus. Normally affects child. Characteristically, it presents a polymorphic eruption with intense itch and predominance of erythematous papules and vesicles.

Key words: chickenpox, chickenpox/diagnosis, herpesvirus 3 human.

A varicela é uma doença infecciosa aguda, altamente transmissível, causada pelo DNA-vírus varicela-zoster. A doença é mais comum entre crianças de um a dez anos, porém pode ocorrer em pessoas de qualquer idade. A infecção, em geral, ocorre através da mucosa do trato respiratório superior, principalmente, pela secreção respiratória (gotículas de saliva, espirro, tosse) ou pelo contato direto com o líquido das vesículas. Raramente, a transmissão se dá através de fômites. É possível ainda a transmissão durante a gestação, através da placenta. O período de incubação é de 14 a 16 dias. O período prodromico dura um a três dias e se caracteriza por febre baixa e mal-estar, mas é incomum em crianças. O período de contagiosidade compreende do terceiro dia anterior ao quinto dia após o exantema. Após a replicação viral inicial em linfonodos regionais há uma segunda viremia determinando exantema maculo-papulo-vesicular[1, 2].

O período de estado ou exantemático dura cinco dias, e geralmente é a primeira manifestação da varicela. O exan-

tema é multiforme iniciando com mácula → pápula → vesícula → crosta, sendo uma evolução rápida, em questão de horas, sendo assim considerado uma erupção praticamente polimorfa e simultânea. As vesículas são superficiais com halo eritematoso. Inicia-se no tronco disseminando-se para pescoço, face e segmentos proximais dos membros. O prurido é moderado a intenso. As vesículas caracteristicamente são umbilicadas e rompe-se em horas, formando crostas[3].

Relato de Caso

Mulher, 19 anos, branca, estudante, natural e procedente de Blumenau/SC/Brasil, previamente saudável, procura atendimento dermatológico por apresentar lesões assintomáticas em face com uma semana de duração. Nega medicações, história pregressa e familiar e doenças. Realizou todas as vacinações preconizadas pelo Ministério da Saúde.

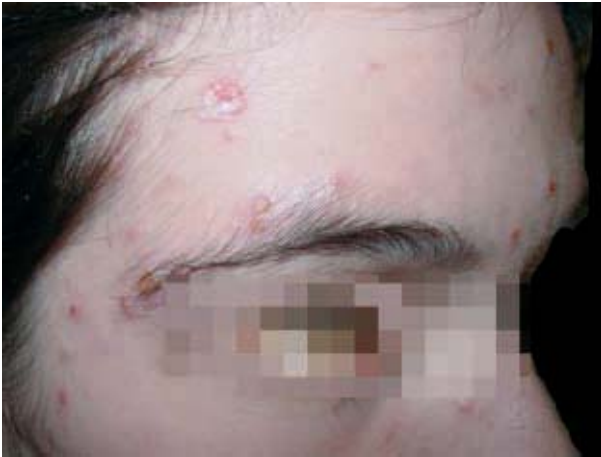

Figura 1. Pápula, vesículas e pústulas disseminadas na face.

Ao exame, presença de algumas pápulas eritematosas e pústulas isoladas de padrão folicular, dispostos unicamente na face. Ausência de adenopatia e sinais sistêmicos normais. O diagnóstico clínico foi de impetigo bolhoso. Conduzida com ácido fúsidico em pomada duas vezes ao dia, após uma semana, a paciente retorna com uma erupção polimórfica disseminada em face e tronco com pápulas, vesículas, pústulas e crostas (Figura 1 e 2). Permanecia assintomática e em bom estado geral. As hipóteses foram impetigo disseminado e varicela, sendo realizado estudo histopatológico que revelou acantólise, células multinucleadas e corpos de inclusão (Figura 3). Estabelecido o diagnóstico de varicela, foi introduzido famciclovir 250 mg 12/12 horas por 7 dias e higiene das lesões com água boricada. Após duas semanas, a paciente retornou sem lesões e ausência de complicações sistêmicas.

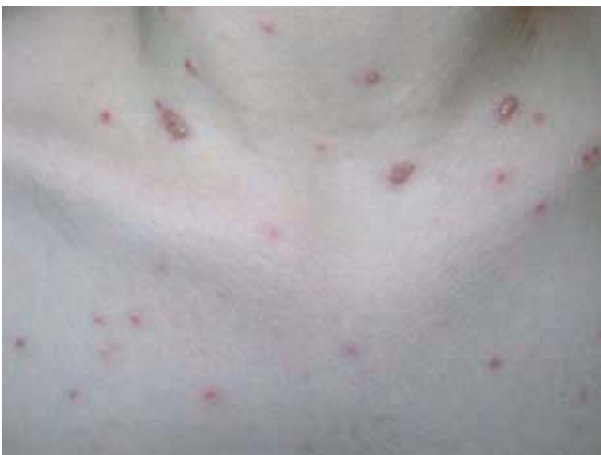

Figura 2. Erupção característica da varicela em tronco.

Discussão

A varicela tende a ser branda em crianças, mas pode ser grave na sintomatologia e evoluir com complicações principalmente em adolescentes, adultos e imunodeprimidos[3]. A taxa de letalidade, que em crianças saudáveis é de 2:100.000 casos, pode chegar a aumentar 15 a 40 vezes em adultos. Complicações possíveis incluem o comprometimento pulmonar, neurológico e hematológico (discrasia sanguínea). A pneumonite é mais comum em adultos. Na maioria das vezes ocorre entre 3 e 5 dias após o início da varicela e se caracteriza pelo dispnéia, tosse e febre. As manifestações neurológicas são incomuns. A ataxia cerebelar é a apresentação mais freqüente nas crianças, ocorrendo em aproximadamente 1:4.000 crianças infectadas. A encefalite ocorre mais em adultos, em cerca de 4:10.000, com letalidade de superior a 30%. É caracterizada por diminuição do nível de consciência, vômitos, febre e convulsão[1, 2].

A erupção da varicela é praticamente simultânea, i.e., todas as lesões num mesmo estágio de evolução. A pústula não é característica da doença e é indicativa de infecção bacteriana. A erupção é tão característica que muitas vezes é denominado de “*dew drops on rose petal*”, i.e., gotas de orvalho em pétala de rosa[3].

No presente caso, o quadro se manifestou inicialmente com uma erupção atípica localizada em face. Sendo um paciente adulto seriam esperadas manifestações sistêmicas inflamatórias-infecciosas, que não estavam presentes. O prurido também inexistiu. O quadro dermatológico sugestivo de varicela surgiu apenas após sete dias da primeira consulta.

O diagnóstico diferencial se faz com zoster disseminado, herpes simples disseminado, impetigo, miliária cris-

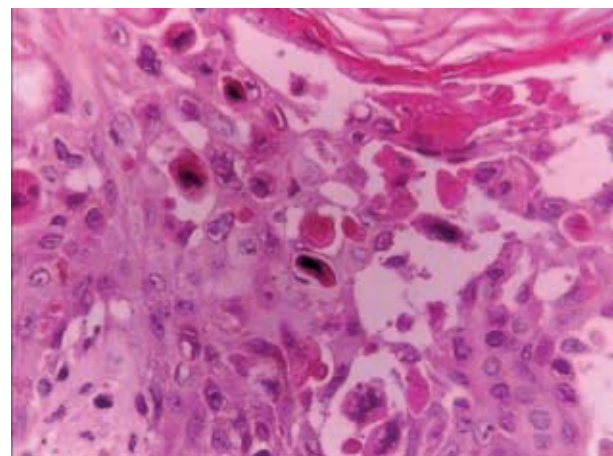


Figura 3. Vesiculação intraepidérmica, acantólise e células gigantes multinucleadas com corpos de inclusão (HE, 40x).

talina, exantemas virais e eczema herpético. Em casos duvidosos, pode-se realizar esfregaço de Tzanck e histopatologia, onde é observado vesiculação intraepidérmica, acantólise e células gigantes multinucleadas com corpos de inclusão[3, 4].

A doença pode ser prevenida através da vacina com vírus vivo atenuado, que está indicada para todas as crianças acima de um ano e indivíduos susceptíveis, que não tiverem contra-indicação (sensibilidade aos componentes,

gravidez e imunodeficientes celulares). O afastamento dos doentes é fundamental, já que a varicela apresenta um alto potencial de transmissão. Deve-se evitar contato com pessoas susceptíveis para desenvolver formas graves da doença como gestantes, imunodeprimidos e prematuros[1]. O tratamento é sintomático. Acima dos 13 anos é sugerido introduzir terapia antiviral como aciclovir ou famciclovir a fim de reduzir a gravidade dos sintomas que deve ser iniciado dentro de 24 horas do início do exantema[3].

Bibliografia

1. Preblud S, Orentstein W, Bart K. Varicella: clinical manifestations, epidemiology, and health impact in children. *Pediatr Infect Dis J* 1984;3:505-9.
2. Drwal-Klein LA, O'Donovan CA. Varicella in pediatric patients. *Ann Pharmacother* 1993;27:938-49.
3. Habif TP, Campbell JL, Quitadamo MJ, Zug KA. Doença da pele – diagnóstico e tratamento. Porto Alegre: Artmed editora 2002, pp. 166-69.
4. Peto TEA, Juel-Jensen BE: Varicella zoster vírus disease. In: Skin disorders in the elderly. Monk BE, Graham-Brown RAC, Sarkany I. Oxford, Blackwell 1988, pp. 80-96.