

Localizador
07-050

Xantomas intertriginosos en la hipercolesterolemia familiar homocigótica

Los xantomas se desarrollan debido al depósito intracelular y dérmico de los lípidos. Existen 4 tipos clínicos: tendinosos, planos, tuberosos y eruptivos. Pueden observarse en el seno de trastornos primarios o secundarios del metabolismo lipídico. Frederickson dividió las lipoproteinemias primarias en 5 tipos en función de la migración electroforética de las lipoproteínas séricas presentes[1]. Aunque un diagnóstico específico no se puede realizar en base únicamente a signos clínicos, ciertos tipos de xantomas son muy característicos de determinadas hiperlipoproteinemias: los xantomas eruptivos de las tipo I, IV y V; los xantomas tendinosos, tuberosos y planos de las tipo II y III; y el xantoma estriado palmar patognomónico del tipo III[2].

Describimos el caso de un niño de 9 años de edad que presentaba varios tipos de xantomas, entre ellos los planos intertriginosos (interdigitales) característicos de la hipercolesterolemia familiar homocigótica (HFH).

Caso clínico

Niño de 9 años de edad con el único antecedente personal de comunicación interventricular. Remitido por lesiones asintomáticas de meses de evolución localizadas a nivel de cara extensora de extremidades, por las que no había recibido tratamiento previo. No presentaba otras complicaciones cutáneas o sistémicas. Sus padres eran sanos y no consanguíneos.

A la exploración se observaron placas amarillentas de bordes netos dispuestas de forma bilateral en las rodillas y en pliegue interglúteo, compatibles con xantomas tuberosos (Figuras 1 y 2). También se apreciaba un nódulo eritematoso sobre la articulación interfalángica proximal del 4º dedo de la mano derecha (xantoma tendinoso) y placas amarillentas en todos los espacios interdigitales sugestivas de xantomas planos intertriginosos (Figuras 3 y 4).

Se estudió en endocrinología pediátrica donde se le realizó un estudio analítico

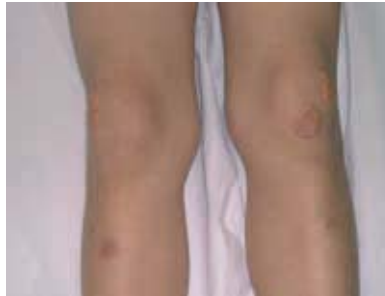

Figura 1. Xantomas tuberosos en ambas rodillas.

en el que destacaron unos niveles de colesterol total de 712 mg/dl (normal 140-250), colesterol unido a lipoproteínas de baja densidad (LDL) de 656 mg/dl (normal 50-190 mg/dl), triglicéridos de 85 mg/dl (normal 40-200), apolipoproteína B de 415 mg/dl (normal 48-129 mg/dl) y una fracción de apolipoproteína A y apolipoproteína B de 0,19 (normal 0,40-1,96). Se estableció el diagnóstico de HFH (hiperlipoproteinemias tipo IIa).

Se recomendó ejercicio físico y se inició tratamiento con dieta hipocolesterolemizante, resina secuestradora de ácidos biliares y pravastatina a una dosis inicial de 20 mg/día, posteriormente se elevó a una dosis de 40 mg/día, sin apreciarse descenso de las cifras de colesterol. En la actualidad se está valorando la posibilidad de iniciar sesiones de aféresis de LDL.

El estudio de los dos hermanos del paciente mostró la misma dislipemia aunque con menor intensidad de las alteraciones analíticas y cutáneas.

Comentario

La HF es una enfermedad autosómica dominante caracterizada por un defecto del receptor de LDL. La forma heterocigótica es común, sin embargo, la FHF es rara, con una frecuencia de 1 por cada millón de personas, y se manifiesta con una elevación extrema de la concentración sérica de LDL (> 400 mg/dl) por la falta de receptores LDL funcionales en las células de dichos pacientes. La principal complicación es el desarrollo acelerado de aterosclerosis, con síntomas de vasculopatía antes de la infancia, que sin tratamiento lleva a la muerte del paciente antes de los 20 años por enfermedad cardiovascular[1, 3].

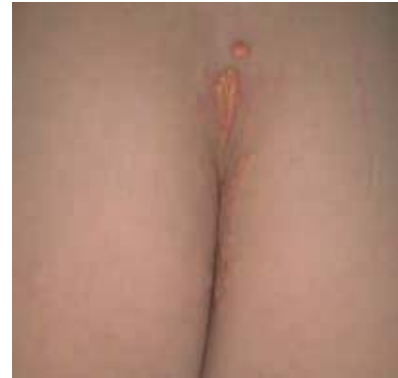

Figura 2. Xantomas tuberosos en pliegue interglúteo.

La enfermedad suele debutar en la infancia (normalmente en los 4 primeros años de vida) con xantomas cutáneos. Pueden aparecer múltiples tipos de xantomas: tendinosos son los más frecuentes (40-50% de los pacientes) sobre todo a nivel de tendón de Aquiles y tendones extensores de las manos, seguidos de xantelasma (23%), tuberosos (10-15%) y, raras veces, xantomas subperiósticos. La aparición de xantomas planos intertriginosos a nivel de los espacios interdigitales o en flexuras (axilas, pliegue interglúteo o hueco antecubital o poplíteo) es muy infrecuente, pero de gran importancia ya que es un signo patognomónico de la HFH. En ocasiones los xantomas aparecen en sitios de traumatismo[4-8].

El tratamiento más eficaz es la aféresis de LDL, técnica que consiste en la extracción de las lipoproteínas que contienen apo B-100[9]. El tratamiento farmacológico con estatinas más un secuestrador de los áci-

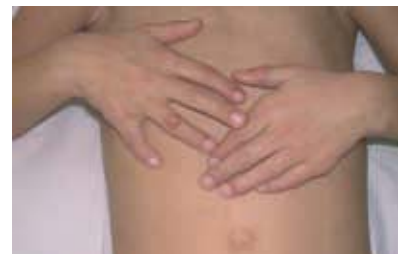

Figura 3. Xantomas planos en todos los espacios interdigitales (xantomas intertriginosos) y un xantoma tendinoso sobre la articulación interfalángica proximal del 4º dedo de mano derecha.

dos biliares asociado a modificación dietética constituye el tratamiento inicial[3]. En ocasiones es preciso el trasplante hepático, que supone un riesgo considerable y el mantenimiento durante mucho tiempo de terapia inmunosupresora[10].

Conclusión

Los pediatras y dermatólogos desempeñan un importante papel en el diagnóstico temprano de la HFH, enfermedad que suele debutar en la infancia con xantomas cutáneos. Identificarlos de forma adecuada permite mediante el tratamiento oportuno aumentar la supervivencia.

Elvira León Muiños, Maravillas Santos Tapia, Benigno Monteagudo Sánchez*, Rosa Romarís Barca, Miguel Cabanillas González*
 Servicio de Pediatría.
 *Servicio de Dermatología.
 Complejo Hospitalario Arquitecto Marcide-
 Novoa Santos. Ferrol. España.

Correspondencia:

Elvira León Muiños
 C/ Alegre, 83-85, 3ª A
 15401 Ferrol (A Coruña). España
 Tel.: 34 981 334000
 e-mail: benims@hotmail.com

Bibliografía

1. Parker F. Xanthomas and hyperlipidemias. *J Am Acad Dermatol* 1985;13:1-30.
2. Nigale V, Khopkar U, Trasi SS, Wadhwa SL. Flexural planar xanthomas: report of four cases. *Cutis* 1995;56:291-2.
3. Tershakovec AM, Arder DJ. Trastornos del metabolismo y el transporte de las lipoproteínas. En: Behrman RE, Kliegman RM, Jenson HB. Nelson. Tratado de Pediatría. 17ª. ed. España: Elsevier España, S.A., 2004: 445-59.
4. Sethuraman G, Thappa DM, Karthikeyan K. Intertriginous xanthomas-A marker of homozygous familial hypercholesterolemia. *Indian Pediatr* 2000;37:338.
5. Komal A, Sharma VK. Familial homozygous hypercholesterolemia: report of two patients and review of the literatura. *Pediatr Dermatol* 2007;24:230-4.
6. Manchanda Y, Sharma VK. Intertriginous xanthomas: a marker of homozygous type IIa hyperlipoproteinemia. *Int J Dermatol* 2004;43:676-7.
7. Prasad PV, Chidambaram N. Familial hypercholesterolemia (Type IIb) in a child: a case report with interesting features. *Int J Dermatol* 2004;43:173-5.
8. Elias P, Goldsmith LA. Intertriginous xanthomata in type 2 hyperbetaipoproteinemia.

Arch Dermatol 1973;107:761-2.

9. Lasunción MA, Teruel JL, Álvarez JJ, Gómez-Coronado D, Ortuño J, Herrera E. Lipoproteína (a) en suero durante el tratamiento con aféresis de LDL en la hipercolesterolemia familiar homocigótica. *Med Clin (Barc)* 1992;99:541-4.
10. Moyle M, Tate B. Homozygous familial hypercholesterolemia presenting with cutaneous xanthomas: response to liver transplantation. *Australas J Dermatol* 2004; 45:226-8.

Localizador
 07-047

Miofibromatosis infantil múltiple

La miofibromatosis infantil es la forma de fibromatosis infantil más frecuente. El proceso es más común en varones, y en su mayoría se trata de lesiones solitarias, congénitas o adquiridas antes de los 2 años de edad, siendo la cabeza, el cuello y el tronco las localizaciones habituales[1]. Su etiología no está clara, suelen ser esporádicas, aunque se han descrito casos familiares con herencia autosómica dominante[2, 3].

Su clasificación tiene implicación pronóstica: a) forma solitaria (la más frecuente, supone el 60% de los casos), suele afectar a piel, partes blandas o hueso[4], b) forma múltiple con manifestación cutánea y/o ósea y/o muscular[5], y c) forma múltiple con afectación visceral, los órganos comúnmente afectados son corazón, tracto gastrointestinal, hígado o pulmón, es la de peor pronóstico con una mortalidad del 75%, la mayoría fallecen por fallo cardiopulmonar[6, 7].

Describimos el caso de una lactante de 6 meses de edad con miofibromatosis múltiple con lesiones cutáneas y óseas, en la que se descartó la afectación visceral.

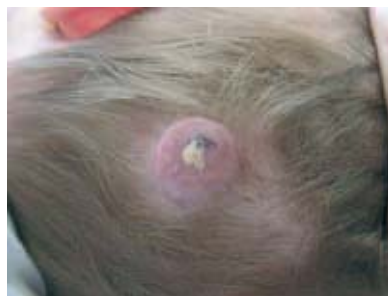

Figura 1. Tumor eritemato-violáceo a nivel occipital.

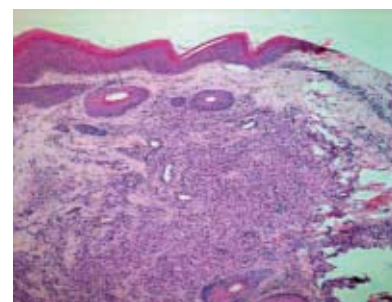


Figura 2. En dermis, un nódulo constituido por fascículos de células fusiformes.

Una lactante de 6 meses de edad, 2º gemelo, sin AP ni AF de interés. Remitida por su pediatra por una lesión congénita asintomática a nivel occipital, sin fase aparente de crecimiento ni regresión. No había recibido tratamiento previo.

A la exploración se observó un tumor de superficie eritemato-violáceo con una zona costrosa, de bordes netos, de 4 cm de diámetro localizado a nivel occipital de cuero cabelludo (Figura 1). A la palpación el tumor era duro e infiltrado, pero desplazable sobre planos profundos.

El estudio histopatológico mostró, a nivel de dermis, un nódulo mal delimitado constituido por fascículos de células fusiformes, con espacios vasculares en su espesor (Figura 2). Las células fusiformes presentaban un núcleo elongado con extremos romos (denominados núcleos "en cigarro puro"), sin datos de atipia y abundante citoplasma eosinófilo; entremezcladas con un infiltrado inflamatorio constituido por linfocitos (Figura 3).

Desde el punto de vista inmunohistoquímico las células mostraron positividad para la actina alfa de músculo liso y la vimentina; y falta de expresión para la proteína S-100 y la desmina (Figura 4). En definitiva, las células presentaban caracte-

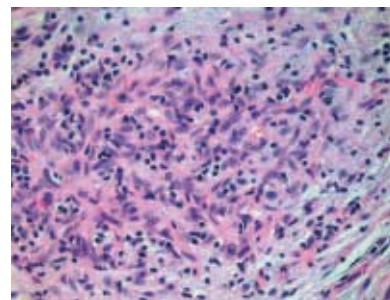


Figura 3. Células fusiformes sin datos de atipia con un núcleo elongado de extremos romos.