

dos biliares asociado a modificación dietética constituye el tratamiento inicial[3]. En ocasiones es preciso el trasplante hepático, que supone un riesgo considerable y el mantenimiento durante mucho tiempo de terapia inmunosupresora[10].

Conclusión

Los pediatras y dermatólogos desempeñan un importante papel en el diagnóstico temprano de la HFH, enfermedad que suele debutar en la infancia con xantomas cutáneos. Identificarlos de forma adecuada permite mediante el tratamiento oportuno aumentar la supervivencia.

Elvira León Muiños, Maravillas Santos Tapia, Benigno Monteagudo Sánchez*, Rosa Romarís Barca, Miguel Cabanillas González*
 Servicio de Pediatría.
 *Servicio de Dermatología.
 Complejo Hospitalario Arquitecto Marcide-
 Novoa Santos. Ferrol. España.

Correspondencia:

Elvira León Muiños
 C/ Alegre, 83-85, 3ª A
 15401 Ferrol (A Coruña). España
 Tel.: 34 981 334000
 e-mail: benims@hotmail.com

Bibliografía

1. Parker F. Xanthomas and hyperlipidemias. *J Am Acad Dermatol* 1985;13:1-30.
2. Nigale V, Khopkar U, Trasi SS, Wadhwa SL. Flexural planar xanthomas: report of four cases. *Cutis* 1995;56:291-2.
3. Tershakovec AM, Arder DJ. Trastornos del metabolismo y el transporte de las lipoproteínas. En: Behrman RE, Kliegman RM, Jenson HB. Nelson. Tratado de Pediatría. 17ª. ed. España: Elsevier España, S.A., 2004: 445-59.
4. Sethuraman G, Thappa DM, Karthikeyan K. Intertriginous xanthomas-A marker of homozygous familial hypercholesterolemia. *Indian Pediatr* 2000;37:338.
5. Komal A, Sharma VK. Familial homozygous hypercholesterolemia: report of two patients and review of the literatura. *Pediatr Dermatol* 2007;24:230-4.
6. Manchanda Y, Sharma VK. Intertriginous xanthomas: a marker of homozygous type IIa hyperlipoproteinemia. *Int J Dermatol* 2004;43:676-7.
7. Prasad PV, Chidambaram N. Familial hypercholesterolemia (Type IIb) in a child: a case report with interesting features. *Int J Dermatol* 2004;43:173-5.
8. Elias P, Goldsmith LA. Intertriginous xanthomata in type 2 hyperbetaipoproteinemia.

Arch Dermatol 1973;107:761-2.

9. Lasunción MA, Teruel JL, Álvarez JJ, Gómez-Coronado D, Ortuño J, Herrera E. Lipoproteína (a) en suero durante el tratamiento con aféresis de LDL en la hipercolesterolemia familiar homocigótica. *Med Clin (Barc)* 1992;99:541-4.
10. Moyle M, Tate B. Homozygous familial hypercholesterolemia presenting with cutaneous xanthomas: response to liver transplantation. *Australas J Dermatol* 2004; 45:226-8.

Localizador
 07-047

Miofibromatosis infantil múltiple

La miofibromatosis infantil es la forma de fibromatosis infantil más frecuente. El proceso es más común en varones, y en su mayoría se trata de lesiones solitarias, congénitas o adquiridas antes de los 2 años de edad, siendo la cabeza, el cuello y el tronco las localizaciones habituales[1]. Su etiología no está clara, suelen ser esporádicas, aunque se han descrito casos familiares con herencia autosómica dominante[2, 3].

Su clasificación tiene implicación pronóstica: a) forma solitaria (la más frecuente, supone el 60% de los casos), suele afectar a piel, partes blandas o hueso[4], b) forma múltiple con manifestación cutánea y/o ósea y/o muscular[5], y c) forma múltiple con afectación visceral, los órganos comúnmente afectados son corazón, tracto gastrointestinal, hígado o pulmón, es la de peor pronóstico con una mortalidad del 75%, la mayoría fallecen por fallo cardiopulmonar[6, 7].

Describimos el caso de una lactante de 6 meses de edad con miofibromatosis múltiple con lesiones cutáneas y óseas, en la que se descartó la afectación visceral.

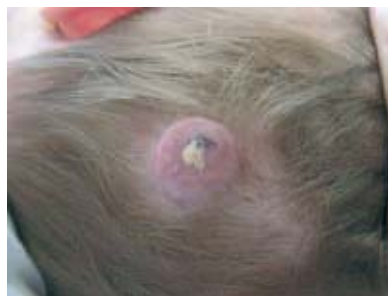

Figura 1. Tumor eritemato-violáceo a nivel occipital.

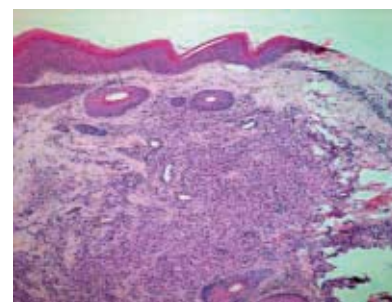


Figura 2. En dermis, un nódulo constituido por fascículos de células fusiformes.

Una lactante de 6 meses de edad, 2º gemelo, sin AP ni AF de interés. Remitida por su pediatra por una lesión congénita asintomática a nivel occipital, sin fase aparente de crecimiento ni regresión. No había recibido tratamiento previo.

A la exploración se observó un tumor de superficie eritemato-violáceo con una zona costrosa, de bordes netos, de 4 cm de diámetro localizado a nivel occipital de cuero cabelludo (Figura 1). A la palpación el tumor era duro e infiltrado, pero desplazable sobre planos profundos.

El estudio histopatológico mostró, a nivel de dermis, un nódulo mal delimitado constituido por fascículos de células fusiformes, con espacios vasculares en su espesor (Figura 2). Las células fusiformes presentaban un núcleo elongado con extremos romos (denominados núcleos "en cigarro puro"), sin datos de atipia y abundante citoplasma eosinófilo; entremezcladas con un infiltrado inflamatorio constituido por linfocitos (Figura 3).

Desde el punto de vista inmunohistoquímico las células mostraron positividad para la actina alfa de músculo liso y la vimentina; y falta de expresión para la proteína S-100 y la desmina (Figura 4). En definitiva, las células presentaban caracte-

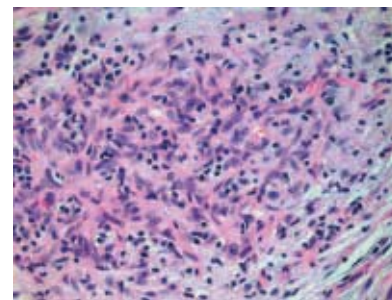


Figura 3. Células fusiformes sin datos de atipia con un núcleo elongado de extremos romos.

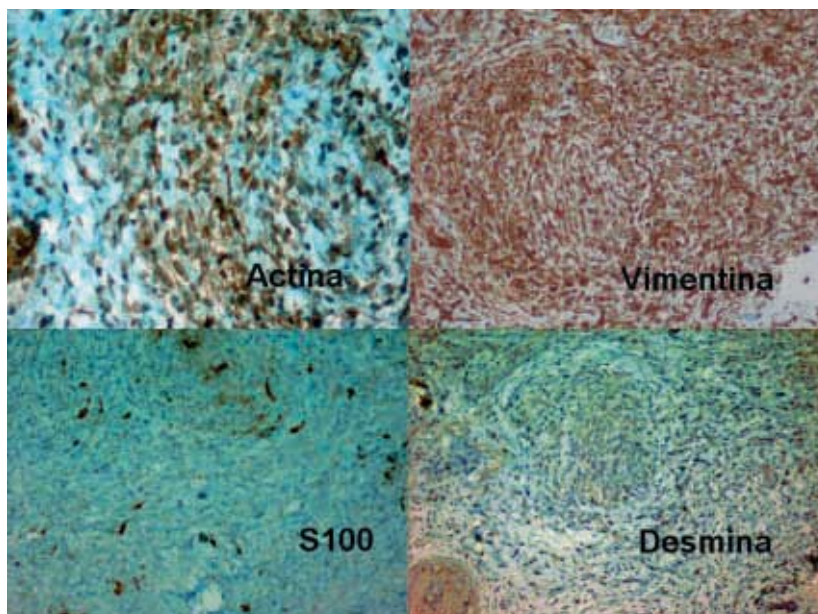


Figura 4. Inmunohistoquímica, las células muestran positividad para actina alfa de músculo liso y vimentina, y falta de expresión para proteína S-100 y desmina.

rísticas morfológicas e inmunohistoquímicas de miofibroblastos.

En la serie ósea se detectaron múltiples imágenes líticas diáfiso-metáfisarias de bordes bien definidos no escleróticos (Figura 5). Tanto la radiografía de tórax como la ecografía abdominal no detectaron afectación visceral.

La miofibromatosis infantil se considera una proliferación neoplásica benigna de miofibroblastos. Con frecuencia en el espesor de los fascículos de miofibroblastos se observan espacios vasculares que se ramifican irregularmente con un patrón bifásico o zonación de las lesiones que recuerda al del hemangiopericitoma[8, 9].

Las manifestaciones clínicas y el curso de la enfermedad dependen de la localización y el número de las lesiones que puede variar de 1 a más de 100. Los pacientes con lesiones solitarias en general no precisan tratamiento, permanecen estables o incluso regresan. En los casos con lesiones múltiples sin afectación visceral el pronóstico también es bueno, pero son mayores las posibilidades de sufrir complicaciones locales. Los niños con lesiones múltiples y afectación visceral tienen mal pronóstico y la mayoría fallecen en los primeros años. En estos pacientes es preciso el tratamiento quirúrgico complementado con radioterapia y/o quimioterapia (algunos autores proponen la combinación de dactinomicina, vincristina y ciclofosfamida)[4, 5, 10].

Ante la sospecha de una miofibromatosis infantil es preciso realizar una historia familiar, exploración física, biop-

sia confirmatoria, serie ósea, placa de tórax y ecografía abdominal (en ocasiones una tomografía axial computerizada toracoabdominal)[5]. También es necesario un seguimiento estrecho de todos los pacientes, incluso los que inicialmente sólo tienen lesiones cutáneas, dada la posible aparición de lesiones viscerales para evitar o tratar precozmente las complicaciones que impliquen gran morbilidad[7, 10].

**Benigno Monteagudo Sánchez,
Susana Castro Aguiar*, Elvira León
Muiños*, Rosa Romarís Barca*,
Miguel Cabanillas González,
Cristina de las Heras Soto,
José María Cacharrón Carreira**

Servicio de Dermatología.

*Servicio de Pediatría.

Complejo Hospitalario Arquitecto Marcide-
Novoa Santos. Ferrol. España.

Correspondencia:

Benigno Monteagudo Sánchez
C/ Alegre, 83-85, 3º A
15401 Ferrol (A Coruña). España
Tel.: 34 981 334000
e-mail: benims@hotmail.com

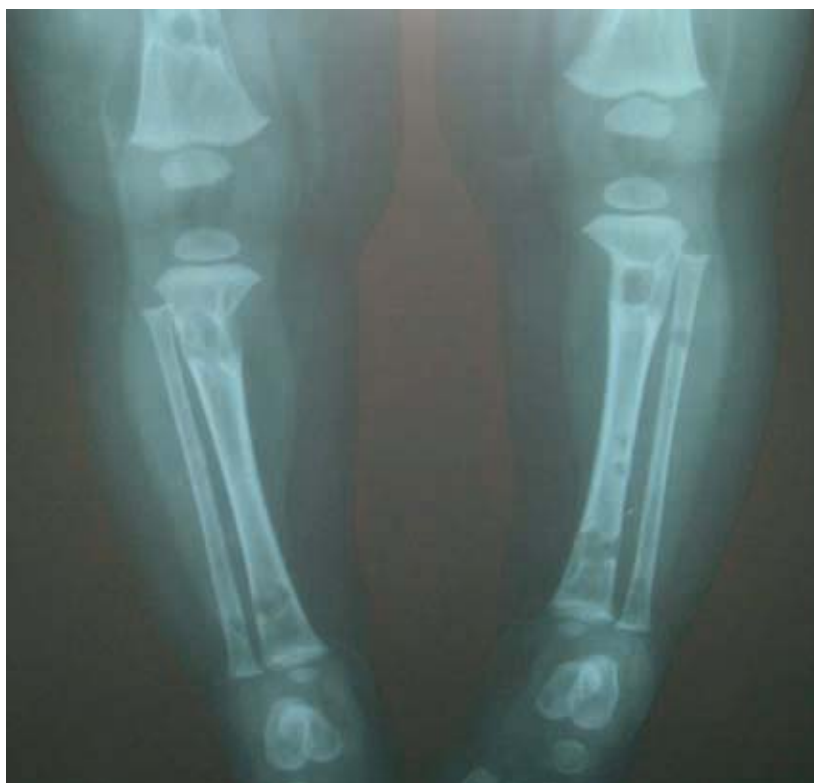

Figura 5. Imágenes líticas a nivel de fémures, tibias y peronés.

Bibliografía

1. Ang P, Tay YK, Walford NQ. Infantile myofibromatosis: a case report and review of the literature. *Cutis* 2004;73:229-31.
2. Ikediobi NI, Iyengar V, Hwang L, Collins E, Metry DW. Infantile myofibromatosis: support for autosomal dominant inheritance. *J Am Acad Dermatol* 2003;49:S148-50.
3. Arcangeli F, Calista D. Congenital myofibromatosis in two siblings. *Eur J Dermatol* 2006;16:181-3.
4. Álvarez Fernández JG, Pinedo Moraleda F, Gómez de la Fuente E, Rodríguez Vázquez M^a, Vicente Martín FJ, Sols Rodríguez-Candela M, López Estebanz JL. Miofibromatosis infantil solitaria. *Actas Dermosifiliogr* 2002; 93:401-3.
5. Requena C, Torrelo A, Izquierdo MJ, Colmenero I, Zambrano A. Miofibromatosis infantil múltiple, cutánea y ósea. *Actas Dermosifiliogr* 2002;93:397-400.
6. Léauté-Labrèze C, Labarthe MP, Blanc JF, Sanyas P, Dosquet C, Taïeb A. Self-healing generalized infantile myofibromatosis with elevated urinary bFGF. *Pediatr Dermatol* 2001;18:305-7
7. Bélanger Quintana A, Aparicio Meix JM, Cuevas Santos J, Muñoz Villa A. Miofibromatosis infantil sistémica en un lactante. *An Esp Pediatr* 2001;55:83-6.
8. Requena L, Sangueza OP, Requena C, Torrelo A. Miofibromatosis infantil. *Monogr Dermatol* 2002;15:8-11.
9. Weinberger CH, Dinulos JGH, Perry AE. An enlarging tender nodule on the finger of a 4-year-old boy: an unusual presentation of infantile myofibromatosis. *J Am Acad Dermatol* 2007;57:S30-2.
10. Orozco-Covarrubias L, Soriano-Hernandez Y, Duran-McKinster C, Tamayo-Sanchez L, Ruiz-Maldonado R. Infantile myofibromatosis: a cause of leg length discrepancy. *Pediatr Dermatol* 2002;19:520-2.