

Nevus comedoniano: presentación de cinco casos

Naevus comedonicus: a report of five cases

IM^a Rodríguez Nevado¹, D. de Argila Fernández-Durán¹, AJ Chaves Álvarez¹, I. Catalina Fernández², M. García García¹, I. Rovira Farré¹

¹Unidad de Dermatología. ²Servicio de Anatomía Patológica. Hospital Infanta Cristina. Complejo Hospitalario Universitario de Badajoz.

Correspondencia:

Isabel M.^a Rodríguez Nevado
Unidad de Dermatología. Hospital Infanta Cristina
Complejo Hospitalario Universitario de Badajoz
Carretera de Portugal, s/n
06080 Badajoz
Tel.: 924218100
e-mail: irodrigueznevado@yahoo.es

Resumen

El nevus comedoniano es un proceso infrecuente, hamartomatoso, de la unidad pilosebácea. Generalmente aparece como un grupo asintomático de comedones, que se distribuyen con un patrón lineal. Ocasionalmente se han descrito asociaciones con anomalías sistémicas. Presentamos una serie de cinco pacientes con lesiones clínica y/o histología compatibles con nevus comedoniano. Se analiza la edad de los pacientes, edad de comienzo, la localización de las lesiones, asociación a cuadros sistémicos y el tratamiento realizado.

(IM^a Rodríguez Nevado, D. de Argila Fernández-Durán, AJ Chaves Álvarez, I. Catalina Fernández, M. García García, I. Rovira Farré. Nevus comedoniano: presentación de cinco casos. *Med Cutan Iber Lat Am* 2009;37(2):85-89)

Palabras clave: nevus comedoniano, patrón lineal, hamartoma.

Summary

Naevus comedonicus represents an uncommon hamartomatous disorder of pilo-sebaceous unit. It appears as a usually asymptomatic group of comedones, which may be arranged in a linear pattern. An occasional association with systemic abnormalities has been reported. A serie of five patients with lesions clinically and/or histologically consistent with naevus comedonicus is reported. The age of patients, the age of presentation, localization of the lesions, noncutaneous abnormalities associated treatment are analyzed.

Key words: *naevus comedonicus, linear pattern, hamartomatous.*

El nevus comedoniano (NC) es un nevus organoide de origen epitelial, causado por un defecto del desarrollo del aparato pilosebáceo, cuya característica fundamental es la presencia de comedones y tapones foliculares que se distribuyen en forma lineal o en banda[1]. Aportamos cinco casos de NC, en los que analizamos las características de los mismos.

datos a través de los archivos de anatomía patológica y de nuestra base de datos estadística, siendo un estudio retrospectivo durante los años 2001-2005 en un ámbito sanitario público tanto hospitalario como ambulatorio. Se realizó exploración física general a todos los pacientes. El tratamiento se instauró de forma aleatoria. Revisamos las características clínicas y epidemiológicas de todos ellos.

Pacientes y método

Incluimos 5 pacientes que presentaban lesiones cutáneas compatibles con nevus comedoniano. Recopilamos los

Resultados

Las características clínicas y epidemiológicas se recogen en la Tabla 1. Se trataba de 2 mujeres y tres varones, con eda-

Tabla 1. Datos clínicos de los pacientes.

Paciente	Sexo	Edad (años)	Tiempo inicio	Localización	Histología	Tratamiento	Evolución	Seguimiento
1	Mujer	13	12 años	Preauricular derecha	Sí	Tazaroteno	Mejoría	1 año
2	Mujer	12	Nacimiento	Mejilla izquierda	No	Adapaleno	Mejoría	1 año
3	Hombre	23	Nacimiento	Mejilla izquierda	No	Ninguno	Sin cambios	1 año
4	Hombre	16	Nacimiento	Mejilla derecha	Sí	Láser CO ₂ (otro centro)	¿?	Pérdida seguimiento
5	Hombre	14	Nacimiento	Hombro derecho	Sí	Adapaleno	Mejoría	2 años

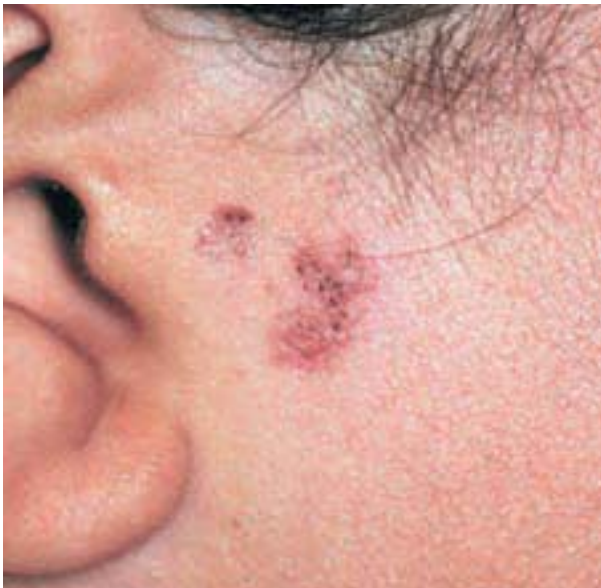

Figura 1. Placa irregular compuesta por comedones, en región preauricular derecha, correspondiente a la paciente 1.

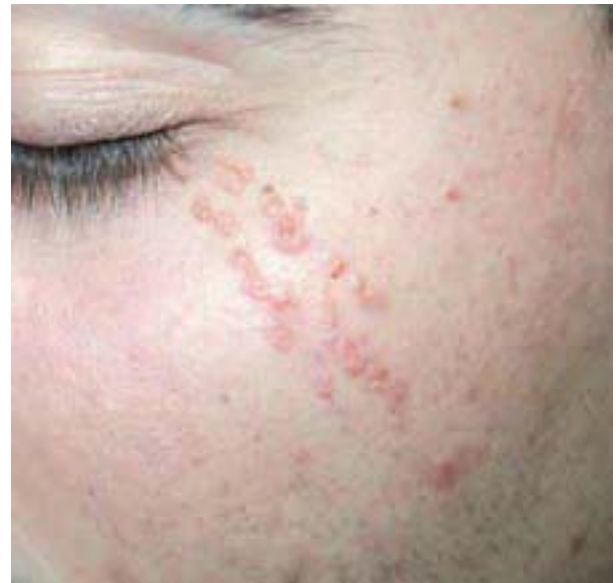

Figura 2. Placa de distribución lineal en la mejilla izquierda. Paciente 3.

des comprendidas entre los 12 y los 23 años (media de 17,5 años). Las lesiones se iniciaron en el nacimiento en 4 casos. La localización predominante fue la cara, salvo 1 caso a nivel del hombro. Clínicamente se trataba de placas de bordes irregulares, constituidas por la agrupación de comedones, con distribución lineal y unilateral en todos los pacientes (Figuras 1-4). Realizamos exploración física completa, no detectándose en ninguno de los pacientes anomalías esqueléticas, ni del SNC ni del aparato ocular.

Tomamos biopsia en 3 de los 5 pacientes, apreciándose epidermis con invaginación repleta de queratina y con

estructuras quísticas (Figuras 5-7). Respecto a la respuesta terapéutica obtenida, cabe destacar mejoría clínica en 3 pacientes tratados con retinoides tópicos (tazaroteno y adapaleno). Un paciente fue remitido a otro centro hospitalario para realizar tratamiento con láser CO₂ con pérdida de seguimiento. En otro paciente se optó por una actitud terapéutica conservadora, sin cambios evolutivos en la lesión.

Comentario

El nevus comediano es una rara anomalía del desarrollo del aparato pilosebáceo de causa desconocida[1]. Generalmen-

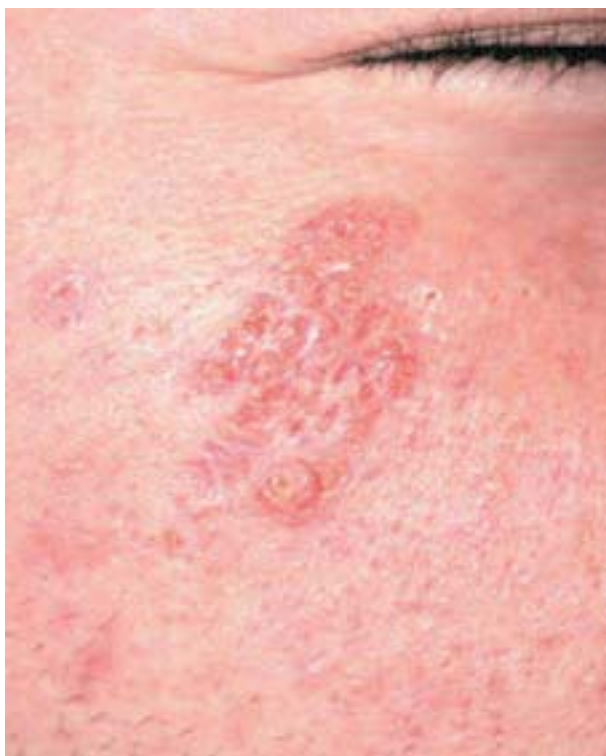

Figura 3. Placa ovalada, en la mejilla derecha. Paciente 4.

te se localiza en la cara, el cuello y el tronco, si bien, se han descrito casos en las palmas, los genitales, las orejas y el cuero cabelludo[2] y se presenta como un grupo de folículos dilatados, abiertos, cubiertos de queratina, ofreciendo el aspecto de comedones abiertos[1]. Las lesiones individuales se distribuyen bilateralmente, segmentariamente, con patrón zosteriforme o siguiendo las líneas de Blaschko[3]. Aproximadamente en 50% de los casos, las lesiones son evidentes al nacimiento, pero habitualmente comienzan a aparecer durante la infancia o en edades medias[2].

Fue descrito por primera vez en 1895 por Kofman y desde entonces, se han descrito aproximadamente unos 200 casos en la literatura.

Los hallazgos histológicos incluyen: folículos dilatados con material córneo ortoqueratósico y epitelio atrófico. Las paredes del folículo están comprimidas por numerosas capas de queratinocitos. La epidermis interfolicular es papilomatosa e hiperqueratósica[1].

Se presenta esporádicamente, no conociéndose trastorno familiar y no hay predisposición racial[1]. A pesar de que la mayoría de NC son casos aislados, en algunas ocasiones pueden existir manifestaciones internas, pudiendo tratarse de un marcador de enfermedades sistémicas tales como: defectos esqueléticos congénitos[2, 4] (escoliosis, fusión de

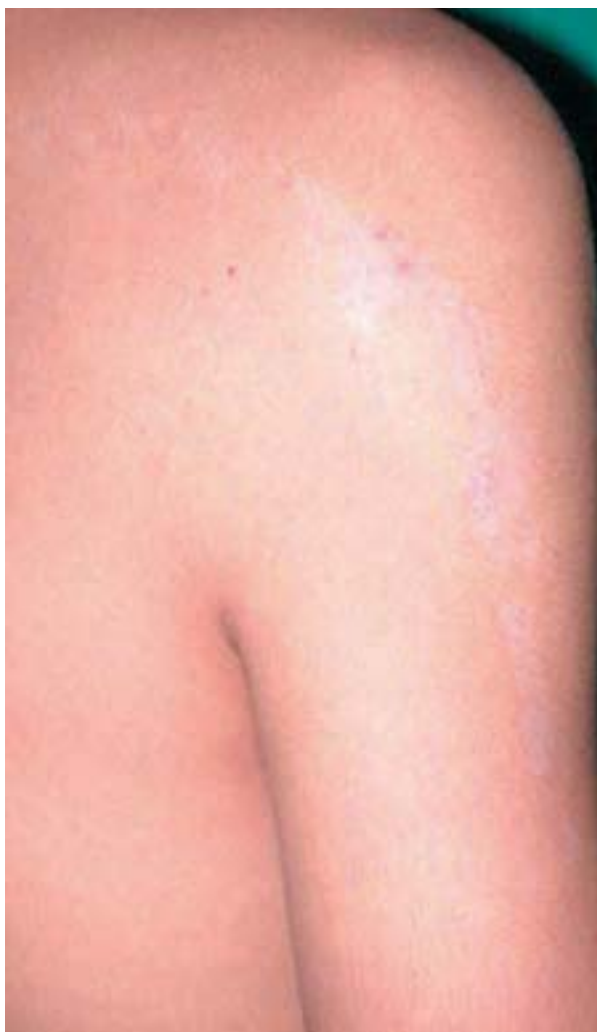

Figura 4. Placa de distribución lineal de gran tamaño, en la cara posterior del hombro derecho. Paciente 5.

vértebras, espina bífida oculta, ausencia de 5^o dedo, dedos supernumerarios, sindactilia), anomalías del SNC[2] (mielitis transversa, cambios electroencefalográficos) y cataratas[1], por lo que se ha propuesto el concepto de Síndrome del nevus comedoniano por Engber[1], debido a una mutación autosómica letal que sobrevive por mosaicismo[4]. Sin embargo, no existe correlación entre la extensión del NC y las anomalías asociadas[4].

En el *diagnóstico diferencial* se debe incluir: nevus epidérmico, nevus sebáceo, enfermedad de Favre-Racouchot, esteatocistomas múltiples, cloracné y acné conglobata[1], atrofia folicular, atrofia vermiculada y síndrome de Haber[5]. La principal complicación es la formación de quistes, con infección secundaria y posterior desarrollo de cicatrices[2]. El tra-

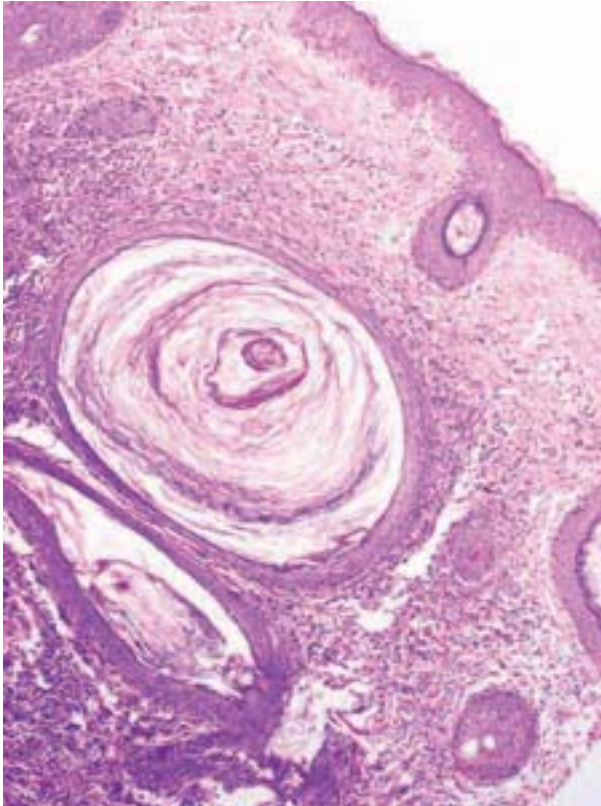


Figura 5. Epidermis con estructuras quísticas. Tinción con hematoxilina-eosina x 100. Microscopio óptico.

tamiento está encaminado a disminuir el tapón queratósico y las dilataciones quísticas. Se incluye: excisión, dermabrasión, crioterapia, electrocoagulación, extracción manual de los comedones y el uso de agentes tópicos como ácido retinoico, urea, tretinoína, loción de lactato amónico, así como antibióticos tópicos y sistémicos para el control de la infección[2]. Los casos asintomáticos pueden dejarse sin tratamiento[5]. También se ha descrito el uso de isotretinoína oral para disminuir la formación de quistes[1].

La evolución natural del NC es la persistencia de las lesiones, no tendiendo a la regresión espontánea, si bien se han comunicado casos de remisión ,con áreas de alopecia residual[6]. A largo plazo, la complicación habitual es la infección secundaria, originando cicatrices y fístulas[3].

Queremos destacar que en nuestra casuística de 5 pacientes afectados de NC no hemos apreciado ninguna anomalía sistémica, ni tampoco se ha presentado sobreinfección secundaria, con una mejoría clínica en 3 de los 5 pacientes, obtenida con el uso de retinoides por vía tópica. También queremos reseñar que se trata de una patología poco común y que debe sospecharse siempre que se presente un grupo de comedones que sigan una distribución lineal.

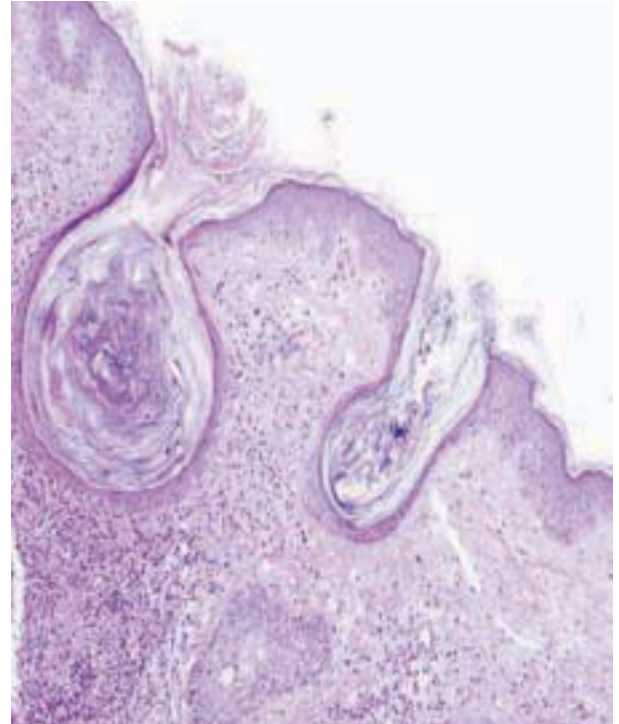


Figura 6. Invaginaciones epidérmicas rellenas de queratina ortoqueratósica. Microscopio óptico x 100.

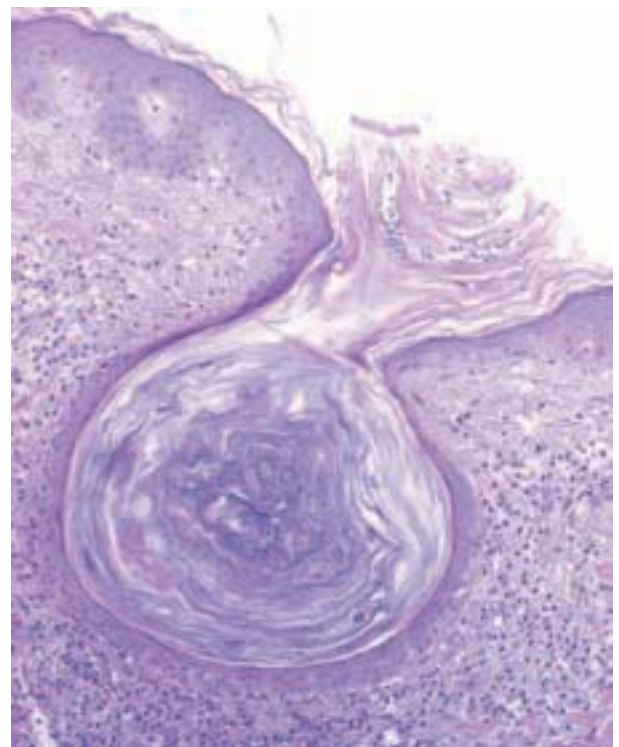


Figura 7. Invaginación epidérmica rellena de queratina. (Microscopio óptico x 200).

Bibliografía

1. Kirtak N, Inaloz HS, Karakok M, Erguven HG, Ozgoztasi O. Extensive inflammatory nevus comedonicus involving half of the body. *Int J Dermatol* 2004;43:434-6.
2. Lefkowitz A, Schwartz RA, Lambert WC. Nevus comedonicus. *Dermatology* 1999;199:204-7.
3. Carrizosa A, Sánchez Conejo-Mir J, Ortega M, Camacho F. Nevus comedoniano. Estudio clínico-terapéutico. A propósito de 7 casos. *Med Cutan Iber Lat Am* 1991;29:267-70.
4. Patrizzi A, Neri I, Fiorentini C, Mardazuri S. Nevus comedonicus síndrome: a new pediatric case. *Pediatr Dermatol* 1998;15:304-6.
5. Espinel ML, Olivares M, Martín L, Requena L, Castro A, Barat A. Nevus comedoniano. Estudio clínico e histopatológico de tres casos. *Med Cutan Iber Lat Am* 1993;29:69-72.
6. Frías J, Menéndez F, Lázaro P, Bueno C, Gallego JR. Nevus comedoniano atípico. *Actas Dermosifiliogr* 1986;77:523-29.