

## Paracoccidioidomicose é esporotricose associada à imunossupressão

*Paracoccidioidomycosis and sporotrichosis associated with immunosuppression*

**S. Alencar Marques**

Prof. Livre Docente. Departamento de Dermatologia e Radioterapia. Faculdade de Medicina de Botucatu. Universidade Estadual Paulista (Unesp). São Paulo. Brasil.

### Correspondencia:

S. Alencar Marques  
Departamento de Dermatologia e Radioterapia  
Faculdade de Medicina de Botucatu - Unesp  
Distrito de Rubião Junior, s/n  
18600-978 Botucatu (SP) - Brasil  
Tel.: (55) 14-38824922  
Fax: (55) 14-38824922  
e-mail: smarques@fmb.unesp.br

### Resumo

Paracoccidioidomicose é enfermidade causada por fungo dimórfico, o *Paracoccidioides brasiliensis*, com incidência na América tropical e subtropical. É quadro raro nos Estados Unidos da América, Canadá, Ásia e Europa e, nesses países ocorre em imigrantes procedentes de regiões endêmicas. Quando associada à imunossupressão a paracoccidioidomicose se manifesta de forma aguda e disseminada, com múltiplas lesões cutâneas. Os índices de mortalidade atingem os 35% quando associada à infecção pelo VIH/SIDA. O diagnóstico decorre da visualização do agente no exame direto, no exame anatomopatológico ou através do cultivo. O tratamento de escolha é a anfotericina B deoxicolato, sendo o itraconazol a opção como fármaco de manutenção.

A esporotricose é causada pelo *Sporothrix schenckii*, espécie referência, ao qual se somam outras espécies: *S. brasiliensis*, *S. globosa* e *S. mexicana*, e o *S. schenckii* var. *lurei*. É enfermidade de distribuição universal, mas mais prevalente nas regiões tropicais e subtropicais. Verifica-se, no momento, surto epidêmico de esporotricose zoonótica na cidade do Rio de Janeiro (Brasil), com grande número de casos em gatos, cães e seus proprietários. Associação com imunossupressão não é comum ou subnotificada. Há 34 relatos de casos associados à infecção pelo VIH/SIDA, com lesões disseminadas e manifestações extracutâneas, principalmente ósteo-articular, pulmonar e do sistema nervoso central. O tratamento de escolha é a anfotericina B deoxicolato e o itraconazol a alternativa.

(S. Alencar Marques. Paracoccidioidomicose é esporotricose associada à imunossupressão. Med Cutan Iber Lat Am 2009;37(4):159-170)

**Palavras chave:** corticoesteróides, esporotricose, infecção pelo VIH/SIDA, imunossupressão, paracoccidioidomicose, transplante renal.

### Summary

*Paracoccidioidomycosis is caused by Paracoccidioides brasiliensis, a dimorphic fungus, prevalent in tropical and subtropical America. It is rare in the United States of America, Canada, Asia and Europe and in these countries it is related to immigrants from endemic areas. Paracoccidioidomycosis associated with immunosuppression runs a course with rapid progression and dissemination of the disease, with many cutaneous lesions. The mortality rate is up to 35% when associated with HIV infection or AIDS. The diagnosis depends on visualization of the agent through direct examination, histopathology, or culture. First choice treatment is done with Amphotericin B deoxycholate. Itraconazole is an option for long term treatment. Sporotrichosis is caused by Sporothrix schenckii, the species of reference. Other species have been considered such as: Sporothrix brasiliensis, S. globosa and S. mexicana and the S. schenckii var. lurei. It is a ubiquitous disease although more prevalent in tropical and subtropical areas. Currently, it has been reported as a zoonotic disease of cats and dogs, with transmission to their owners in the city of Rio de Janeiro (Brazil). Sporotrichosis associated to immunosuppression is uncommon or underreported. There were 34 cases in association with HIV infection or AIDS reported so far. Presenting with disseminated disease and non cutaneous lesions including joints, lungs and central nervous system. Amphotericin B deoxycholate is the first choice for treatment and itraconazole considered an alternative.*

**Key words:** AIDS, corticosteroid therapy, HIV infection, immunosuppression, paracoccidioidomycosis, renal transplant, sporotrichosis.

Paracoccidioidomicose é micose sistêmica causada pelo *Paracoccidioides brasiliensis*, fungo dimórfico com vida saprobiótica na natureza. É enfermidade endêmica na América, compreendendo a área entre o sul do México e o norte da Argentina. Nesse amplo espaço territorial a enfermidade é mais prevalente no Brasil, Colômbia, Venezuela e Argentina, acometendo particularmente o homem ligado às atividades rurais[1]. Países não endêmicos da Europa, Ásia e os Estados Unidos da América têm registrado crescente número de casos que são incidentes em imigrantes oriundos de países endêmicos[2].

## História natural

A história natural da paracoccidioidomicose segue o modelo de outras micoses causadas por fungos dimórficos, como a coccidioidomicose (*Coccidioides immitis* e *C. posadasii*), histoplasmose (*Histoplasma capsulatum* var. *capsulatum*) e blastomicose (*Blastomyces dermatitidis*) que é a infecção por via inalatória por meio de propágulos ou conídias do fungo em suspensão no meio ambiente[3]. Os eventos subseqüentes à chegada do fungo nos pulmões vão depender de múltiplas variáveis que podem ser sintetizadas como aquelas, (i) ligadas a fatores intrínsecos ao fungo, como virulência; (ii) meio ambiente no qual vive o hospedeiro, que condiciona a freqüência da exposição e volume de inóculo; (iii) aquelas ligadas especificamente ao hospedeiro, associadas à sua capacidade genética inata de resposta aos agentes infecciosos e, (iv) ao possível papel hormonal, esse definido pela presença de receptores para estrógenos na parede do fungo capazes de bloquear a transformação de micélio à forma leveduriforme infectante[3]. Da variável e complexa participação desses fatores a interação agente-hospedeiro pode resultar em: 1) eliminação do agente, 2) complexo pulmonar primário com estabilização e permanência de foco quiescente com fungos viáveis, 3) complexo pulmonar primário com fase transitória de disseminação linfohematogênica e estabelecimento de foco pulmonar e metastático quiescentes com fungos viáveis e 4) evolução para doença progressiva aguda[3, 4].

Dados de investigação com preparado de antígenos do *P.brasiliensis* para realização de inquérito epidemiológico e identificação de resposta imunespecífica, à semelhança do PPD, tem mostrado que em áreas endêmicas o índice de infecção pode ser tão alto quanto a 70% da população pesquisada[1]. Em contraposição, o número de casos clínicos, com doença franca é muito inferior, mostrando que a possibilidade maior é que os indivíduos infectados permaneçam com tal, indefinidamente, a não ser que o equilíbrio agente-hospedeiro seja alterado, permitindo a

multiplicação do fungo e evolução para doença clinicamente manifesta.

## Imunopatogenia e classificação clínica

Ainda que se reconheça o papel possível que a virulência da cepa infectante e do volume do inóculo, possam ter na evolução do processo infeccioso, é a capacidade da resposta imune celular expressa pelo balanço de citocinas secretadas, que definirá a evolução clínica subseqüente[4]. A classificação clínica utiliza, justamente, como base o reconhecimento da imunidade celular como reguladora da história natural posterior ao encontro agente-hospedeiro, constituindo-se em: 1) infecção, o individuo assintomático paracoccidioidina positivo 2) doença, com manifestação tipo 2.1 - aguda-subaguda (tipo juvenil), própria dos jovens, de ambos os sexos e com tropismo pelo sistema monocítico-fagocitário e expressando-se por linfadenomegalia e hepato-esplenomegalia; 2.2 crônica, própria do adulto do sexo masculino, com manifestação tipo 2.2.1 – isolada, em que há único órgão ou sistema acometido, geralmente os pulmões; 2.2.2 – mista, em que há vários órgãos ou sistemas acometidos, geralmente manifestando-se por quadro cutâneo-mucoso pulmonar; 3-doença associada à imunossupressão[5].

Estudos *in vivo* por imunistoquímica têm demonstrado na paracoccidioidomicose que granulomas bem formados estão associados com perfil de secreção de citocinas tipo Th-1, ou seja, presença de IL-12,  $\gamma$ -interferon e TNF- $\alpha$  no tecido. Quando os granulomas são mal formados a expressão imunistoquímica no tecido é de IL-5 e IL-10 e há grande produção de imunoglobulinas, compatíveis, portanto, com o padrão Th-2 de resposta imune[4]. Há estudos *in vitro* que sugerem ser a IL-10 a citocina dominante na supressão da resposta anti-*P.brasiliensis* bloqueando a imunidade mediada por g-interferon e IL-12[6, 7]. Exemplo clínico da importância desses mediadores é a ocorrência de paracoccidioidomicose disseminada em paciente com deficiência genética na subunidade b1 do receptor para IL-12 e IL-23 associada com produção reduzida de g-interferon[8]. Quanto ao TNF- $\alpha$ , estudos o demonstram como o mais potente agonista da capacidade fungicida de macrófagos[9]. Pacientes com formas juvenis, usualmente consideradas mais graves da enfermidade, cursam com níveis elevados no soro de IL-18 e receptor para TNF[10]. Em pacientes de forma crônica da paracoccidioidomicose observam-se imunomarcagem de TNF- $\alpha$  e de TGF- $\beta$  no infiltrado inflamatório da lesão pré-tratamento e redução substancial da presença do TNF- $\alpha$  já no 20º dia de

tratamento, enquanto TGF- $\beta$  permanecia com alta expressão tecidual e associada com a formação de fibrose e cicatriz da lesão[11]. Há que se considerar que os níveis elevados de TNF- $\alpha$  são benéficos, em termos de indução de atividade microbicida de monócitos e macrófagos enquanto produzidos em quantidades adequadas e que, quando produzidos em excesso pode levar à toxicidade local e sistêmica, com efeitos deletérios. Portanto, nas formas graves de paracoccidiodomicose com níveis altos de fungemia e conseqüente estímulo à produção de citocinas pró-inflamatórias e TNF- $\alpha$ , os níveis elevados desse último podem estar associados à indução da febre, anorexia e caquexia.

Em resumo, a forma aguda-subaguda da paracoccidiodomicose, que se associa à tendência à disseminação do agente, se correlaciona com a predominância de secreção de IL-4, IL-5 e IL-10 e produção acentuada de imunoglobulinas, ou seja, padrão Th-2 de resposta imune. E, as formas crônicas, mais localizadas, associam-se a níveis de produção de citocinas mais próximas de padrão Th-1 de resposta, com transição possível para padrões tipo Th-2 com o agravamento da doença.

## Paracoccidiodomicose e imunossupressão

Paracoccidiodomicose associada à imunossupressão, quer decorrente de imunodeficiência primária, ou terapêutica imunossupressora, à neoplasia concomitante ou quer secundária à infecção pelo vírus da imunodeficiência humana (VIH) ou à síndrome da imunodeficiência humana adquirida (SIDA), parece ser menos comum do que o esperado, dada à freqüência dos índices de infecção nos países endêmicos. Por não ser enfermidade de notificação compulsória os dados disponíveis dependem do interesse acadêmico em relatar casos ou publicar série de casos. Nesse sentido, os dados a seguir apresentados apresentam provável viés de notificação, de dimensão difícil de ser calculado.

## Paracoccidiodomicose associada à neoplasia

Em excelente revisão, recém publicada, Shikanay-Yasuda e colaboradores[12], a partir de 97 casos de neoplasia ocorrendo em 95 pacientes de paracoccidiodomicose, observaram que os carcinomas constituíam-se em 84,5% dos casos de neoplasia, em sua maioria de localização no trato digestivo alto e respiratório e em 64,7% dos casos a neoplasia e a micose coexistiam no mesmo sítio anatômico

ou estavam próximas entre si. Em 51 casos com informação disponível, em 56,9% dos casos a paracoccidiodomicose precedeu, em período variável de tempo o diagnóstico da neoplasia, em 21,6% o diagnóstico foi concomitante e em 17,6% a paracoccidiodomicose foi diagnosticada após o diagnóstico da neoplasia. Quando associada à neoplasia o perfil clínico da paracoccidiodomicose foi mais frequentemente o de doença disseminada do que de doença localizada, com o exame histopatológico mostrando grande quantidade de fungos, em multiplicação, em meio a granulomas frouxos e mal organizados, a demonstrar deficiência de resposta imunecelular. No entanto, as causas de óbito foram mais frequentemente relacionados à neoplasia e à quimioterapia associada. O índice de mortalidade foi de 40% a demonstrar a importância do diagnóstico precoce, o reconhecimento do déficit imune associado e a importância de terapêutica condizente com a gravidade dos casos.

## Paracoccidiodomicose e corticoterapia/conectivopatia

Para o presente artigo realizaram-se revisões sistemáticas nas bases de dados *Medline (Medical Literature Analysis and Retrieval System Online)* e LILACS (Literatura Latino-Americana e do Caribe em Ciências da Saúde) e EMBASE (Excerpta Médica), utilizando como palavra-chave os termos *paracoccidiodomicose* e *imunossupressão*, *paracoccidiodomicose* e *esteróides*; *paracoccidiodomicose* e *lupus eritematoso*, *paracoccidiodomicose* e *conectivopatia*, na língua inglesa, espanhola ou portuguesa. Foi identificado apenas um artigo relacionando paracoccidiodomicose à terapia com corticosteróide em paciente com lupus eritematoso sistêmico (LES)[13]. No caso associado ao LES o paciente, do sexo feminino, de 34 anos, residente em zona urbana, estava em regime de 60 mg de prednisona/dia há cinco meses quando desenvolveu lesões cutâneas tipo abscesso. O tratamento inicial foi realizado com hipótese de infecção bacteriana e, a suspeita diagnóstica de infecção fúngica oportunistica surgiu apenas quando a paciente desenvolveu manifestações pulmonares graves e a investigação mostrou imagens compatíveis com o *P. brasiliensis* no lavado brônquico, corroborado pela posterior cultura de pus coletado dos abscessos cutâneos. A recuperação foi satisfatória com o tratamento com a anfotericina B. Esse único relato de paracoccidiodomicose associada à corticoesteróide terapia mostra ou sub-notificação de casos ou que a estabilidade agente-hospedeiro, na paracoccidiodomicose, exige imunossupressão pronunciada para que o equilíbrio seja alterado.

## Paracoccidiodomicose e imunodeficiência pós-transplante

Realizaram-se revisões sistemáticas nas bases de dados Medline, LILACS EMBASE utilizando como palavra-chave os termos *paracoccidiodomicose* e *transplante*; *paracoccidiodomicose* e *imunossupressão*; *paracoccidiodomicose* e *azatioprina* e *ciclosporina*. Dos três casos de paracoccidiodomicose associados ao paciente pós-transplantados, todos foram em transplantados renais[14-16]. As manifestações clínicas surgiram após 11, 7 e 14 anos pós-transplante e os pacientes seguiam regimes de imunossupressão com azatioprina e prednisona e azatioprina, ciclosporina e prednisona. As manifestações clínicas da paracoccidiodomicose foram atípicas, com manifestações pulmonares incomuns e um paciente apresentou lesões cutâneas múltiplas, o que permitiu, nesse caso, através biópsia da lesão, a antecipação diagnóstica. O tratamento inicial foi com anfotericina B com transição para cetoconazol em dois e itraconazol em um caso. Dois pacientes tiveram evolução satisfatória e um paciente foi a óbito devido à paracoccidiodomicose. Nesse último os dados de necropsia mostraram doença disseminada com fungos em franca multiplicação e resposta inflamatória escassa a demonstrar o alto grau de imunodeficiência associada.

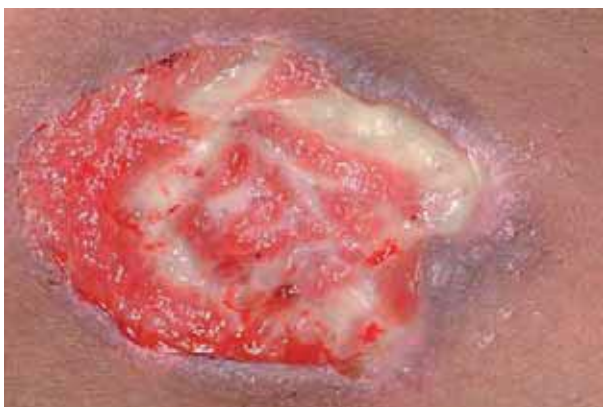## Paracoccidiodomicose e infecção pelo VIH/SIDA

Desde o primeiro relato da paracoccidiodomicose associada à síndrome da imunodeficiência adquirida (SIDA) em 1989, somente 54 casos foram publicados até o presente, segundo dados de revisão sistemática realizada nas bases de dados Medline, LILACS e EMBASE, atualizado em março de 2009[17-42]. Outros casos constam de anais de congressos e reuniões científicas e, muito provavelmente, muitos outros casos foram diagnosticados e não informados em congressos. De qualquer forma é reconhecido por profissionais ligados à Micologia Médica na América Latina, que o número de casos de paracoccidiodomicose associada à SIDA está abaixo do esperado dada a frequência de ambas as enfermidades nos países endêmicos e por esperada analogia com o que ocorre com a alta incidência da histoplasose nas mesmas circunstâncias e nos mesmos países[43, 44]. Esse número menor de casos em relação ao esperado deve-se provavelmente a série de fatores, entre eles o uso quimioprolático de sulfametoxazol e trimetoprina ou sulfadiazina nos pacientes infectados pelo VIH, fármacos ativos contra o *P.brasiliensis*; estar a endemia pelo VIH mais concentrada nos médios e grandes centros urbanos, ao

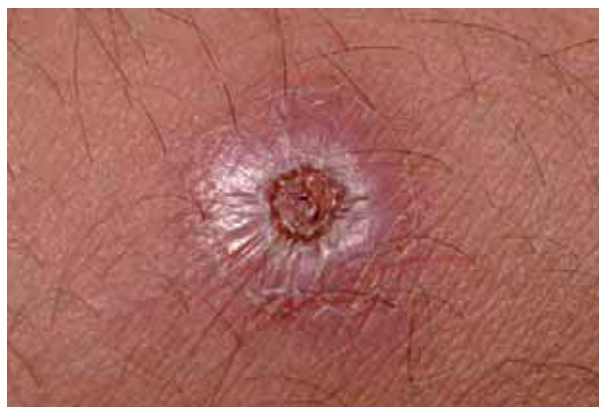contrário do que ocorre com a paracoccidiodomicose mais incidente nas pequenas comunidades do interior; a generalização do uso da terapêutica antirretroviral efetiva (HAART), promovendo estabilização da capacidade da resposta imune; e, estudos necroscópicos não realizados de rotina nos casos de óbito associados à SIDA. Porém, admite-se que apenas esses fatores não explicam os números relatados e sugere-se que em algum detalhe a capacidade de resposta imune específica frente ao *P. brasiliensis*, seja preservada até que o paciente atinja grave imunossupressão.

Estima-se que, (dados da UNAIDS de 2008)[45], existam 1.700.000 pessoas infectadas pelo VIH na América Latina na população entre 15-49 anos de idade. Com prevalência média geral de 0,5% de infectados na população dentro dessa faixa de idade. Contudo, alguns países da América Central apresentam prevalência mais alta, entre 1,0% (El Salvador) a 2,5% (Belize). Os países mais populosos como Argentina, Brasil, Colômbia e México concentram dois terços do total de casos de infecção e apresentam prevalência de 0,5 a 1,0%. Com exceção do México, com prevalência estimada entre 0,1 a 0,5%, os citados como mais populosos são altamente endêmicos para infecção pelo *P. brasiliensis*. Igualmente estima-se que o número de novos casos de infecção pelo VIH a cada ano seja de 140.000, com números se mantendo estáveis. Em relação aos fatores de risco envolvidos nos casos notificados de SIDA, relativos à América Latina, excluindo-se os países do Caribe, os dados acumulados mostram: homem com histórico de relação sexual com outro homem – 26%; uso endovenoso de drogas ilícitas – 19%; clientes de profissionais do sexo – 13%; profissionais do sexo – 4% e outras categorias – 38%[45].

Dos 54 casos publicados da associação paracoccidiodomicose e SIDA, aspecto importante e que chama a atenção é que em 50% dos casos a paracoccidiodomicose foi a primeira infecção a ser diagnosticada em paciente sabidamente infectado pelo VIH ou aquela que chamou a atenção para imunodeficiência subjacente. Nos casos em que dados de estudo imunológicos estavam disponíveis observou-se que 75% apresentavam contagem de células CD4 < 100/mm<sup>3</sup>. Quanto à apresentação clínica, os linfonodos estavam comprometidos em 64,8% dos relatos, os pulmões em 62,9% e a pele em 44,4% (Figuras 1-3) e o índice de mortalidade foi igual a 35% nos casos em que essa informação estava disponível. Esses dados mostram um perfil de comprometimento clínico e de evolução mais próximos daquilo que se observa nos casos da forma aguda-subaguda da enfermidade dos pacientes não infectados pelo VIH, nos quais o comprometimento ganglionar e a evolução grave são a regra. No exame anatomopatológico o que se observa é resposta inflamatória deficiente com granulomas frouxos, edema e fungos em grande quantidade (Figura 4). A



**Figura 1.** Lesão ulcerada, fundo com secreção sero-purulenta, bordas infiltradas, localizada no braço. Paracoccidioidomicose & SIDA.



**Figura 3.** Lesão infiltrada, centro ulcerado, localizada na perna. Paracoccidioidomicose & SIDA.

demonstrar que, independente da idade do paciente, a imunossupressão induzida pelo VIH tende a provocar quadro clínico de paracoccidioidomicose disseminada, grave e com altos índices de mortalidade[43]. Esses informes tornam imperativos, nos países endêmicos, a suspeita e o diagnóstico precoce da paracoccidioidomicose como doença oportunista associada ao VIH. E, naqueles países não endêmicos, a inclusão da paracocci-dioidomicose como possibilidade diagnóstica quando da assistência a pacientes sabidamente infectados pelo VIH ou com histórico de imunossupressão, quando procedentes ou com histórico de trabalho em países endêmicos[42].

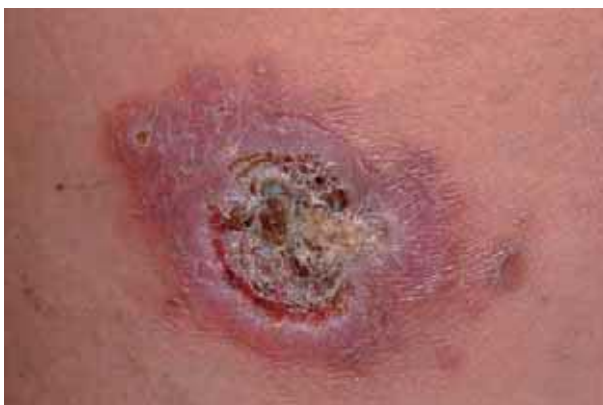### Tratamento da paracoccidioidomicose associada à imunossupressão

A anfotericina B deoxicolato (anfotericina B clássica) (Anf. B), na dose de 0,75 a 1,0 mg/kg de peso/ dia, na dose total

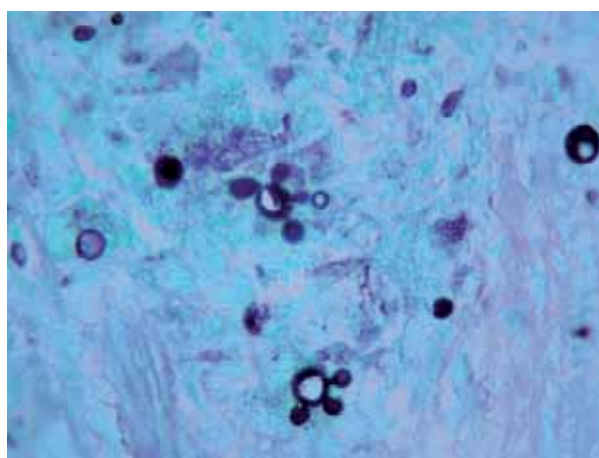
equivalente a 30 mg/kg de peso e o itraconazol em doses entre 200 a 400 mg/dia por seis a 12 meses, são as opções terapêuticas mais indicadas[46]. O tratamento de manutenção está indicado e pode ser realizado com Anf. B semanal ou bi-semanal, ou com itraconazol 200 mg/dia. Há que considerar sempre as possibilidades de interação medicamentosa entre esses fármacos e aqueles de uso rotineiro pelos pacientes nas condições especiais descritas acima.

### Esporotricose. Conceito e epidemiologia

Esporotricose é enfermidade causada por espécies de fungo dimórfico do gênero *Sporothrix spp*, de vida saprobiótica no solo, vegetais e vegetais em decomposição. É de distribuição universal e mais prevalente nos países tropicais e



**Figura 2.** Lesão infiltrada, centro ulcerado recoberto por crostas, localizada na perna. Paracoccidioidomicose & SIDA.



**Figura 4.** *Paracoccidioides brasiliensis* em esporulação múltipla. Grocott-Gomori X200.

subtropicais. Algumas profissões associam-se a maior risco, como jardinagem, medicina veterinária e trabalho com o solo e vegetais[47]. Em algumas regiões, particularmente no Brasil, a esporotricose é também doença zoonótica com alta incidência no gato doméstico (*Felis catus*) e seus proprietários[48-50].

Recentemente, estudos moleculares demonstraram que a espécie *Sporothrix schenckii*, referência histórica na esporotricose, é na realidade constituída de outras espécies filogenéticas, cripticas, isto é, não identificáveis morfologicamente. Marinon e colaboradores[51] utilizando 127 cultivos isolados de diferentes procedências, e através análise de velocidade de crescimento, a diferentes meios de cultura, de testes nutricionais, e comparando a sequência gênica, propuseram três novas espécies: *Sporothrix brasiliensis*, *S. globosa* e *S. mexicana*, que se somam ao *S. schenckii*, como agentes possíveis na etiologia da esporotricose. Admite-se ainda a existência, ainda que rara, da variedade *Sporothrix schenckii* var. *lurei* como agente de esporotricose doença[52].

A espécie *S. schenckii* será utilizada como espécie referência na presente revisão.

## História natural

A contaminação se dá por inoculação traumática direta intracutânea ou por inalação do agente. Quando o agente é inoculado via trans-cutânea (que é a predominante), as manifestações tendem a ficar restritas à pele e ao subcutâneo, podendo disseminar sob certas condições de imunossupressão. Se via inalatória, seguirá sequência similar à história natural de outros fungos patogênicos dimórficos.

## Imunopatogenia e classificação clínica

A resposta imune-celular é o sistema imune envolvido na prevenção e controle da infecção pelo *S.schenckii*, através resposta mediada por macrófagos ativados por células T imune específicas[53, 54]. Em infecções experimentais o camundongo nu (*nude mice*) atímico/deficiente em células T é mais susceptível à infecção[55]. A resposta imune-humoral parece ter papel na defesa contra o agente[56]. Estudos experimentais mostraram que anticorpos monoclonais contra glicoproteína de 70 KD do *S.schenckii* injetadas em camundongos BALB/c pré e durante infecção experimental, resultou na menor produção de número de colônias em órgãos dos animais comparados com camundongos controles[57]. Os mesmos resultados foram

observados quando se utilizaram camundongos deficientes na produção de células T[57].

Após inoculação intracutânea do *S.schenckii* as evoluções possíveis incluem: i) eliminação do agente; ii) a evolução para formas fixas (forma localizada da doença, restrita ao ponto de inoculação); iii) forma linfangítica; iv) forma generalizada cutânea e, v) forma extracutânea[47]. Se inalado ou mesmo por contágio via trans-cutânea, em condições de imunossupressão, a evolução possível é para forma disseminada.

A forma clínica cutânea fixa, localizada, da esporotricose é menos comum e pode se expressar como lesão vegetante, ulcerada, ou em placa infiltrada. Sugere-se que pacientes com lesões localizadas correspondem a casos com infecção prévia pelo *S.schenckii* e melhor capacidade imune de responder à nova infecção.

A forma linfangítica corresponde à presença de lesão no ponto de inoculação associada a linfangite no trajeto da drenagem linfática, da lesão ao gânglio regional. Nesse trajeto observam-se a formação de nódulos de características inflamatórias (gomas), que tendem a flutuar e drenar para a superfície da pele. Paradoxalmente, a cadeia ganglionar regional não está aumentada de volume na absoluta maioria dos casos de forma linfangítica. A forma extracutânea é na maioria das vezes de localização ósteo-articular.

A forma disseminada, se associa à imunossupressão e caracteriza-se por múltiplas lesões cutâneas, quadro ósteo-articular, pulmonar e mesmo comprometimento das meninges, com evolução potencialmente grave[47].

## Esporotricose e imunossupressão

Esporotricose extracutânea ou disseminada, não é comum e a literatura sobre o assunto é esparsa. Circunstâncias em que a capacidade de resposta imune está alterada, como aquelas causadas por alcoolismo, diabetes, neoplasias, corticoterapia, imunossupressão pós-transplante ou pela infecção pelo VIH podem ser o fator associado à disseminação do fungo e ampliar a gravidade potencial dos casos.

Na revisão da literatura realizada não foram encontrados relatos de esporotricose associada à neoplasia ou a pacientes em quimioterapia.

## Esporotricose e corticoterapia/ conectivopatia

Utilizando-se a palavra chave *esporotricose e esteróides*, *esporotricose e lupus eritematoso*, e *esporotricose e conectivopatia*, apenas cinco referências foram encontradas com clara associação da esporotricose com terapêutica com

corticoesteróides, nas bases de dados Medline, LILACS e EMBASE[58-62]. Em dois pacientes a doença de base era sarcoidose confirmada ou suspeita; um caso era a artrite reumatóide; um caso por dor ciática crônica e em um caso doença pulmonar obstrutiva crônica. A corticoterapia era utilizada por período que variou entre três meses e oito anos, de forma contínua ou intermitente, por via oral ou via inalatória. As manifestações clínicas foram de lesões cutâneas múltiplas, em um dos casos com 63 lesões. As lesões apresentavam padrão de úlceras, secretantes, e mesmo simulando pioderma gangrenoso[58]. Em dois pacientes a evolução foi para óbito devido à esporotricose disseminada ou a processos infecciosos associados[59, 61]. O itraconazol (dois casos) e iodeto de potássio foram os tratamentos utilizados nos três casos com boa evolução[58, 60, 62].

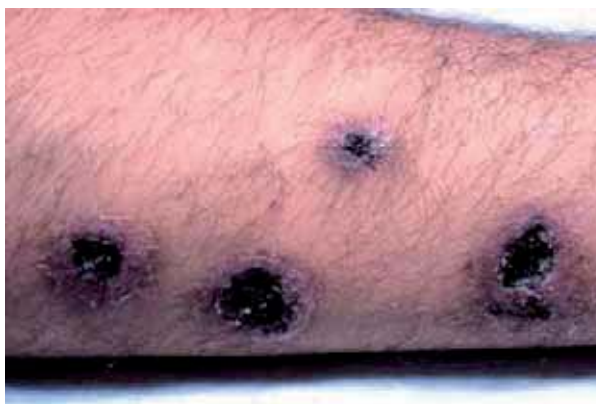## Esporotricose e imunodeficiência pós.transplante

Realizaram-se revisões sistemáticas nas bases de dados *Medline*, LILACS EMBASE utilizando como palavra-chave os termos *esporotricose* e *transplante*; *esporotricose* e *imunossupressão*; *esporotricose* e *azatioprina* e *ciclosporina*. Somente dois artigos foram identificados associando esporotricose e imunossupressão pós-transplante, em ambos pós-transplante renal[63, 64]. Em um deles o quadro clínico foi de lesões disseminadas incluindo comprometimento do sistema ósteo-articular e do sistema nervoso central, com evolução com recaídas sucessivas e cura após três séries de anfotericina B[63]. No outro caso a manifestação foi restrita às vias urinárias e com quadro de pielonefrite específica confirmada. Nesse último caso o paciente foi a óbito por intercorrência não associada à esporotricose[64].

## Esporotricose e infecção pelo VIH/SIDA

O primeiro relato de esporotricose associada à síndrome de SIDA data de 1985[65]. Desde então somente 34 casos foram publicados até o presente, segundo dados de revisão sistemática realizada nas bases de dados Medline, LILACS e EMBASE, atualizado até março de 2009. Bustamante e colaboradores publicaram excelente revisão em 2008, que lista todos os casos publicados até então, exceto um[65, 66].

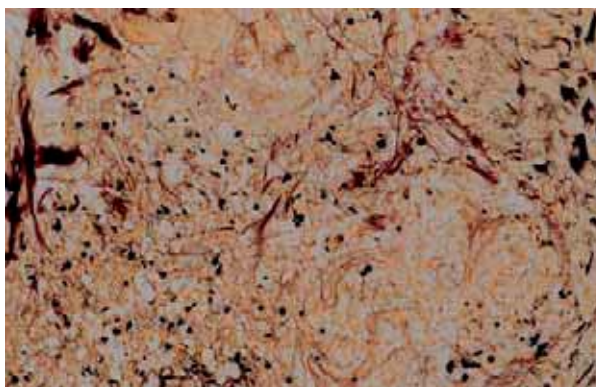
O presente artigo atualiza os dados de Bustamante e colaboradores até o presente [67, 68]. A idade média dos 34 pacientes foi de 39,4 anos, variando de 11 a 71 anos, com 31 homens para três mulheres (M/F = 31/3). Em vários casos o diagnóstico da esporotricose disseminada ou com manifestações atípicas foi o alerta para possível imunossupressão



**Figura 5.** Lesões úlcero-necróticas, borda infiltrada, localizadas na perna. Esporotricose & SIDA.

associada. Em 75% dos casos o *S.schenkii* foi isolado em outro órgão além da pele, mostrando a disseminação do agente, sendo os pulmões e o espaço articular as localizações mais frequentes. Havia comprometimento das meninges em seis pacientes (11%) todos com evolução fatal. Localizações incomuns foram: mucosa oral (três casos), seio sinusal (um caso) e ocular (um caso).

Dos casos de doença disseminada submetidos à necropsia, os órgãos acometidos foram múltiplos, sendo citados: medula óssea, trato gastro-intestinal, pâncreas e testículos. O comprometimento cutâneo foi identificado em 88,2% (30/34) com localização preferencial das lesões nos membros e face. Diferentes padrões de lesão cutânea foram descritos predominando as lesões ulceradas secretantes ou lesões úlcero-necróticas (Figura 5). Em inúmeros casos houve detecção de formas fúngicas no estudo anatomopatológico (Figura 6), o que é raro nas lesões cutâneas do paciente imunocompetente.



**Figura 6.** *Sporothrix schenckii*: células leveduriformes no tecido em esporulação única ou múltipla. Grocott-Gomori X 100.

Dados sobre a contagem de linfócitos CD4 estavam disponíveis em 26 relatos, com valores informados, ao diagnóstico, entre 8 a 345 células/mm<sup>3</sup> (mediana = 62 células/mm<sup>3</sup>), sendo que em 18 pacientes (69,2%) o número de CD4 foi menor que 100 células/mm<sup>3</sup>. Nos casos com número mais elevado de células CD4/mm<sup>3</sup> o acometimento da esporotricose foi mais localizado. Em dois casos houve, ou recidiva da esporotricose ou as lesões se manifestaram na vigência de tratamento com terapêutica antirretroviral ativa (HAART), em ambos o tratamento foi eficaz[68] e considerados, como possível manifestação da síndrome de reconstituição imunológica[68, 69].

## Diagnóstico

O diagnóstico de certeza de infecção pelo *S.schenckii* depende do isolamento do agente em cultivo, o que se obtém semeando secreção ou fragmento de biópsia de lesão em meio Sabouraud com adição de actidione e cloranfenicol, com crescimento em período de três a sete dias. O exame anatomopatológico mostra infiltrado inflamatório crônico supurativo onde o fungo pode ser visualizado com coloração de PAS ou Grocott-Gomori como células leveduriformes em variável quantidade e exibindo formato de charutos (*cigar-shaped*) (Figura 6). A presença do fenômeno de Splendore-Hoepli ou do *corpo asteróide*, são sugestivas mas não diagnósticas da esporotricose[70]. A não visualização do fungo no exame anatomopatológico não exclui a possibilidade do diagnóstico. A presença de infiltrado crônico supurativo e o de doença cutânea disseminada, mesmo na ausência de evidências epidemiológicas, nos obrigam à investigação para esporotricose. Doença disseminada ou presença de doença em locais topográficos atípicos sugere imunossupressão associada.

## Tratamento da esporotricose associado à imunossupressão

O esquema terapêutico utilizado nos casos acima apresentados foi variável, predominando o uso da

anfotericina B deoxicolato, seguida pelo itraconazol, sendo que houve casos de sucesso e insucesso com a utilização de um ou outro fármaco. O iodeto de potássio, terbinafina e cetoconazol não devem ser considerados como primeira opção.

Trabalhando com amostras provenientes do Peru, Alvarado-Ramirez & Torres-Rodriguez[71] estudaram a suscetibilidade do *S.schenckii*, *in vitro*, a diferentes fármacos e demonstram suscetibilidade maior ao itraconazol, cetoconazol e à anfotericina B, e menor suscetibilidade do fluconazol, voriconazol e fluorocitosina, opinam pela importância da correlação clínica com os achados *in vitro*. Os autores concluem pela importância de se investigar cepas de outras origens geográficas para melhor conhecer o perfil de susceptibilidade das cepas regionais[71].

O diagnóstico precoce da esporotricose é importante para se obter sucesso terapêutico. Há que valorizar a imunossupressão associada e utilizar doses terapêuticas adequadas e não subestimar a gravidade potencial do caso. Ressaltar que a cicatrização das lesões cutâneas não é garantia de cura, pois as lesões sistêmicas podem permanecer com fungos viáveis e o paciente evoluir com recidivas. Após o tratamento de ataque é importante o tratamento de manutenção com derivado azólico. Não se descuidar das possíveis interações medicamentosas entre o tratamento escolhido para a esporotricose e o tratamento antirretroviral associado.

## Conclusões

A paracoccidioidomicose e a esporotricose associadas à imunossupressão não são enfermidades frequentes e a absoluta maioria dos casos tem sido diagnosticada nos países da América do Sul e do Norte. Mas, como enfermidades importadas, têm possibilidade de ocorrer nos países da península ibérica e demais países da Europa. O quadro clínico é de doença disseminada, com altas taxas de morbidade e mortalidade, o que torna vital o diagnóstico precoce e a correta escolha terapêutica.

## Bibliografia

1. Wanke B, Londero AT. Epidemiology and paracoccidioidomycosis infection. En: M. Franco, C.S. Lacaz, A. Restrepo-Moreno & G. Del Negro, eds. Paracoccidioidomycosis. Boca Raton: CRC Press, 1994: 109-20.
2. Castro LJ, Perez JJB, Quintairo CS, Pestonit MC. Infection by *Paracoccidioides brasiliensis* in an immigrant from Venezuela. *Med Clin (Barc)* 2005; 125: 39.
3. Montenegro MR, Franco M. *Pathology*. In: M. Franco, C.S. Lacaz, A. Restrepo-Moreno, and G. Del Negro, eds. Paracoccidioidomycosis. Boca Raton: CRC Press, 1994: 131-50.
4. Benard G. An overview of the immunopathology of human paracoccidioidomycosis. *Mycopathologia* 2008; 165: 209-221.
5. Franco M, Montenegro MR, Mendes RP, Marques SA, Dillon NL, Mota NGS. Paracoccidioidomycosis: a recently proposed classi-

- fication of its clinical forms. *Rev Soc Bras Med Trop* 1987; 20: 129-32.
6. Soares AMVC, Silva WB, Rodrigues DR, Calvi AS, Peraçoli MTS, Kurokawa CS. IL-10 but not TGF-beta inhibits *Paracoccidioides brasiliensis* killing by human activates monocytes. *Ann Rev Biomed Sci-special Issue* 2002; 4: 94.
  7. Romano CC, Menes GMJ, Duarte AJS et al. The role of interleukin-10 in the differential expression of interleukin-12p70 and its beta-2 receptor on patients with active and treated paracoccidioidomycosis and healthy infected subjects. *Clin Immunol* 2005; 114: 86-94.
  8. Moraes-Vasconcelos D, Grumach AS, Yamaguti A. et al. *Paracoccidioides brasiliensis* disseminated disease in a patient with inherited deficiency in the b1 subunit of the interleukin (IL)-12/IL-23 receptor. *Clin Infect Dis* 2005; 41: e31-e37.
  9. Carmo JPM, Dias MLA, Calvi SA, Peraçoli MTS, Soares AMVC. TNF- $\alpha$  activates human monocytes for *Paracoccidioides brasiliensis* killing by an H2O2 dependent mechanism. *Med Mycol* 2006; 44: 363-68.
  10. Corvino CL, Mamoni RL, Fagundes GZ, Blotta MH. Serum interleukin 18 and soluble tumor necrosis factor receptor 2 are associated with disease severity in patients with paracoccidioidomycosis. *Clin Exp Immunol* 2007; 147: 483-90.
  11. Parise-Fortes MR, Marques SA, Soares AMVC, Kurokawa CS, Marques MEA, Peraçoli MTS. Cytokines released from blood monocytes and expressed in mucocutaneous lesions of patients with paracoccidioidomycosis evaluated before and during trimethoprim-sulfamethoxazole treatment. *Br J Dermatol* 2006; 154: 643-50.
  12. Shikanai-Yasuda MA, Conceição M, Kano A, Rivitti E, Campos AF, Campos SV, Neoplasia and paracoccidioidomycosis. *Mycopathologia* 2008; 165: 303-12.
  13. Londero AT, Santos W, Silva LA, Ramos CD. Paracoccidioidomycose associada por droga imunossupressora em paciente com lúpus eritematoso sistêmico. *J Pneumol* 1987; 13: 224-26.
  14. Sugar AM, Restrepo A, Stevens DA. Paracoccidioidomycosis in the immunosuppressed host: report of a case and review of the literature. *Am Rev Respir Dis* 1984; 129: 340-42.
  15. Shikanai-Yasuda MA, Duarte MIS, Nunes DF, Lacaz CS, Sabagga E. et al. Paracoccidioidomycosis in a renal transplant recipient. *Med Mycol* 1995; 33: 411-4.
  16. Zavascki AP, Bienardt JC, Severo LC. Paracoccidioidomycosis in organ transplant recipient: case report. *Rev Inst Med Trop São Paulo* 2004; 46: 279-281.
  17. Pedro RJ, Aoki FH, Bocatto RSBS et al. Paracoccidioidomycose e infecção pelo vírus da imunodeficiência humana. *Rev Inst Med Trop S Paulo* 1989; 31: 119-25.
  18. Goldani LZ, Martinez R, Landell GAM, Machado AA, Coutinho V. Paracoccidioidomycosis in a patient with acquired immunodeficiency syndrome. *Mycopathologia* 1989; 105: 71-4.
  19. Bakos L, Kronfeld M, Hampe S, Castro I, Zampese M. Disseminated paracoccidioidomycosis with skin lesions in a patient with acquired immunodeficiency syndrome. *J Am Acad Dermatol* 1989; 20 (part 1): 854-5.
  20. Benard G, Bueno JP, Yamashiro-Hanashiro EH et al. Paracoccidioidomycosis in a patient with HIV infection: immunological study. *Trans Royal Soc Trop Med Hyg* 1990; 84: 151-2.
  21. Goldani LZ, Coelho IC, Machado AA, Martinez R. Paracoccidioidomycosis and AIDS [letter]. *Scan J Infect Dis* 1991; 23: 393.
  22. Lottember C, Neves RA, Belfort Jr R et al. Paracoccidioidomycosis chorioretinitis in a patient with AIDS. *Arq Bras Oftal* 1992; 55: 13-4.
  23. Bagatin E, Gonçalves VLC, Sabongi VPG, Sotto MN. Paracoccidioidomycosis in a patient with HIV-1 infection. *Rev Paul Med* 1992; 110:193-4.
  24. Hadad DJ, Pires MFC, Petry T et al. Paracoccidioides brasiliensis (Lutz,1908) isolado por meio de hemocultura em um paciente portador da síndrome de imunodeficiência adquirida (SIDA). *Rev Inst Med Trop S Paulo* 1992; 34: 565-7.
  25. Marques SA, Conterno LO, Sgarbi LP et al. Paracoccidioidomycosis associated with acquired immunodeficiency syndrome. Report of seven cases. *Rev Inst Med Trop S Paulo* 1995; 37: 261-5.
  26. Lima MA, Silva-Vergara ML, Demachk S, Santos JAM. Paracoccidioidomycose em pacientes com a infecção pelo vírus da imunodeficiência humana: relato de necropsia. *Rev Soc Bras Med Trop* 1995; 28: 279-84.
  27. Navarro V. Paciente con SIDA e paracoccidioidomycosis. *Rev Fac Med Univ Nac Nordeste* 1996; 13: 15-9.
  28. Aires EM, Alves CAC, Ferreira AV et al. Bone paracoccidioidomycosis in an HIV-positive patient. *Bras J Infect Dis* 1997; 1: 260-5.
  29. Cimerman S, Bacha HA, Ladeira MCT, Silveira OS, Colombo AL. Paracoccidioidomycosis in a boy infected with HIV. *Mycoses* 1997; 40: 343-4.
  30. Santos JWAS, Costa JM, Cechella M et al. An unusual presentation of paracoccidioidomycosis in an AIDS patient: a case report. *Mycopathologia* 1998; 142: 139-42.
  31. Nogueira SA, Caiuby MJ, Vasconcelos V et al. Paracoccidioidomycosis and tuberculosis in AIDS patients: report of two cases in Brazil. *Int J Infect Dis* 1998; 2: 168-72.
  32. Tóbon AM, Orozco B, Estrada S et al. Paracoccidioidomycosis and AIDS: report of the first two Colombian cases. *Rev Inst Med Trop S Paulo* 1998; 40: 377-81.
  33. Maeda L, Hara MH, Sabetotti IF, Montadon C, Torriani M, Nanni L. Paracoccidioidomycose óssea associada à síndrome da imunodeficiência adquirida – relato de um caso. *Rev Imagem* 1999; 21: 21-4.
  34. Finamor LP, Muccioli C, Martins M C, Rizzo LV, Belfort Jr R. Ocular and central nervous system paracoccidioidomycosis in a pregnant woman with acquired immunodeficiency syndrome. *Am J Ophthalmol* 2002; 134: 456-9.
  35. Nobre V, Braga E, Rayes A et al. Opportunistic infections in patients with AIDS admitted to an University Hospital of the southeast of Brazil. *Rev Inst Med Trop S Paulo* 2003; 45: 69-74.
  36. Silva-Vergara ML, Teixeira VGM, Curi JC et al. Paracoccidioidomycosis associated with human immunodeficiency virus infection. *Med Mycol* 2003; 41: 259-63.
  37. Corti M, Villafane MF, Negroni R, Palmieri O. Disseminated paracoccidioidomycosis with peripleuritis in an AIDS patient. *Rev Inst Med Trop S Paulo* 2004; 46: 47-50.
  38. Caseiro MM, Etzel A, Soares MCB, Costa SOP. Septicemia caused by *Paracoccidioides brasiliensis* (Lutz, 1908) as the cause of death of an AIDS patient from Santos, São Paulo State, Brazil – a non endemic area. *Rev Inst Med Trop S Paulo* 2005; 47: 209-11.
  39. Paniago AMM, Freitas ACC, Aguiar ESA et al. Paracoccidioidomycosis in patients with human immunodeficiency virus: review of 12 cases observed in an endemic region in Brazil. *J Infect* 2005; 51: 248-52.
  40. Godoy P, Lelis SSR, Resende UM. Paracoccidioidomycose e síndrome de imunodeficiência adquirida: relato de necropsia. *Rev Soc Bras Med Trop* 2006; 39: 79-81.
  41. Castro G, Martinez R. Images in clinical medicine. Disseminated paracoccidioidomycosis and co-infection with AIDS. *N Engl J Med* 2006; 355: 2677.
  42. Zaputovich FA, Cardozo L, Di Martino B et al. Paracoccidioidomycosis in paciente HIV+. *Rev Esp Patol* 2008; 41: 150-3.
  43. Benard G, Duarte AJS. Paracoccidioidomycosis: a model for evaluation of the effects of human immunodeficiency virus infection on the natural history of endemic tropical diseases. *Clin Infect Dis* 2000; 31: 1032-9.
  44. Marques SA, Robles M, Tortorano AM, Tuculet MA, Negroni R, Mendes RP. Mycosis associated with AIDS in the third world. *Med Mycol* 2000; 38 (Suppl. 1): 269-79.
  45. 2008 AIDS epidemic update. World Health Organization. [http://www.unaids.org/en/knowledgecentre/HIVdata/GlobalReport/2008/2008\\_Global\\_report\\_asp](http://www.unaids.org/en/knowledgecentre/HIVdata/GlobalReport/2008/2008_Global_report_asp) [Acesso em 18-3-2009].
  46. Shikanay-Yasuda MA, Telles Filho FQ, Mendes RP, Colombo AL, Moretti ML.- Guidelines in paracoccidioidomycosis. *Rev Soc Bras Med Trop* 2006; 39: 297-310.

47. Marques SA, Sueto M, Camargo RPM, Lastória JC, Fagundes LK, Dillon NL. Sporotrichosis: survey and clinical aspects from Botucatu School of Medicine, state of São Paulo-Brazil. *An Bras Dermatol* 1997; 72: 343-7.
48. Marques SA, Camargo RMP, Haddad Jr V, Marques MEA, Franco SRVS, Rocha NS. Human sporotrichosis: transmitted by feline. *An Bras Dermatol* 1998; 73: 559-62.
49. Hay RJ, Morris-Jones R. Outbreak of sporotrichosis. *Curr Opin Infect Dis* 2008; 21: 119-121.
50. Schubach A, Barros MB, Wanke B. Epidemic sporotrichosis. *Curr Opin Infect Dis* 2008; 21: 129-33.
51. Marimom R, Cano J, Gené J, Sutton DA, Kawasaki M, Guarro J. *Sporothrix brasiliensis*, *S. globosa*, and *S. mexicana*, three new *Sporothrix* species of clinical interest. *J Clin Microbiol* 2007; 45: 3198-206.
52. Marimom R, Gené J, Cano J, Guarro J. *Sporothrix luriei*: a rare fungus from clinical origin. *Med Mycol* 2008; 46: 621-5.
53. Plouffe J, Silva FJr, Fekety R, Reinhalter E, Browne R. Cell mediated immune responses in sporotrichosis. *J Infect Dis* 1979; 129: 2-157.
54. Tachibana T, Matsuyama T, Matsuyama M. Involvement of CD4 T cells and macrophage in acquired protection against infection with *Sporothrix schenckii* in mice. *Med Mycol* 1999; 37: 397-404.
55. Dickerson CL, Taylor RT, Drutz DJ. Susceptibility of congenitally athymic (nude) mice to sporotrichosis. *Infect Immun* 1983; 40: 417-20.
56. Nascimento RC, Almeida SR. Humoral immune response against soluble and fractionate antigens in experimental sporotrichosis. *FEMS Immunol Med Microbiol* 2005; 43: 241-7.
57. Nascimento RC, Espíndola NM, Castro RA, Teixeira PAC, Loureiro y Penha CV, Lopes-Bezerra LM et al. Passive immunization with monoclonal antibody against a 70-KDa putative adhesion of *Sporothrix schenckii* induces protection in murine sporotrichosis. *Eur J Immunol* 2008; 38: 30-80-3089.
58. Severo LC, Festugato M, Bernardi C, Londero AT. Widespread cutaneous lesions due to *Sporothrix schenckii* in a patient under a long term steroid therapy. *Rev Inst Med São Paulo* 1999; 41: 59-62.
59. Liao WQ, Zang YL, Shao JZ. Sporotrichosis presenting as pioderma gangrenosum. *Mycopathologia* 1999; 116: 165-8.
60. Zhou CH, Asuncion A, Love GL. Laryngeal and respiratory tract sporotrichosis and steroid inhaler use. *Arch Pathol Lab Med* 2003; 127: 893-4.
61. Yelverton CB, Stetson CL, Bang RH, Clark JW, Butler DF. Fatal sporotrichosis. *Cutis* 2006; 78: 253-6.
62. Yang DJ, Krishnan RS, Guillen DR, Schmiege III LM, Leis PF, Hsu S. Disseminated sporotrichosis mimicking sarcoidosis. *Int J Dermatol* 2006; 45: 450-3.
63. Gullberg RM, Quintanilla A, Levin ML, Williams J, Phair JP. Sporotrichosis: recurrent cutaneous, articular, and central nervous system infection in a renal transplant recipient. *Rev Infect Dis* 1987; 9: 369-75.
64. Agarwal K, Tiwari SC, Dash C, Mehta SN, Saxena S, Banerjee U et al. Urinary sporotrichosis in a renal allograft recipient. *Nephron* 1994; 66: 485.
65. Lipstein-Kresh E, Isenberg HD, Singer C, Cooke O, Greenwalf RA. Disseminated sporotrichosis infection with arthritis in a patient with acquired immunodeficiency syndrome. *J Rheumatol* 1985; 12: 805-8.
66. Bustamante B, Lama JR, Mosquera C, Soto L. Sporotrichosis in human immunodeficiency virus infected Peruvian patients. Two cases reports and review of literature. *Infect Dis Clin Pract* 2008 (en prensa).
67. Gerhard R, Moscoso PC, Gabbi TVB, Sakai-Valente, NY. Fine-needle aspiration of disseminated sporotrichosis: a case report. *Diag Cytopathol* 2008; 3: 174-7.
68. Gutiérrez-Galhardo MC, Francesconi do Valle AC, Fraga BLB, Schubach AO, Hoagland BRS, Monteiro PCF, Barros, MBL. Disseminated sporotrichosis as a manifestation of immune reconstitution inflammatory syndrome. *Mycoses* 2008; (en prensa).
69. Fernández-Martínez RF, Arenas R. Síndrome inflamatorio de reconstitución inmune (SIRI). Una revisión para entenderlo. *Med Cutan Iber Lat Am* 2008; 36: 113-9.
70. Hussein MR. Mucocutaneous Splendore-Hoeppli phenomenon. *J Cutan Pathol* 2008; 35: 979-88.
71. Alvarado-Ramirez E, Torres-Rodriguez JM. *In vitro* susceptibility of *Sporothrix schenckii* to six antifungal agents determined using three different methods. *Antimicrobiol Agent Chemother* 2007; 51: 2420-3.

## Questionário de autoavaliação

1. As principais características epidemiológicas da paracoccidiodomicose são:
  - a) Incidência em países tropicais e sub-tropicais das Américas e África.
  - b) Ser causado por um fungo dimórfico, o *Paracoccidiodioides brasiliensis*.
  - c) Ser incidente por igual tanto no sexo masculino quanto no sexo feminino.
  - d) Não há países na América que se sobressaiam por maior número de casos.
  - e) Não há relatos de casos de paracoccidiodomicose em países não endêmicos.
2. Em relação à historia natural da infecção pelo *Paracoccidiodioides brasiliensis* pode-se dizer que:
  - a) Paracoccidiodomicose segue modelo de infecção peculiar, diferente do que ocorre em outras micoses por fungo dimórfico.
  - b) O contágio se dá principalmente por inoculação trans-cutânea do fungo.
  - c) Existe a possibilidade de, após a infecção, o paciente persistir com foco quiescente com fungos viáveis.
  - d) Não há possibilidade de progressão para doença ativa imediatamente pós- infecção.
  - e) A imunidade inata não participa da resposta imune anti-*P. brasiliensis*.
3. Sobre a classificação clínica da paracoccidiodomicose pode-se dizer que:
  - a) Baseia-se principalmente no tipo clinico da lesão.
  - b) Não se valoriza a idade do paciente.
  - c) Não se valoriza quais órgão estão comprometidos.
  - d) Valoriza-se a cepa infectante do agente.
  - e) Valoriza-se o tempo de doença.
4. Ainda sobre a classificação clinica da paracoccidiodomicose, pode-se dizer que:
  - a) As formas crônicas do adulto são aquelas de localização exclusiva pulmonar.
  - b) As formas mistas obrigatoriamente incluem tegumento e pulmão.
  - c) O diagnóstico de infecção se dá pela identificação de cicatriz pulmonar.
  - d) As formas agudas são auto-resolutivas.
  - e) As associadas à imunossupressão incluem as imunodeficiências primárias e secundárias.
5. Participam da resposta imune ao *P. brasiliensis*?:
  - a) Apenas a resposta imune celular.
  - b) Apenas a resposta imune celular de perfil Th2.
  - c) A resposta imune inata e celular são as únicas que participam.
  - d) Resposta tipo Th1 primordialmente.
  - e) Há equilíbrio entre resposta tipo Th1 e Th2.

7. Sobre o papel das diferentes citocinas na imunopatogenia da paracoccidiodomicose, pode-se dizer que:
- A citocinas que mais se associam com a forma aguda-subaguda são a IL-4, IL-5 e IL-10.
  - A TNF- $\alpha$  não possui papel relevante na imunopatogenia da paracoccidiodomicose.
  - A INF- $\gamma$  não possui papel relevante na imunopatogenia da paracoccidiodomicose.
  - A IL-12 não participa da resposta frente à infecção pelo *P. brasiliensis*.
  - São benéficos os eventuais excessos na produção da TNF- $\alpha$  na resposta ao *P. brasiliensis*.
7. Em relação à associação da paracoccidiodomicose e imunossupressão pode-se dizer que:
- Frequência reduzida de casos se deve à baixa prevalência da infecção pelo *P. brasiliensis* nos países endêmicos.
  - É possível que exista sub-notificação de casos.
  - Pode-se dizer que o *P. brasiliensis* é fungo pouco virulento.
  - Pode-se dizer que o *P. brasiliensis* é fungo pouco patogênico.
  - A frequência reduzida de casos se deve à pequena relevância da resposta imune celular frente ao *P. brasiliensis*.
8. Em relação à paracoccidiodomicose associada à neoplasia pode-se dizer que:
- Os casos relatados são mais associados às doenças linfoproliferativas.
  - A doença paracoccidiodomicose é a causa da maioria das evoluções fatais.
  - Os carcinomas predominam como a neoplasia mais frequentemente associada.
  - Os casos de carcinoma são localizados em regiões distantes do órgão acometido pela paracoccidiodomicose.
  - Predominam situações em que a neoplasia precedeu ao diagnóstico da paracoccidiodomicose.
9. Da paracoccidiodomicose associada à corticoterapia e ao paciente pós-transplantado, pode-se dizer que:
- A pequena frequência de casos está associada à baixa prevalência de infecção pelo *P. brasiliensis* nos países endêmicos.
  - É possível que exista sub-notificação de casos.
  - A associação é irrelevante do ponto de vista clínico e evolutivo.
  - A associação não muda a história natural da doença.
  - A abordagem terapêutica não difere da paracoccidiodomicose clássica.
10. Da paracoccidiodomicose associada à infecção pelo VIH/SIDA, pode-se dizer que:
- A pequena frequência de casos relatados está associada à baixa prevalência de infecção pelo *P. brasiliensis* nos países endêmicos.
  - É possível que exista subnotificação de casos.
  - A associação é irrelevante do ponto de vista clínico e evolutivo.
  - A associação não muda a história natural da doença.
  - Os índices de mortalidade são semelhantes à da paracoccidiodomicose clássica.
11. Dos casos descritos da associação entre paracoccidiodomicose e infecção pelo VIH/SIDA, pode-se dizer que:
- Na absoluta maioria dos casos a paracoccidiodomicose incide em paciente sabidamente infectado pelo VIH/SIDA.
  - Os casos seguem a frequência observada para a associação Histoplasmosse e infecção pelo VIH/SIDA.
  - O perfil clínico se assemelha aos casos de forma clínica aguda-subaguda.
  - O comprometimento cutâneo está presente na quase totalidade dos casos.
  - O comprometimento pulmonar está presente na quase totalidade dos casos.
12. Ainda da associação paracoccidiodomicose e infecção pelo VIH/SIDA:
- A contagem de células CD4 dos pacientes relatados situa-se, em geral, abaixo das 100 células/mm<sup>3</sup>.
  - O tratamento para a paracoccidiodomicose não interfere com a terapêutica antirretroviral.
  - Deve-se interromper o tratamento antirretroviral ao se iniciar o tratamento da paracoccidiodomicose.
  - Não há necessidade de fármaco de manutenção pós-tratamento da paracoccidiodomicose.
  - Não é evento possível de ocorrer em países não endêmicos para a paracoccidiodomicose.
13. Em relação à esporotricose e ao agente causal:
- Admite-se a existência de outras espécies que não o *Sporothrix schenckii*.
  - O *S. schenckii* é fungo dimórfico.
  - A contaminação pode ser dar por inoculação trans-cutânea ou por inalação do agente.
  - O *S. schenckii* é fungo saprobiótico na natureza.
  - Todas as alternativas estão corretas.
14. Em relação à esporotricose associada à imunossupressão:
- Ocorre com igual frequência nos países da América e Europa.
  - Admite-se a possibilidade de sub-notificação.
  - Os casos associados à neoplasia e quimioterapia são os mais citados.
  - Como a imunidade celular não participa da fisiopatogenia da infecção, não há porque existir número aumentado de casos.
  - Apenas o *S. schenckii* var. *lurie* se associa à imunossupressão.
15. Na esporotricose associada à corticoterapia ou ao transplantado:
- As lesões são principalmente de localização do sistema nervoso central.
  - Ná tendência à disseminação da enfermidade.
  - A terapêutica com iodeto de potássio é a de primeira escolha.
  - A evolução fatal é a regra.
  - Exige-se corticoterapia prolongada para que se manifeste a esporotricose.
16. Da esporotricose associada à infecção pelo VIH/SIDA pode-se dizer que:
- Não provoca lesão oral.
  - Não acomete sistema nervoso central.
  - As lesões cutâneas tendem a ser disseminadas.
  - É incomum o comprometimento pulmonar.
  - As lesões cutâneas são do tipo vegetante.
17. Na esporotricose associada à infecção pelo VIH/SIDA:
- O comprometimento é praticamente igual entre os sexos.
  - Não há associação com níveis de CD4 abaixo de 100 células/mm<sup>3</sup>.
  - Não se detecta o fungo no exame anatomopatológico.
  - É possível a ocorrência de esporotricose como parte da síndrome de reconstituição imune.
  - Índices de letalidade não diferem da esporotricose clássica.
18. Ainda da associação esporotricose e infecção pelo VIH/SIDA:
- A evolução pós-tratamento da esporotricose segue moldes clássicos.
  - O tratamento para a esporotricose não interfere com a terapêutica antirretroviral.
  - A opção terapêutica com a terbenafina não deve ser considerada.
  - A terapêutica de escolha é com iodeto de potássio devido a menor incidência de interação medicamentosa.
  - Ainda está por se definir qual é o padrão ouro para o tratamento.

19. Em relação ao diagnóstico da esporotricose associada à infecção pelo VIH/SIDA pode-se dizer que:
- a) Se precoce resulta em melhor prognóstico.
  - b) O cultivo do agente é padrão ouro para diagnóstico.
  - c) Tentativa de cultivo a partir de fragmentos de biópsia auxilia o diagnóstico.
  - d) Meio de Sabouraud associado a cloranfenicol e actidione permite o crescimento do *S.schenckii*.
  - e) Todas as alternativas acima estão corretas.
20. Dos achados anatomopatológicos da esporotricose associada à infecção pelo VIH/SIDA pode-se dizer que:
- a) A observação de corpos asteróides no anatomopatológico não é prova definitiva de diagnóstico
  - b) Observação de fenómeno de Splendore-Hoeppli no anatomopatológico não é prova definitiva de diagnóstico
  - c) É possível visualizar formas tipo *cigar-shaped* e células com brotamento único
  - d) O fungo cora tanto pelo PAS como pelo Grocott-Gomori
  - e) Todas as alternativas acima estão corretas.

**Respuestas del cuestionario: Aparecerán en esta página en el número 6 de 2009.**

---

**Respuestas del cuestionario del número 2 de 2009:** 1b 2c 3e 4e 5d 6a 7b 8c 9b 10b 11c 12a 13e 14b 15b 16c 17d 18e 19e 20e

---