

# Metástasis cutáneas de presentación atípica de adenocarcinoma de probable origen endometrial

*Cutaneous metastases of atypical presentation from adenocarcinoma of probable endometrial origin*

E. Díez Recio<sup>1</sup>, C. Sánchez Herreros<sup>1</sup>, E. Jiménez Blázquez<sup>1</sup>, A. Vergara Sánchez<sup>1</sup>, P. Bélmar Flores<sup>1</sup>, J. Cuevas Santos<sup>2</sup>, E. de Eusebio Murillo<sup>2</sup>

<sup>1</sup>Servicio de Dermatología. <sup>2</sup>Servicio de Anatomía Patológica. Hospital General Universitario de Guadalajara. Universidad de Alcalá de Henares.

## Correspondencia:

E. Díez Recio  
Servicio de Dermatología  
Hospital General Universitario de Guadalajara  
Donantes de Sangre, s/n  
19002 Guadalajara  
Tel.: 949 209200  
e-mail: ediez@sescam.jccm.es

## Resumen

Las metástasis cutáneas son poco frecuentes y en ocasiones representa la primera manifestación de una neoplasia desconocida. Aunque la clínica es variable, generalmente se confunde con un proceso infeccioso o inflamatorio. Las metástasis de localización acral son particularmente raras y el pronóstico es muy malo. Presentamos el caso de un paciente con metástasis en las manos y los pies como signo inicial de una neoplasia no conocida previamente.

(E. Díez Recio, C. Sánchez Herreros, E. Jiménez Blázquez, A. Vergara Sánchez, P. Bélmar Flores, J. Cuevas Santos, E. de Eusebio Murillo. Metástasis cutáneas de presentación atípica de adenocarcinoma de probable origen endometrial. *Med Cutan Iber Lat Am* 2009;37(4):184-188)

**Palabras clave:** metástasis cutánea acral, adenocarcinoma de endometrio, primario desconocido.

## Summary

*Cutaneous metastases are infrequent and in some cases represent the first sign of cancer from an unknown primary site. Although the clinical presentation varies, they are generally confused with an infectious or inflammatory process. Acral metastases are particularly rare and the prognosis is very poor. A patient with metastases on the hands and feet as an initial sign of a previously unknown tumour is reported.*

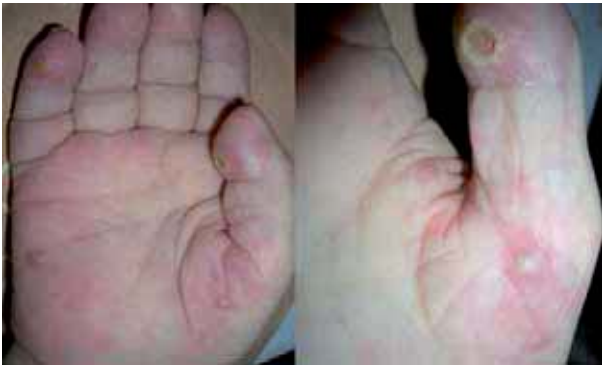**Key words:** acral cutaneous metastases, endometrial adenocarcinoma, unknown primary.

Las metástasis cutáneas son infrecuentes y generalmente aparecen de forma tardía en la enfermedad neoplasia[1]. Sin embargo, puede ser el primer signo de la enfermedad tumoral[1]. En muchas ocasiones no se sospecha inicialmente debido a que se confunde con otras patologías dermatológicas de origen infeccioso o inflamatorio. La localización acral es especialmente atípica. Presentamos en caso de una paciente con metástasis cutáneas de localización

palmo- plantar y acral como signo inicial de una neoplasia interna.

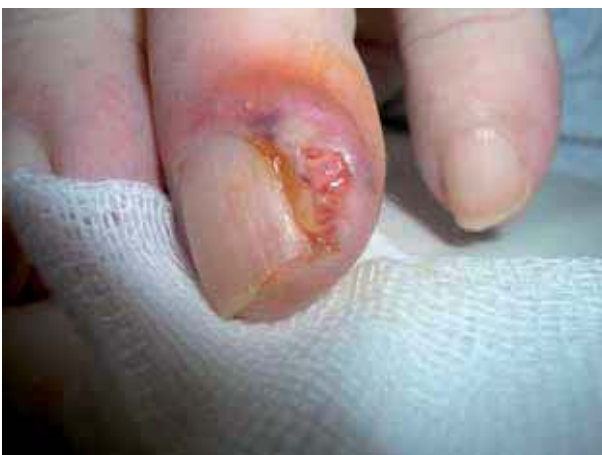## Caso clínico

Mujer de 83 años, con antecedentes de demencia senil, consultó por la aparición de lesiones cutáneas palmo-plantares asintomáticas de un mes de evolución. El cuadro se ini-

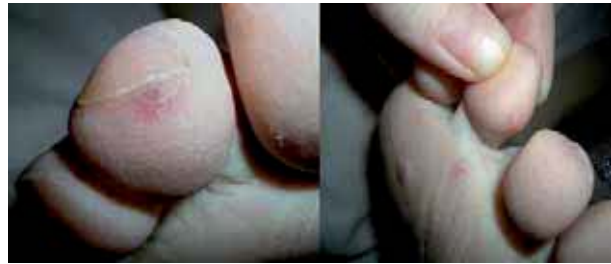

**Figura 1.** En las palmas se observaba nódulos y pápulas eritematosas, y pápulpústulas de color blanco-amarillentas sobre base eritematosa, con ulceración en algunas lesiones.

ció con una lesión única en el pulpejo del primer dedo mano derecha y posteriormente aparecieron de forma brusca lesiones en las palmas, plantas y regiones periungueales. Un mes antes de la clínica cutánea, la paciente presentó un episodio de metrorragia durante unos días en forma de “agua de lavar carne”, sin presentar otra sintomatología asociada. A la exploración se observaba diferentes lesiones cutáneas en los dedos, las palmas, plantas en forma de nódulos y pápulas eritematosas, y pápulpústulas de color blanco-amarillentas sobre base eritematosa. Algunas lesiones estaban ulceradas. En la región periungueal del cuarto dedo de ambas manos presentaba un nódulo eritematovioláceo ulcerado con leve tumefacción sin fluctuación. En los pulpejos de los dedos de las manos y los pies se observaba máculas y pápulas eritematovioláceas (Figura 1-3). Con la sospecha clínica de una vasculitis séptica, vasculitis pustulosa de las manos o síndrome de Sweet se realizó una biopsia cutánea



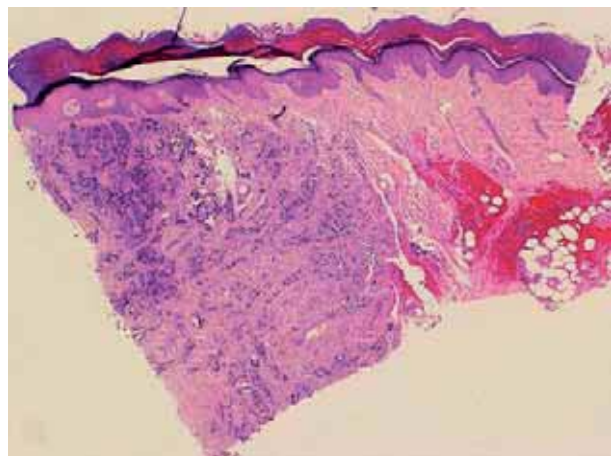
**Figura 2.** Nódulo eritematovioláceo ulcerado con leve tumefacción sin fluctuación en la región periungueal.



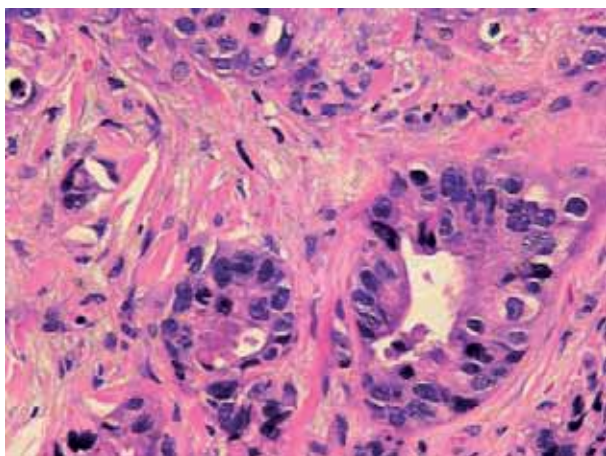
**Figura 3.** En los pulpejos de los dedos de los pies y las plantas presentaba máculas y pápulas eritematovioláceas.

(¿de donde?). En el estudio histológico, destacó una proliferación celular densa a nivel de la dermis profunda (en la Figura 4 se afecta toda la dermis) y del tejido celular subcutáneo que respetaba la epidermis y los anejos cutáneos, constituida por células epiteliales dispuestas siguiendo un patrón glandular moderadamente diferenciado (Figura 4-6).

El diagnóstico histológico fue de metástasis cutánea de adenocarcinoma. Desgraciadamente la paciente falleció de forma brusca por lo que no se pudo realizar un estudio de extensión. Como intento de filiación del tumor primario se realizaron técnicas de inmunohistoquímica con el siguiente inmunofenotipo de las células neoplásicas: citoqueratina 7 positivo, citoqueratina de bajo peso molecular [8, 18] positivo, citoqueratina de alto peso molecular (34 E12) positivo focalmente, vimentina positivo, antígeno carcinoembrionario (CEA) positivo, EMA positivo. Las células neoplásicas no expresaban: citoqueratina 20, Factor 1 de transcripción de tiroides (TTF-1), tiroglobulina, receptor para progesterona, y estrógenos, Cerb-2, GCDFP-15, proteína S100 y CD34 (Figura 5). La Figura 5 no es una tinción de S100 y CD34!



**Figura 4.** Proliferación celular densa en la dermis profunda y en el tejido celular subcutáneo, sin afectar a la epidermis y a los anejos cutáneos (H/E x 100).



**Figura 5.** La neoplasia estaba constituida por células epiteliales siguiendo un patrón glandular moderadamente diferenciado (H/E) x 400).

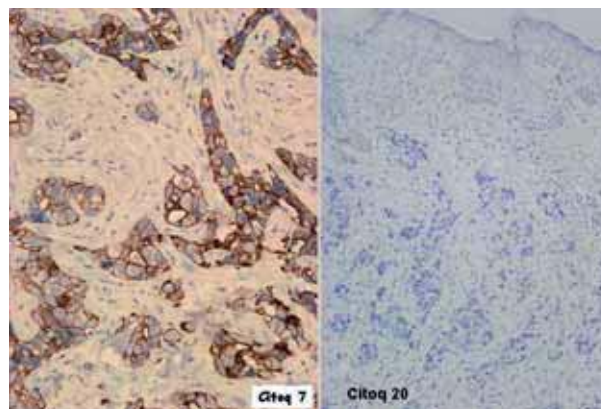
Con todos estos datos se realizó el diagnóstico de metástasis cutánea acral por adenocarcinoma de probable origen de endometrio.

## Comentario

Las metástasis cutáneas (MC) resultan de la colonización de la piel por células malignas que llegan a través de la vía linfática, la sanguínea, por contigüidad o la implantación por procedimientos quirúrgicos. Son poco frecuentes, ocurren en el 0,7 al 9% del total de las neoplasias[2-4] y sólo en el 3 al 5% de los procedentes de las neoplasias internas [5-7]. En un 0,8% de las ocasiones son el primer signo de un tumor no conocido[3]. En el caso de las MC de origen primario desconocido, el tumor es identificado en tan sólo un 27% de los casos antes del fallecimiento del paciente, en el 57% en la autopsia y en el 16% restante no se logra encontrar el origen primario ni aun mediante exámenes *post mortem*[8].

La procedencia de las MC coincide con los tumores más prevalentes: pulmón, mama y colón. Las neoplasias que con mayor frecuencia metastatizan en la piel son el melanoma y los tumores de la mama, senos paranasales y laringe[3]. El cáncer de pulmón y páncreas son los tumores primarios que más comúnmente se presentan inicialmente como cáncer de origen desconocido (COD)[9-11].

Actualmente hay un consenso sobre la estrategia diagnóstica del cáncer de origen desconocido; debe ser limitada y conservadora, explorando únicamente las regiones que generan sintomatología[9, 12]. Debe constar de una historia clínica y un examen físico minucioso, exámenes de laboratorio completos, radiografía de tórax, TAC de abdomen y pelvis, tomografía por emisión de positrones (PET) y mamogra-



**Figura 6.** Inmunoexpresión positiva para citoqueratina 7 y negativa para citoqueratina 20.

fías en la mujer[13]. La TAC sólo identifica el 10-35% de los COD, pero generalmente nos ayuda ya que pone de manifiesto otros focos metastásicos[14].

El análisis anatomopatológico tiene una misión fundamental en la evaluación del COD a través de estudios histológicos, inmunohistoquímicos y, siempre y cuando sea apropiado, mediante técnicas de microscopía electrónica. Esto nos permite por un lado una aproximación diagnóstica hacia ciertos tumores concretos como linfomas, melanomas, sarcomas o tumor de células germinales, y por otro lado la agrupación del resto de los pacientes en tres categorías histopatológicas; adenocarcinoma, carcinoma epidermoide y carcinoma indiferenciado[15]. Cada grupo presenta características diagnósticas, terapéuticas y pronósticas específicas. El adenocarcinoma bien o moderadamente bien diferenciado es la variedad más frecuente (60% de COD). Las MC se asemejan al tumor aunque son más indiferenciados. Las MC se localizan en la dermis y la epidermis suele estar intacta, con una estrecha zona de colágeno comprimido en la dermis que separa el tumor de la epidermis (zona "Genz")[16].

Los estudios inmunohistoquímicos son imprescindibles, sobre todo cuando el tumor primario es desconocido. En nuestro caso la neoplásica expresaba citoqueratina 7 y no citoqueratina 20. Este inmunofenotipo lo presentan los carcinomas de mama, tiroides, pulmón, renal, vías biliares y endometrio[16, 17]. El de mama, además, con frecuencia expresa en mujeres postmenopáusicas receptores de progesterona y estrógenos así como GCDFFP-15; el tiroides TTF-1 y tiroglobulina; el adenocarcinoma de pulmón TTF-1; el renal coexpresa citoqueratinas y vimentina, pero sólo un 20% expresan citoqueratina 7; los de vías biliares no expresan vimentina. Un inmunofenotipo citoqueratina 7 positivo y citoqueratina 20 negativo con coexpresión con vimentina, una vez descartado las neoplasias anteriores, plantea como

primer diagnóstico el origen endometrial. Los antecedentes recientes de metrorragia apoyarían este origen.

El adenocarcinoma de endometrio es el cáncer invasivo más frecuente del tracto genital en Estados Unidos[18] y es la séptima neoplasia más frecuente en las mujeres en el Reino Unido[20]. Las MC procedentes de adenocarcinoma de endometrio es de un 1%[21]. Cuando éstas ocurren suelen extenderse localmente a la pared abdominal, cerca de la neoplasia primaria o por diseminación linfática. Las metástasis a distancia son menos frecuentes y son debidas a la invasión hematogena, aunque el mecanismo exacto en que el tumor metastatiza a las zonas distales de las extremidades es desconocida[22].

Las metástasis localizadas en la región distal de los dedos son raras. Los tumores primarios más frecuentemente implicados en las MC acrales son el carcinoma de pulmón, renal y mama[23]. Cuando las MC se localizan en los dedos de la mano la causa más frecuente es el carcinoma de pulmón, mientras que las localizadas en los dedos de los pies suelen deberse a tumores del tracto genitourinario e hipofaringe[16, 23]. La localización acral generalmente sugiere el desarrollo de un tumor difuso y su pronóstico es muy malo[16]. La mayoría de los casos se localizan en los dedos de las manos (86%) sobre todo en el pulgar. Generalmente, en la metástasis digitales primero se produce la invasión ósea y secundariamente se afecta la piel y sólo raramente a la inversa[23, 24].

Las MC suelen presentarse siguiendo cuatro formas clínicas: nodulares o subcutáneas, esclerodermiformes, inflamatorias o infiltrativas y eccematiformes[25]. Los nódulos constituyen el patrón clínico más frecuente[3, 25, 26]. Suelen ser múltiples, firmes, habitualmente recubiertos de piel normal, aunque pueden ser eritematosos, violáceos o pigmentados, y en ocasiones están ulcerados. El tamaño es variable entre 1 a 3 cm de diámetro. Su aparición suele ser brusca y el crecimiento rápido.

La presencia de lesiones papulovesiculosas en el seno de metástasis cutáneas de origen ginecológico (ovario y cérvix) ha sido referida en la literatura[27-31]. Pastner et al.[27] describieron el caso de una mujer con múltiples lesiones eritematovesiculosas que evolucionaron a nódulos en la parte interna del muslo izquierdo debido a adenocarcinoma de ovario. Eckman et al.[30] presentaron el caso de una mujer con pápulas tensas agrupadas del color de la piel y apariencia vesicular en la ingle, vulva y muslo por carcinoma endometrioide de ovario. Yamamoto et al.[31] describieron una mujer con placas eritematosas infiltradas con vesículas en su superficie en el gluteo y muslo.

Las MC pueden simular una gran variedad de dermatosis por lo que el diagnóstico diferencial debe realizarse con los procesos infecciosos, inflamatorios, tumores benignos o malignos y las enfermedades hematológicas[22].

El pronóstico de las metástasis digitales acrales es muy malo, con una supervivencia de pocos meses, ya que el tumor suele estar ya diseminado[16].

El tratamiento es fundamentalmente paliativo. También se ha empleado radioterapia o quimioterapia sistémica según cada caso.

En conclusión, las MC constituyen una afección relativamente infrecuente que habitualmente aparece durante los primeros 5 años tras el diagnóstico del tumor primitivo, pero puede ser el primer signo clínico de una neoplasia silente de origen desconocido. Es importante el reconocimiento de estas lesiones, permitiendo el diagnóstico de la enfermedad tumoral metastásica, constituyendo un signo de mal pronóstico con una supervivencia de semanas o meses. La localización acral es particularmente atípica y con un pronóstico muy malo.

Presentamos el caso clínico de metástasis cutáneas con una manifestación clínica atípica como el primer signo de una neoplasia desconocida y una evolución dramática.

## Bibliografía

- Schwartz RA. Cutaneous metastatic disease. *J Am Acad Dermatol* 1995; 33: 161-82.
- Spencer PS, Helm TN. Skin metastases in cancer patients. *Cutis* 1987; 39: 119-21.
- Lookingbill D, Spangler N, Helm KF. Cutaneous metastases in patients with metastatic carcinoma: a retrospective study of 4,020 patients. *J Am Acad Dermatol* 1993; 29: 228-36.
- Brownstein MH, Helwing EB. Patterns of cutaneous metastases. *Arch Dermatol* 1972; 105: 862-8.
- Lookingbill DP, Spangler N, Sexton FM. Skin involvement as the presenting sign of internal carcinoma. A retrospective study of 7,316 cancer patients. *J Am Acad Dermatol* 1990; 22: 19-26.
- Reingold LM. Cutaneous metastases from internal carcinoma. *Cancer* 1966; 19: 162-8.
- Kanitakis J. Les métastases cutanées des cancers profonds. *Presse Med* 1993; 22: 631-6.
- Mortimer JE, Arquette MA, En Carey CF et al. The Washington Manual of Medical Therapeutics. 20th ed. St. Louis, Missouri: Lippincott-Raven; 1999, pp. 379-81.
- Didolkar MS, Fanous N, Elias EG et al. Metastatic carcinomas from occult primary tumors: A study of 254 patients. *Ann Surg* 1977; 186: 625-30.
- Le Chevalier T, Cvitkovic E, Caille P et al. Early metastatic cancer of unknown primary origin at presentation: A clinical study of 302 consecutive autopsied patients. *Arch Intern Med* 1988; 148: 2035-9.

11. Nystrom JS, Weiner JM, Heffelfinger-Juttner J et al. Metastatic and histologic presentations in unknown primary cancer: *Semin Oncol* 1997; 4: 53-8.
12. Levine MN, Drummond MF, Labelle RJ. Cost-effectiveness in the diagnosis and treatment of carcinoma of unknown primary origin. *Can Med Assoc J* 1985; 133: 977-87.
13. Steckel RJ, Kagan AR. Diagnostic persistence in working metastatic cancer with an unknown primary site. *Radiology* 1990; 134: 367.
14. McMillan JH, Levine E, Stephens RH. Computed tomography in the evaluation of metastatic adenocarcinoma from an unknown site. *Radiology* 1982; 143: 143-6.
15. Veness MJ, Sullivan J. Cutaneous metastases from adenocarcinoma of unknown primary. *Australas Radiol* 1998; 42: 225-8.
16. García M, Rodríguez M, Sánchez P et al. Metástasis digital acral. *Actas Dermosifiliogr* 2006; 97: 334-336.
17. Dennis JL, Hvidsten TR, Wit EC et al. Markers of adenocarcinoma characteristic of the site of origin: development of a diagnostic algorithm. *Clin Cancer Res* 2005; 11: 3766-72.
18. Azoulay S, Adem C, Pelletier FL et al. Skin metastases from unknown origin: role of immunohistochemistry in the evaluation of cutaneous metastases of carcinoma of unknown origin. *J Cutan Pathol* 2005; 32: 561-6.
19. Rosai J. *Ackerman's surgical pathology*, 7th ed. St. Louis: CV Mosby, 1989; 1065-97.
20. National Cancer Intelligence Centre. *Cancer trends in England and Wales 1950-1999*. London: Office for National Statistics UK, 2002.
21. Rosen T. Cutaneous metastases. *Med Clin North Am* 1980; 64: 885-900.
22. Miralles J, Mayol MJ, Moraron M et al. Metástasis cutánea de adenocarcinoma de ovario. *Actas Dermosifiliogr* 2001; 92: 412-4.
23. Cohen PR. Metastatic tumors to the nail unit: subungual metastases. *Dermatol Surg* 2001; 27: 280-93.
24. Baran R, Tosti A. Metastatic carcinoma of the terminal phalanx of the big toe: report of two cases and review of the literature. *J Am Acad Dermatol* 1994; 312: 259-63.
25. Rubistein RY, Baredes S, Caputo J. Cutaneous metastatic lung cancer: literature review. *Ear Nose Throat J* 2000; 79: 96-7.
26. Aparicio S, Moreno E, Díez E et al. Metástasis cutáneas de carcinomas internos. Revisión de nuestros casos de 1993-1999. *Actas Dermosifiliogr* 2000; 91: 327-31.
27. Pastner B, Mann WJ, Chumas J, Loesch M. Herpetiform cutaneous metastases following negative second look laparotomy for ovarian adenocarcinoma. *Arch Gynecol Obstet* 1988; 244: 63-8.
28. Merimsky O, Chaitchik S, Inbar M. Skin metastasis of ovarian cancer: report of three cases. *Tumori* 1991; 77: 268-70.
29. Alegre VA, Pujol C. Lesiones papulovesiculares en región pélvica. *Piel* 1987; 2: 209-10.
30. Eckman I, Brodtkin RH, Rickert R. Cutaneous metastases from carcinoma of the ovary. *Cutis* 1994; 54: 348-50.
31. Yamamoto T, Onkubo H, Nishioka K. Cutaneous metastases from carcinoma of the cervix resemble acquired lymphangioma. *J Am Acad Dermatol* 1994; 30: 1031-2.