

Hiperplasia angiolinfoide con eosinofilia. Un caso clínico y revisión de la literatura española

*Angiolymphoid hyperplasia with eosinophilia. A case report and review
of the spanish literature*

A. Palomo Arellano¹, E. Díaz Sánchez², I. Cervigón González¹, LM Torres Iglesias¹

¹Servicio de Dermatología. ²Servicio de Anatomía Patológica. Hospital Nuestra Señora del Prado. Talavera de la Reina. Toledo. España.

Correspondencia:

I. Cervigón González
Servicio de Dermatología
Hospital Nuestra Señora del Prado
Carretera de Madrid, km 114
45600 Talavera de la Reina (Toledo)
Tel.: 661838719
e-mail: icervigon@sescam.jcm.es

Resumen

La hiperplasia angiolinfoide con eosinofilia (HALE) es una enfermedad infrecuente, tumoral o reactiva, caracterizada por lesiones angiomasas solitarias o múltiples que suelen localizarse en el cuero cabelludo y la cara. Los hallazgos histológicos consisten en una proliferación vascular con células endoteliales prominentes y un infiltrado intersticial crónico de células inflamatorias, principalmente eosinófilos. Presentamos un nuevo caso de HALE y revisamos la literatura publicada en revistas españolas.

(A. Palomo Arellano, E. Díaz Sánchez, I. Cervigón González, LM Torres Iglesias. Hiperplasia angiolinfoide con eosinofilia. Un caso clínico y revisión de la literatura española. Med Cutan Iber Lat Am 2009;37(4):197-200)

Palabras clave: hiperplasia angiolinfoide con eosinofilia, hemangioma epiteloide, enfermedad de Kimura.

Summary

Angiolymphoid hyperplasia with eosinophilia (ALHE) is an uncommon disease, tumoral or reactive, characterized by single or multiple angiomatous lesions usually localized on the scalp and face. The histologic features consist of proliferation of blood vessels with prominent endothelial cells and infiltration of the interstitium by chronic inflammatory cells, mainly eosinophils. We report a new case of ALHE and review the literature published in Spanish journals.

Key words: angiolymphoid hyperplasia with eosinophilia, epithelioid hemangioma, kimura disease.

La hiperplasia angiolinfoide con eosinofilia (HALE) es una enfermedad infrecuente que suele afectar a mujeres de edad media. Aunque su etiopatogenia es desconocida, probablemente se trate de una proliferación vascular benigna de naturaleza tumoral o reactiva.

Clínicamente se manifiesta por la presencia de pápulas, nódulos o masas dérmicas de aspecto angiomaso y que revelan a la palpación una consistencia blanda e irregular. La enfermedad tiene una evolución crónica y su tratamiento

varía en función del tamaño, localización y sintomatología de las lesiones.

Caso clínico

Mujer de 60 años de edad, sin antecedentes de interés, que consultó por presentar una lesión discretamente dolorosa y pruriginosa a nivel frontotemporal derecho de 6 meses de evolución. A la exploración se apreciaba una masa lobulada

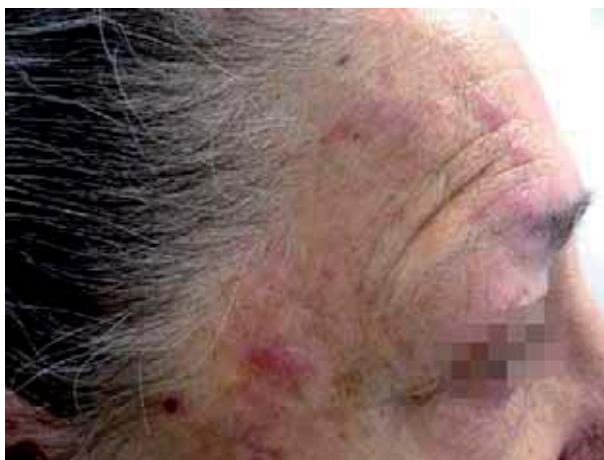

Figura 1. Placa frontotemporal derecha con nódulos eritematosos de consistencia elástica.

y de tacto gomoso de 5 x 6 centímetros, con pérdida parcial del pelo detrás de la línea de implantación frontal (Figura 1). No se palpaban adenopatías locorregionales.

El estudio histológico mostraba una proliferación multinodular en dermis (Figura 2) constituida por estructuras vasculares con células endoteliales prominentes y un infiltrado inflamatorio crónico con numerosos eosinófilos (Figura 3).

Los estudios analíticos estaban dentro de los rangos de normalidad, y no existía eosinofilia ni elevación de la inmunoglobulina E.

Con el diagnóstico de HALE, y debido a que la paciente no presentaba una sintomatología intensa, se decidió adoptar una actitud conservadora y expectante. En las revisiones posteriores, que se prolongaron durante 9 meses, la lesión

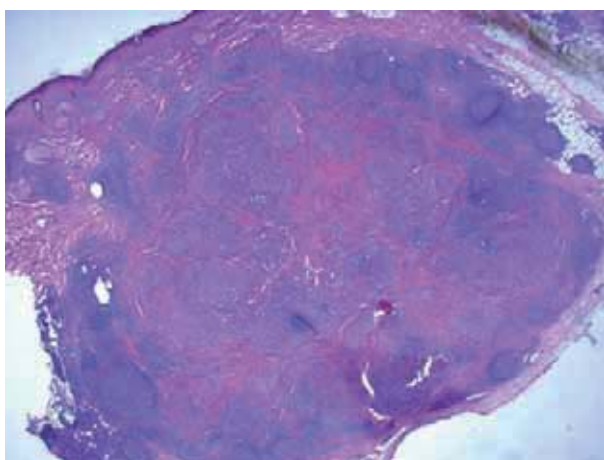


Figura 2. Proliferación multinodular dérmica con doble componente vascular e inflamatorio.

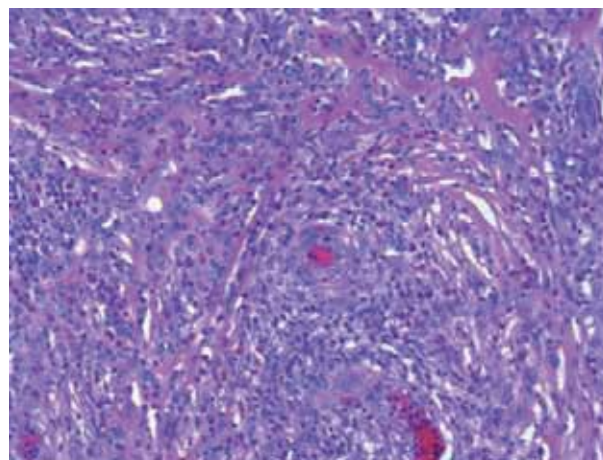


Figura 3. Células endoteliales prominentes y numerosos eosinófilos.

fue disminuyendo de tamaño hasta su práctica desaparición. Aunque se había solicitado un estudio doppler para descartar la presencia de fístulas arteriovenosas, se desestimó su realización al haber regresado la lesión.

Comentario

Wells y Whimster, en 1969, presentan 9 pacientes con un cuadro clinicopatológico distintivo al que denominan “hiperplasia angioliñoide con eosinofilia” [1]. Esta entidad había recibido previamente múltiples denominaciones, entre las que destacan la de “hemangioma epitelióide” y “hemangioma histiocitóide” [1, 2].

La HALE es una enfermedad infrecuente que suele afectar a mujeres de edad media y que se caracteriza por una proliferación de células endoteliales asociada a un infiltrado inflamatorio de linfocitos, histiocitos y numerosos eosinófilos [1, 4].

Su etiología es desconocida y aún no se ha dilucidado de manera inequívoca si se trata de un proceso tumoral benigno o de una hiperplasia vascular reactiva frente a estímulos de diversa naturaleza. Se ha intentado relacionar con factores inmunológicos (depósitos de IgM y C3 alrededor de los vasos, asociación con enfermedades autoinmunes) [5], infecciosos (secuencias de virus herpes humano 8 en lesiones de HALE) [6], hormonales (casos relacionados con embarazo y toma de anticonceptivos que regresaron al cesar el estímulo hormonal) [7] y traumáticos (picaduras, vacunas y otros traumatismos previos, a veces muchos meses antes del inicio de la enfermedad, y que suelen asociarse a comunicaciones arteriovenosas hasta en el 80% de los casos) [1-4, 8].

La expresión clínica de la HALE es muy variable y puede cursar con una o varias lesiones de tamaño variable, asintomáticas, dolorosas o pruriginosas. En ocasiones se presenta en forma de pápulas, nódulos o pequeños tumores excrecentes de aspecto vascular que recuerdan a angiomas o a granulomas piogénicos; otras veces aparece en forma de placa de gran tamaño con nódulos eritematovioláceos en su interior, muchas veces pulsátiles si existe una comunicación arteriovenosa subyacente[9-12].

Las lesiones suelen localizarse a nivel cefálico (frente, cuero cabelludo), aunque se han publicado en otras áreas de la piel y en órganos internos[13-15].

En ocasiones hay adenopatías locorreionales, eosinofilia y elevación de la IgE, pero de forma menos constante e intensa que en la enfermedad de Kimura.

El curso de la HALE es crónico y benigno, aunque se han descrito regresiones espontáneas así como recurrencias tras el tratamiento.

Histológicamente existe una proliferación dérmica o hipodérmica, circunscrita y no encapsulada, formada por nódulos con un doble componente vascular e inflamatorio[2-4, 8, 16].

El componente vascular se localiza alrededor de una arteria o vena y, en muchas ocasiones, se demuestra una comunicación arteriovenosa[2-4]. Está constituido por vasos de pequeño tamaño tapizados por células endoteliales de aspecto epiteloide, alineadas en forma de cordones o brotes, y que hacen prominencia en la luz vascular. Estas células son de tamaño grande, con núcleo redondeado y citoplasma acidófilo amplio con vacuolas, como expresión de diferenciación vascular primitiva[2-4, 8, 16]. La inmunohistoquímica muestra positividad para factor VIII, Ulex Europaeus agglutinin-I y vimentina, siendo negativa para fosfatasa alcalina y muraminidasa, lo que sugiere un origen venoso de los vasos neoformados (2-4, 8, 16). Con microscopía electrónica se observa que las células endoteliales presentan cuerpos de Weibel-Palade, lámina basal antiluminal y vesículas micropicnóticas pero, a diferencia de otras células endoteliales, hay un mayor número de enzimas proteolíticas y respiratorias, así como abundantes filamentos intermedios, probablemente vicentina[2-4, 8, 16].

El componente inflamatorio, normalmente localizado en la periferia de la lesión, corresponde a un infiltrado linfocitario denso, con abundantes eosinófilos, mastocitos y, ocasionalmente, depósitos de mucina[2-4, 8, 16]. Es frecuente la formación de folículos linfoides con centros germinales, aunque no tan prominentes ni característicos como en la enfermedad de Kimura[16].

El principal diagnóstico diferencial de la HALE se realiza con la enfermedad de Kimura[16]. Antiguamente se

creía que ambos procesos eran variantes de la misma enfermedad, aunque actualmente parece clara la diferencia clínica e histológica entre ambas entidades. La enfermedad de Kimura, endémica de oriente y descrita por primera vez en china en 1937, es una enfermedad inflamatoria crónica y benigna de los tejidos blandos, de etiología desconocida, cuya expresión clínica consiste en nódulos o masas subcutáneas localizadas en cabeza y cuello, y que histológicamente se caracteriza por una proliferación del tejido linfoide asociado a un infiltrado inflamatorio variado con abundantes eosinófilos[16]. La enfermedad de Kimura se acompaña de linfadenopatías, eosinofilia periférica y elevación de la IgE[16].

Otros diagnósticos diferenciales desde el punto de vista clínico son el granuloma piogénico, angioma, hemangioendotelioide, hemangioendotelioide maligno, granuloma facial, sarcoma de Kaposi, angiosarcoma, leucemia cutis y cilindromas[2-16]. Desde el punto de vista histopatológico, se debe diferenciar del angiosarcoma epiteloide y del hemangioendotelioide[2-16].

En cuanto al tratamiento se deben diferenciar aquellas lesiones de pequeño tamaño, susceptibles de cualquier procedimiento ablativo, de las lesiones más floridas, donde debe valorarse la actitud conservadora y las opciones terapéuticas poco cruentas que no provoquen grandes cicatrices. El tratamiento clásico recomendado es la cirugía pero, debido al alto índice de recurrencias, se han propuesto diversas técnicas alternativas como crioterapia, electrocoagulación, láser de CO₂, láser de argón, corticoides intralesionales y sistémicos, pentoxifilina, levamisol, interferon alfa-2a intralesional, metotrexato, vimblastina, acitretino oral, isotretinoína oral, ácido retinoico y tacrolimus tópico[17-19]. Recientemente, la aparición del láser de colorante pulsado y de otros sistemas de láser vascular que preservan la epidermis, suponen un tratamiento relativamente eficaz y conservador. En los casos que existe una comunicación arteriovenosa, es recomendable la extirpación quirúrgica de la lesión, se haya o no embolizado previamente el shunt, para evitar la recurrencia del cuadro.

Conclusión

Presentamos un nuevo caso de HALE, entidad clinicopatológica infrecuente pero bien definida, y revisamos la literatura española publicada recientemente sobre esta enfermedad. Creemos que, en las lesiones de gran tamaño y sin una sintomatología importante, es aconsejable un tratamiento conservador dada la benignidad del cuadro y la posibilidad de su autorregresión.

Bibliografía

1. Wells GC, Whimster IW. Subcutaneous angiolymphoid hyperplasia with eosinophilia. *Br J Dermatol* 1969; 81: 1-15.
2. Del Pozo J, Cuevas J, Fonseca E. Hiperplasia angioliñofoide con eosinofilia. *Piel* 2003; 18: 298-305.
3. Vargas Castrillon J, Pérez-Seoane Orduña C, Zarco Olivo C, Iglesias Díez L. Hiperplasia angioliñofoide con eosinofilia: estudio clínico-patológico de 5 casos. *Actas Dermosifiliogr* 1989; 80: 401-4.
4. Requena L, Requena C, Pichardo RO, Sagüenza OP. Proliferaciones vasculares cutáneas II. Hiperplasia angioliñofoide con eosinofilia. *Monogr Dermatol* 2004; 17: 1.
5. Del Pozo LJ, Asensio M, Asensio VM, Lérica MT, Gambo P. Hiperplasia angioliñofoide con eosinofilia en una paciente con síndrome nefrótico de cambios mínimos. *Actas Dermosifiliogr* 1991; 88: 381-7.
6. Giulay R, Kemény L, Adám E, Nagy F, Dobozy A. HHV8 DNA in angiolymphoid hyperplasia of the skin. *Lancet* 1996; 347: 1837.
7. Rodríguez Serna M, Perez Ferriols A, Leal Sifre MT, Aliaga Boniche A. Hiperplasia angioliñofoide con eosinofilia. Presentación de dos casos en relación con el embarazo. *Actas Dermosifiliogr* 1994; 85: 217-20.
8. Olsen TG, Helwig EB. Angiolymphoid hyperplasia with eosinophilia: a clinicopathologic study of 116 patients. *J Am Acad Dermatol* 1985; 12: 781-96.
9. Martínez de Salinas A, Roncero Riesco M, Martín-Pascual. Nódulo asintomático en la frente. *Actas Dermosifiliogr* 2006; 97: 543-5.
10. Sáenz de Sta. M^a MC, García R, Baldellou R, Álvarez R. Hiperplasia angioliñofoide con eosinofilia. *Actas Dermosifiliogr* 1993; 84: 393-7.
11. Sánchez-Conejo MJ, Ortega M. Hiperplasia angioliñofoide con eosinofilia. *Actas Dermosifiliogr* 1988; 3: 185.
12. González-Fernández AF, Velasco-Alonso J. Hiperplasia angioliñofoide con eosinofilia. *Actas Dermosifiliogr* 1993; 84: 415-18.
13. Aguilar A, Ambrojo P, Requena L, Olmos L, Sánchez Yus E. Angiolymphoid hyperplasia with eosinophilia limited to the vulva. *Clin Exp Dermatol* 1990; 15: 65-7.
14. Villanueva-Peña A, De Diego-Rodríguez E, Gómez-Ortega JM^a, Hernández-Castrillo A, López Rasines G. Consideraciones en torno a la Hiperplasia angioliñofoide con eosinofilia (HALE). A propósito de un caso localizado en el pene. *Actas Urol Esp* 2005; 29: 113-7.
15. Mayayo-Artal E, Ribas-Sabate J, Pons-Piñol J, Trilles-Salazar M, Aniz-Montes E. Hiperplasia angioliñofoide con eosinofilia de labio. *Actas Dermosifiliogr* 1988; 79: 135-7.
16. Chun SI, Ji HG. Kimura's disease and angiolymphoid hyperplasia with eosinophilia: clinical and histopathologic differences. *J Am Acad Dermatol* 1992; 27: 954-8.
17. Mashiko M, Yolota K, Yamanaka Y, Furuya K. A case of Angiolymphoid Hyperplasia with eosinophilia successfully treated with tacrolimus ointment. *Br J Dermatol* 2006; 154: 803-4.
18. Shenefelt PD, Rinker M, Caradonna S. A case of Angiolymphoid Hyperplasia with eosinophilia treated with intralesional interferon alfa 2a. *Arch Dermatol* 2000; 136: 837-9.
19. Alsina M, Ferrando J. Respuesta terapéutica de la hiperplasia angioliñofoide al tratamiento con ácido retinoico aromático. *Med Cutan Iber Lat Am* 1984; 12: 519.
20. Aparicio S, Moreno M, Rodríguez I, García P, García-Cosía M, Boixeda P. Hiperplasia angioliñofoide con eosinofilia con buena respuesta al láser de colorante pulsado. *Actas Dermosifiliogr* 2000; 91: 353-6.
21. Requena C, Sevilla A, Abel JL, Frías JF, Nagore E, Botella-Estrada R, Sanmartín O, Serra C, Guillén C. Hiperplasia angioliñofoide con eosinofilia: respuesta al tratamiento con láser de colorante pulsado. *Actas Dermosifiliogr* 2003; 94: 552-4.