

Localizador
06-115

Compressão pós-operatória de quelóide auricular

O quelóide é um tumor benigno fibroso cutâneo de origem traumática. Sua incidência varia de 5 a 15% na população de origem hispânica e africana[1].

Um dos locais mais comuns de quelóide é a orelha. Nestes casos, o tratamento cirúrgico é uma boa opção, pois não há tensão cutânea. Porém, a excisão simples acarretará uma elevada recorrência. Antes de realizar a cirurgia é interessante submeter a lesão a duas ou três sessões de corticóide intralesional (triamcinolona 40 mg/ml), com intervalo quinzenal. Este procedimento reduz a recorrência do quelóide. A técnica cirúrgica deve ser da enucleação do tumor com preservação da dermoepiderme. A sutura deve ser removida após duas semanas para evitar deiscência. A fim de reduzir a recorrência, a sutura cirúrgica deve seguir o princípio de Donatti, com as bordas evertidas. A remoção cirúrgica como único método está associado com recorrência superior a 50%. Por isso, o procedimento deve ser combinado com terapias adjuvantes

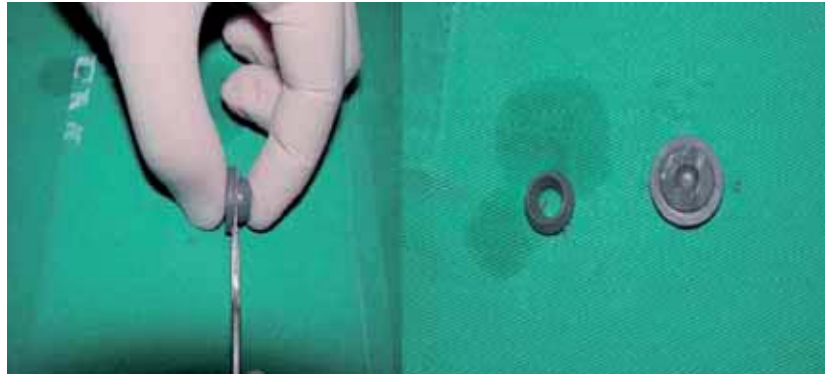


Figura 2. Criação de palheta a partir da tampa de frasco anestésico.

como a betaterapia, infiltração e compressão a fim de reduzir a recorrência[2-5].

No caso do quelóide auricular, de acordo com diversos autores, a pressão contínua pós-operatória reduz a recorrência do quelóide. Habitualmente, são usados brincos especiais de pressão aplicados por 12 a 24 horas ao dia, por um período 12 meses ou mais[4].

Caso clínico

Paciente feminina, 26 anos, com quelóide em lóbulo auricular direito há

mais de 2 anos (Figura 1). Havia sido submetida há terapia intralesional com triamncinolona sem sucesso. Foi instituído a exérese da lesão (enucleação tumoral) e fechamento da ferida com pontos Donatti. No trans-operatório foi introduzido na ferida 5 mg de triancinolona (40 mg/ml). A partir da tampa de borracha do frasco anestésico comum, foi confeccionada uma palheta (Figura 2) que foi suturada sobre a ferida com objetivo compressivo, mantido por 12 dias (Figura 3). Foi indicado o uso de brincos compressivos no pós-operatório e realizado três sessões de infiltração intralesional de triancinolona 5 mg com intervalo mensal. O resultado após seis meses apresentava-se satisfatório (Figura 4).

O quelóide é caracterizado histologicamente pela grande quantidade de fibras colágenas e matriz celular glicoprotéica. A patogenia é permanece controversa. Contudo, existe uma coerência em creditar um distúrbio genético nos fibroblastos. Os fibroblastos modificados sintetizam colágeno vinte vezes mais que num processo cicatricial normal. Após o trauma, o processo de cicatrização inicia-se com a fase inflamatória caracterizada principalmente pela vasodilatação e liberação de fatores quimiotáxicos para células inflamatórias e fibroblastos. O fator de transformação de crescimento beta possui forte poder quimiotáxico para fibroblastos e o estimula a síntese de matriz intercelular. Sabe-se também, que em indivíduos predispostos, os fibroblastos migrados persistem por mais tempo no processo cicatricial, principalmente na neocapilaridade[5].

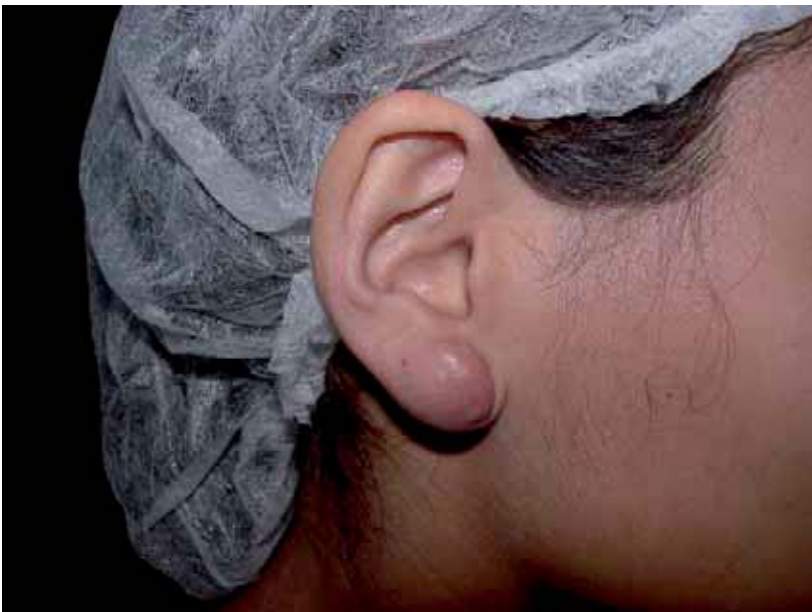

Figura 1. Quelóide auricular.

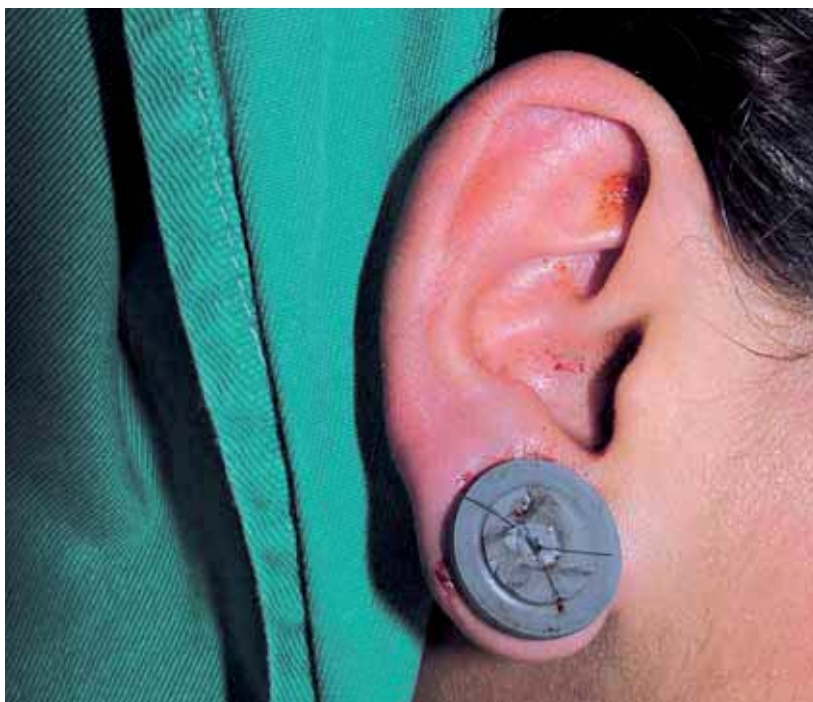

Figura 3. Pós-operatório de seis meses.

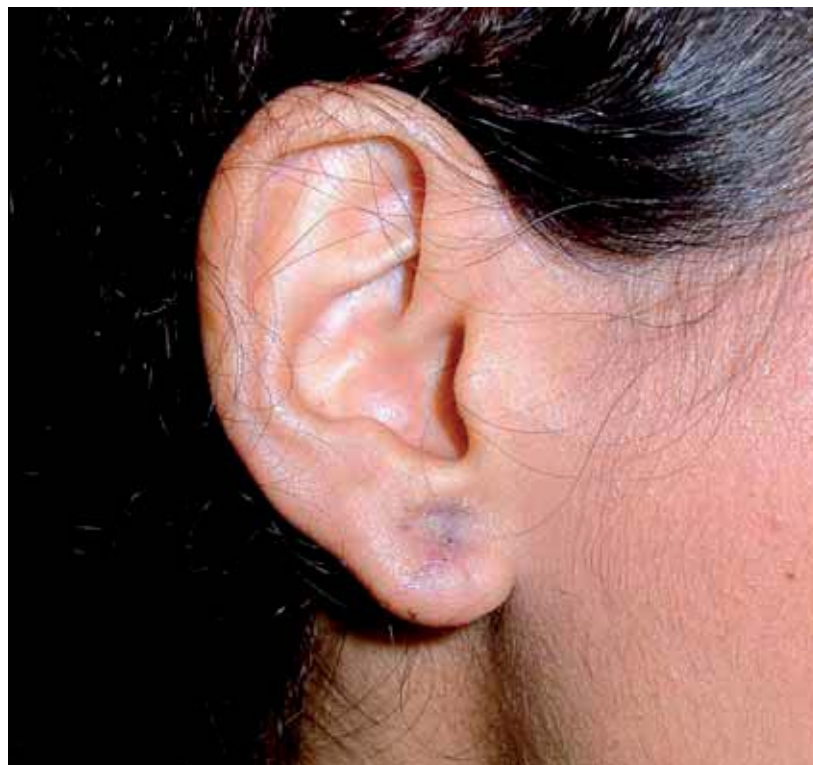

Figura 4. Pós-operatório de seis meses.

A introdução de um dispositivo que permita uma adequada compressão cirúrgica nas fases iniciais de cicatrização pode auxiliar na redução da recorrência do quelóide. Assim, ao dispor uma palheta de borracha, obtida de um frasco anestésico, que é fixado na ferida cirúrgica através de suturas acessórias em "X", se obtém o efeito compressivo.

A proposta de utilizar um mecanismo compressivo no manejo pós-cirúrgico do quelóide, já relatada em 1835, é baseada em algumas observações: a) redução do aporte sanguíneo com diminuição da alfa-2-macroglobulina e aumento da colagenase; b) baixo nível de sulfato-condroitina com conseqüente aumento da degradação de fibras colágenas; c) redução da neovascularização, e d) degeneração ou necrose fibroblástica por hipóxia. Para que esses efeitos sejam obtidos é necessário oferecer uma pressão entre 24-30 mmHg, que impede o influxo capilar[6].

M. Zanini

Membro titular da Sociedade Brasileira de Dermatologia. Especialista em Dermatologia. Membro da Sociedade Brasileira de Cirurgia Dermatológica. Prêmio Jovem Cirurgião Dermatológico Ival Peres/Brasil

Correspondência:

Maurício Zanini
Rua Prefeito Federico Busch Junior, 124 - Sala 401
Blumenau - Santa Catarina - Brasil
89020-400
Fone/Fax: (55) 47-3326-5326
e-mail: drzanini@terra.com.br

Bibliografia

1. Berman B, Flores F. The treatment of hypertrophic scars and keloids. *Eur J Dermatol* 1988; 8: 591-5.
2. Pollak SV. Management of keloids. In: Wheelan RG. *Cutaneous surgery*. 1st ed. Philadelphia:WB Saunders Co.; 1994, pp. 688-98.
3. Kelly AP. Keloid surgery. En: Robisonson JK, Arndt KA, LeBoit PE, Wintroub BU. *Atlas of cutaneous surgery*. 1st ed. Philadelphia: WB Saunders Co.; 1996, pp. 241-6.
4. Stegman SJ, Tromovitch TA, Glogau RG. *Treatment of keloids*. 2nd ed. New York: Year book medical publishers; 1984, pp. 201-6.
5. English RS, Shenefelt PD. Keloids and hypertrophic scars. *Dermatol Surg* 1999; 25: 631-8.
6. Urioste SS, Arndt KA, Dover JS. Keloids and hypertrophic scars: review and treatment strategies. *Sem Cut Med Surg* 1999; 18 :159-71.