

Infeción por *Mycobacterium marinum*. Características epidemiológicas, clínicas y tratamiento

Mycobacterium marinum skin infections. Epidemiology, clinical features and treatment

MM Jaled¹, MF Pedrini Cinqualbrez², P. González³, J. Förster Fernández⁴, JS Anaya⁵, FM Stengel⁶

¹Hospital Francisco Javier Muñiz. Buenos Aires. Argentina. ²Instituto Universitario CEMIC. Buenos Aires. Argentina. ³Médico de Staff del Instituto Universitario CEMIC. Buenos Aires. Argentina. ⁴Hospital de Clínicas José de San Martín. Cátedra de Dermatología. ⁵Dermatoanatomopatólogo del Hospital Francisco Javier Muñiz. Buenos Aires. Argentina. ⁶Jefe de la Sección de Dermatología del Instituto Universitario CEMIC. Buenos Aires. Argentina.

Correspondencia:

María Florencia Pedrini Cinqualbrez
Av. San Martín 2049 5° A
Florida (1602)
Buenos Aires. Argentina
Teléfono: 4837-9639
e-mail: drapedrini@gamil.com

Resumen

El *Mycobacterium marinum* (MM) es una micobacteria atípica que afecta a diferentes especies de peces. La infección en el humano se produce por el contacto directo con peces o con aguas contaminadas. Es un problema emergente relacionado al pasatiempo del cuidado de peceras. En este trabajo se informan ocho casos de infección cutánea por MM ocurridos entre 1990 y 2007 en dos centros de la Argentina, incluyendo una forma atípica de presentación clínica no publicada en la bibliografía consultada.

(MM Jaled, MF Pedrini Cinqualbrez, P. González, J. Förster Fernández, JS Anaya, FM Stengel. Infección cutánea por *Mycobacterium marinum*. Características epidemiológicas, clínicas y tratamiento. Med Cutan Iber Lat Am 2010;38(2):70-75).

Palabras clave: *Mycobacterium marinum*, granuloma de los acuarios, granuloma de las piscinas.

Summary

Mycobacterium marinum (MM) is an atypical mycobacteria. MM can affect different fish species. Humans can be infected by direct contact with fish or contaminated water. *Mycobacterium Marinum* infections are an emerging problem related to "fish tank hobby". Eight cases of cutaneous infection with *Mycobacterium marinum* were studied in two medical center in Argentina from 1990 to 2007. We describe an atypical clinical presentation, to our knowledge not previously reported.

Key words: *Mycobacterium marinum*, aquarium granuloma, swimming-pool granuloma.

El *Mycobacterium marinum* (MM) es una micobacteria atípica o no tuberculosa que se caracteriza por ser ambiental, oportunista y fotocromógena. Desarrolla un color amarillo al estar expuesta a la luz. Tiene un crecimiento lento, de 2 a 8 semanas, a una temperatura que oscila entre los 30 a 37 °C. Afecta a diferentes especies de peces tanto de aguas frías, cálidas, dulces o saladas, especialmente aguas estancadas de peceras y piscinas sin cloro.

La infección en el humano se produce por el contacto directo con peces o con aguas contaminadas en presencia de una pérdida de continuidad en la piel del huésped.

En este trabajo se informan ocho casos de infección cutánea por MM, confirmada por cultivo, entre 1990 y 2007 en dos centros de la Argentina. Se describen las características clínicas, incluyendo una forma atípica de presentación,

los hallazgos histológicos, los factores de riesgo y la respuesta a los tratamientos convencionales.

Casos Clínicos (ver tabla I)

Los siete primeros pacientes eran cuidadores de piscinas[6] o bien habían manipulado peces[1]. En todos ellos se practicó biopsia, cultivo y tinción de Ziehl-Nielsen (ZN) siendo en todos los casos positivo el cultivo para MM. A continuación se describen con más detalle por sus peculiaridades los casos nº 7 y 8.

Caso 7

Varón de 59 años, que tiene como pasatiempo cuidar una pecera. Consultó por presentar edema y dolor en el dedo índice izquierdo, secundarios a un traumatismo, de un mes de evolución (Figura 4). Para descartar compromiso óseo, se realizaron los siguientes exámenes complementarios: Radiografía de mano izquierda: normal; ecografía de partes blandas: edema en dedo índice y palma con pequeñas áreas hipoeoicas; TAC de mano izquierda: aumento de la vascularización y de la densidad del tejido graso a

Tabla 1. Casos clínicos.

	Edad	Sexo	Localización	Histopatología	Cultivo	Tratamiento	Evolución
Caso 1	46	M	dorso de mano izquierda	granulomas en la dermis	Positivo	Termoterapia + Minociclina (200 mg/día)	Resolución
Caso 2	36	M	dorso de mano izquierda	granulomas en la dermis	Positivo	Termoterapia + Minociclina (200 mg/día)	Resolución
Caso 3	53	M	dorso de mano derecha(fig. 1)	infiltrado neutrofílico con histiocitos epitelioides (fig. 2)	Positivo	Termoterapia + Minociclina (200 mg/día)	Resolución
Caso 4	19	F	dedo pulgar derecho	granulomas en la dermis (fig.3)	Positivo	Termoterapia + Minociclina (200 mg/día)	Resolución
Caso 5	40	M	dedo meñique y dorso de mano izquierda de distribución esporotricoides	granulomas en la dermis	Positivo	Termoterapia + Minociclina (200 mg/día)	Resolución
Caso 6	22	M	dedo mayor izquierdo	granulomas en la dermis	Positivo	Termoterapia + Minociclina (200 mg/día)	Resolución
Caso 7	59	M	dedo índice izquierdo (fig. 4)	granulomas en la dermis (2N +)	Positivo (2N +) (figs 5 y 6)	Ofloxacina (400 mg/día) más azitromicina (500 mg/día) Termoterapia	Resolución
Caso 8	63	F	antebrazo derecho	granulomas en la dermis	Positivo	Claritomicina (500 mg/día) termoterapia	Resolución

M = masculino , F= femenino , ZN= Ziehl- Neelsen

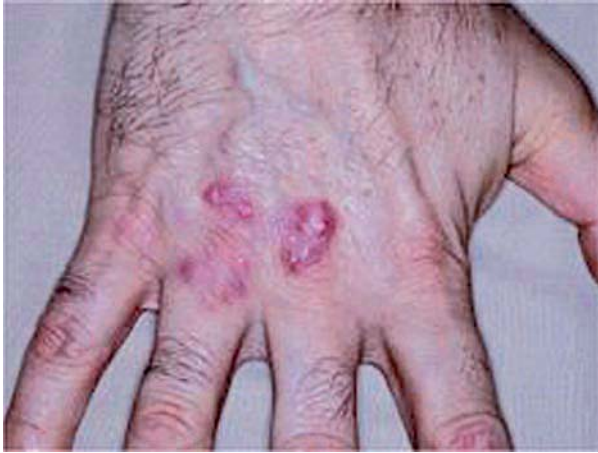

Figura 1. Placas agrupadas, cupuliformes, redondeadas, eritematosas e hiperqueratósicas, de 1 a 1,5 cm de diámetro (caso n.º 3).

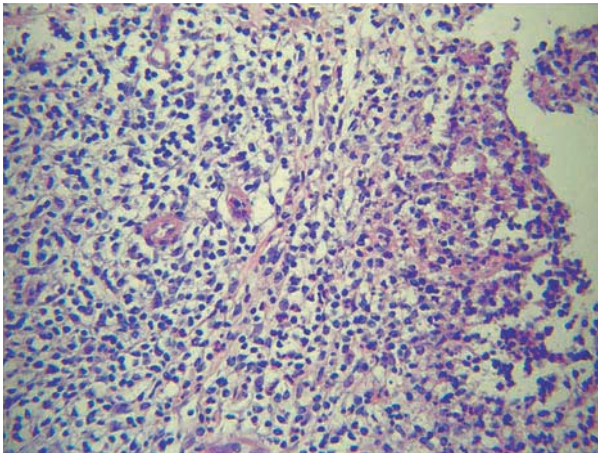


Figura 2. Infiltrado constituido por neutrófilos e histiocitos, algunos de aspecto epitelioides; en la dermis (caso n.º 3).

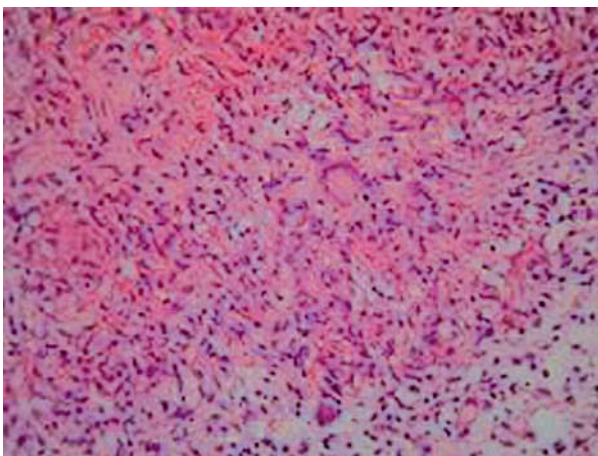


Figura 3. Granulomas a nivel de la dermis (caso n.º 4).

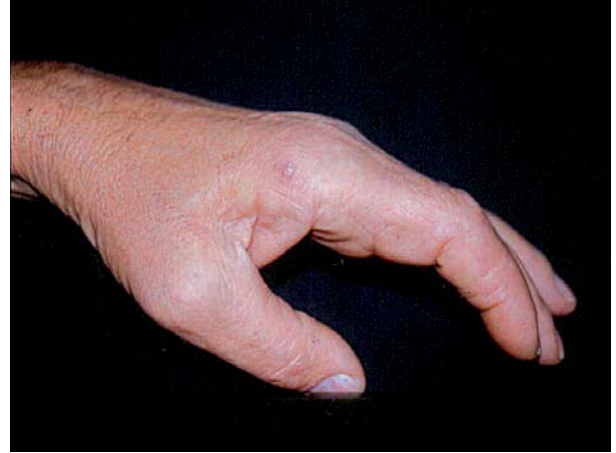

Figura 4. Edema en el dedo índice izquierdo (caso n.º 7).

nivel palmar con engrosamiento de la fascia correspondiente.

En el estudio histopatológico se observó un granuloma folicular tuberculoide. La tinción de ZN de los cortes histológicos fue positiva. La tinción de ZN del cultivo fue positiva (Figura 5) y en el cultivo se aisló MM (Figura 6). El paciente fue tratado con termoterapia y antibioticoterapia combinada: ofloxacina 400 mg/día más azitromicina 500 mg/día, por presentar compromiso profundo. La duración del tratamiento fue de tres meses con curación de la lesión.

Caso 8

Mujer de 63 años, empresaria, con antecedentes de carcinoma de mama derecha diagnosticado en el 2006, que recibió tratamiento con radioterapia y tamoxifeno. Consultó por

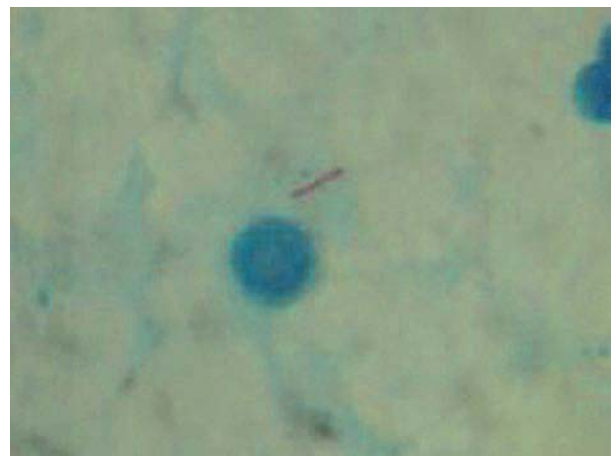

Figura 5. Tinción de ZN positivo para el cultivo (caso n.º 7).

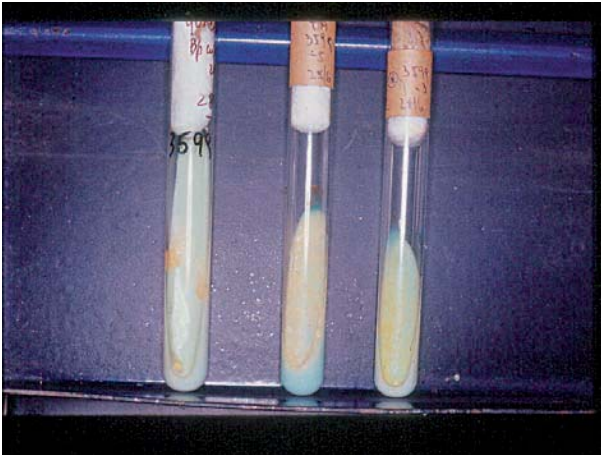


Figura 6. Cultivo de MM en este mismo caso.

presentar una lesión en el antebrazo derecho de 3 años de evolución. Refiere haber sufrido una picadura de insecto en ese sitio cuando se encontraba en el campo. Niega el contacto con peces.

En el examen dermatológico presentó tres placas redondeadas eritematosas de límites netos, de superficie irregular, de 1,5 cm de diámetro con tendencia a confluir.

En el estudio histopatológico se observó a nivel de la dermis inflamación granulomatosa. La tinción de ZN fue negativa. En el cultivo se aisló MM. La paciente fue tratada con termoterapia y claritromicina 500 mg cada 12 horas durante tres meses con curación de la lesión.

Comentario

El MM fue identificado por primera vez en 1926 por Aronson en un pez marino que murió en un acuario en Filadelfia. Fue reconocido como patógeno en humanos en 1951, cuando Norden y Linell lo aislaron de lesiones cutáneas en nadadores que frecuentaban una piscina contaminada en Orebro, Suecia. Por tal motivo, se denominó a esta patología granuloma de las piscinas.

El granuloma de las piscinas tiene un período de incubación de 2 a 8 semanas después de la inoculación. La lesión inicial se presenta como una pápula o un nódulo de color violáceo, que aumenta de tamaño hasta constituir una placa que en ocasiones se ulcera. También puede presentarse como una pústula o como una lesión de aspecto psoriasiforme o verrugosa. Las lesiones pueden ser únicas o múltiples. Estas últimas se producen por diseminación centripeta adquiriendo una distribución esporotricoides, que sigue el trayecto linfático y presenta una adenitis regional. La micobacteria penetra en la piel a través de una solución de conti-

nuidad. La mayoría de las lesiones son adquiridas en piscinas, ríos, playas, lagos y acuarios. Los vectores de esta infección incluyen: peces de aguas frías o cálidas, dulces o saladas; caracoles, mariscos y delfines.

Generalmente solo compromete la piel de las extremidades: manos, pies, codos o rodillas. Sin embargo, puede invadir estructuras subyacentes causando tenosinovitis, artritis y osteomielitis.

La evolución en general es benigna. Puede curar espontáneamente en 1 ó 2 años con cicatrización residual. La infección generalizada es excepcional, pero puede aparecer en huéspedes inmunocomprometidos

El MM tiene antígenos en común con el *Mycobacterium tuberculosis*, produciendo conversión de la prueba de la tuberculina[1]. Las infecciones en humanos no producen inmunidad permanente frente a la infección[1].

El diagnóstico, como en todas las micobacterias, requiere un alto índice de sospecha. El antecedente epidemiológico y la presencia de un granuloma folicular tuberculoides en la histopatología son datos muy sugestivos. El diagnóstico de certeza se establece con la demostración del MM en el cultivo. El MM es ácido alcohol resistente por lo que se pone en evidencia con la coloración de ZN. El MM también puede ser detectado por PCR, lo que permite una rápida identificación de la micobacteria y un diagnóstico precoz. De todas formas el cultivo y el antibiograma deben ser realizados para determinar la sensibilidad antibiótica. Algunos autores no recomiendan determinar la sensibilidad del MM, excepto en los casos de fracaso del tratamiento antibiótico[2]. Esto se debe a que en ocasiones la sensibilidad in vitro no se relaciona con la respuesta clínica esperada.

El diagnóstico diferencial debe establecerse con: infecciones por otras micobacterias, esporotricosis, micosis profundas, leishmaniasis, tularemia, sarcoidosis, tumores y reacciones por cuerpo extraño.

Se han postulados diferentes opciones de tratamientos para esta infección: la termoterapia, curetaje, electrocoagulación, la criocirugía y la antibióticoterapia; aunque no se ha comparado la eficacia de una opción terapéutica respecto a la otra. Tampoco se han realizado estudios que comparen la eficacia de los diferentes antibióticos y que establezcan la duración del tratamiento.

El MM es sensible a la rifampicina, rifabutina, etambutol, claritromicina, sulfonamidas y sulfametoxazol más trimetoprima. Tiene una sensibilidad intermedia a la streptomina y es resistente a la isoniazida y pirazinamida. Además es sensible o tiene una sensibilidad intermedia a la doxiciclina y minociclina. A pesar de que se recomienda asociar dos fármacos activos por un período de 3 a 4 meses, algunos expertos sugieren que si el compromiso es mínimo puede tratarse

con una sola droga. En un estudio realizado en Francia de 63 pacientes con infección por MM, que fueron tratados en su mayoría con claritromicina más rifampicina por un período de 3,5 meses, el 93% de los pacientes con compromiso cutáneo presentó curación, al igual que el 72% de aquellos que tenían compromiso de estructuras profundas. La falla al tratamiento se relacionó con la invasión de estructuras profundas y no con los regímenes antibióticos.

Se han informado excelentes resultados con la combinación de claritromicina más etambutol, y etambutol más rifampicina. La primera opción provee mayor eficacia y tolerancia. En los casos de osteomielitis o compromiso de estructuras profundas se sugiere agregar rifampicina a este esquema[2].

El tratamiento quirúrgico puede considerarse cuando se trate de una única lesión; también puede combinarse con la antibióticoterapia.

En nuestro estudio, el diagnóstico se realizó en base al antecedente epidemiológico, las características clínicas de las lesiones y los resultados de la histopatología y del cultivo. Seis de los pacientes fueron varones y dos, mujeres. Todos residentes en la Argentina. El rango de edad fue entre 19 a 63 años (mediana: 43).

El tiempo de incubación no se pudo precisar por las características del pasatiempo, que imposibilita determinar el momento del contagio. El rango de duración de la enfermedad fue de 4 a 39 meses (mediana: 16,5).

Es interesante destacar que seis de ocho de nuestros pacientes tenían como pasatiempo el cuidado de peces en acuarios o peceras, una paciente tomo contacto con pescados mientras cocinaba, y en el último caso no se encontró ningún antecedente relacionado. Este hecho nos lleva a pensar que existen otras formas de contagio, y a considerar a los empleados de pescaderías, cocineros y amas de casa como un grupo de riesgo. En contraste con los casos descriptos de infección por MM en nuestra serie, solo dos pacientes refirieron un traumatismo previo, aunque no podemos descartar que los otros hayan sufrido microtraumatismos no percibidos por ellos. Además, todas las lesiones se localizaron en sitios expuestos a traumatismos.

Se efectuaron biopsias para anatomía patológica, bacteriología, micología y micobacterias típicas y atípicas. La tinción de Ziehl-Neelsen fue positiva solamente en uno de los pacientes. Esto corresponde con el bajo rango de detección informado en otros estudios. En la microscopía óptica se observaron, a nivel de la dermis, granulomas foliculares de tipo tuberculoide en todos los casos, excepto en uno de ellos

en el que se encontraron hallazgos compatibles con hiperplasia epidérmica y reacción inflamatoria aguda y crónica inespecífica, con histiocitos que conforman una célula epitelioide. En este último caso la lesión cutánea tenía poco tiempo de evolución. Esto coincide con lo que se encontró en la bibliografía, donde se describe que las lesiones más precoces demuestran una inflamación inespecífica, a diferencia de las más antiguas, que presentan granulomas constituidos[4]. El cultivo en medio de Lowenstein-Jensen a una temperatura de 30°-32 °C desarrolló, entre la segunda y la sexta semana, una micobacteria que se caracterizó como *Mycobacterium marinum* en el 100% de los casos. En otras series, se publicaron cultivos positivos en el 70-80 % de los casos.

En nuestro estudio se realizó tratamiento con termoterapia y antibióticos. La duración del tratamiento fue de tres meses en todos los casos con resolución de las lesiones.

Conclusiones

La infección por MM es una patología emergente relacionada al contacto con peces. El diagnóstico se basa en los antecedentes epidemiológicos, las características clínicas, los hallazgos de la histopatología y la confirmación del cultivo. En nuestra serie, todos los casos fueron positivos para MM. Los pacientes de mayor riesgo fueron aquellos que tenían pasatiempos u ocupaciones relacionadas al contacto con peces. Solo dos pacientes refirieron un traumatismo previo sin que podamos descartar la posibilidad de que el resto de los pacientes hayan sufrido microtraumatismos.

Habitualmente la infección cutánea por MM aparece como una lesión solitaria de distribución acral, de características papulonodular y que puede ulcerarse. Sin embargo, uno de nuestros pacientes se presentó con tumefacción de los tejidos blandos del dedo índice izquierdo y con invasión local del tejido celular subcutáneo subyacente. Esta es una forma atípica de presentación de infección por MM (Tabla 1).

A pesar de no haber encontrado un alto grado de evidencia científica en cuanto a los esquemas de tratamiento utilizados, todos los pacientes respondieron a la terapéutica empírica informada.

Por último, para prevenir esta infección debe indicarse a los individuos que tienen riesgo de contraerla que utilicen guantes para manipular peces o aguas contaminadas. Además un adecuado mantenimiento de las piscinas con la colocación de cloro reduce sustancialmente la colonización por MM.

Bibliografía

- Juárez Casado Y, Hernández Santana J, Rodríguez Salido MJ, Rodríguez López J, Soler Cruz E, Islas Norris D. Infección cutánea por *Mycobacterium Marinum*. Descripción de tres casos y revisión de la literatura. *Actas Dermosifiliogr* 2001; 92: 277-82.
- Griffith DE, Aksamit T, Brown-Elliott BA, Catanzaro A, Daley C, Gordin F y et al. An official ATS/IDSA statement: diagnosis, treatment, and prevention of nontuberculous mycobacterial diseases. *Am J Respir Crit Care Med* 2007; 175:367-416.
- Aubry A, Chosidow O, Caumes E, Robert J, Cambau E. Sixty-three Cases of *Mycobacterium marinum* Infection. *Arch Intern Med* 2002; 162: 1746-52.
- Ang P, Rattana-Apiromyakij N, Goh CL. Retrospective study of *Mycobacterium marinum* skin infections. *Int J Dermatol* 2000; 39:343-7.
- Aubry A, Jarlier V, Escolano S, Truffot-Pernot C, Cambau E. Antibiotic Susceptibility Pattern of *Mycobacterium marinum*. *Antimicrob agent chemother* 2000; 44 : 3133-6.
- Aronson JD. Spontaneous tuberculosis in saltwater fish. *Infect Dis* 1926; 39: 315-20.
- Dodiuk-Gad R, Dyachenko P, Ziv M, Shani-Adir A, Oren Y, Mendelovici S. Nontuberculous mycobacterial infections of the skin: A retrospective study of 25 cases. *J Am Acad Dermatol* 2007;57:413-20.
- Cai L, Chen X, Zhao T, Ding BC, Zhang JZ. Identification of *Mycobacterium marinum* 65 kD heat shock protein gene by polymerase chain reaction restriction analysis from lesions of swimming pool granuloma. *Chin Med J* 2006; 119: 43-8.
- Wu TS, Chin CH, Su LH, Chia JH, Lee MH, Chiang PC, Kuo AJ, et al. *Mycobacterium marinum* infection in Taiwan. *J Microbiol Immunol Infect* 2002; 35:42-6.
- Colasante M, Cabrera H, Marini M. Granuloma de los acuarios. Presentación de tres casos. *Arch Argent Dermatol* 1999; 49: 227-30.
- Cummins D, Delacerda D, Tausk F. *Mycobacterium marinum* with different response to second-generation tetracyclines. *Int J Dermatol* 2005; 44: 518- 20.
- Streit M, Böhlen L, Zimmerli S, Tschärner G, Nievergelt H, Bodmer T, Braathen L. Disseminated *Mycobacterium marinum* infection with extensive cutaneous eruption and bacteremia in an immunocompromised patient. *Eur J Dermatol* 2006; 16 : 79-83.
- Jiménez Aguirre D, Granados MV, Martínez Lirola M, Velasco Albendea FJ, Jiménez Contreras M. Evolución atípica de infección por *Mycobacterium marinum* en un paciente HIV positivo. *Med Cután Iber Lat Am* 2001; 29: 241-4.
- González Fernández AF, Menéndez Fernández CL, Palacios Gutiérrez JJ. Granuloma de los acuarios. Infección cutánea por *Mycobacterium Marinum*. *Actas Dermosifiliogr* 1995; 86: 33-7.
- Brabäck M, Riesbeck K, Forsgren A. Susceptibilities of *Mycobacterium marinum* to gatifloxacin, gemifloxacin, levofloxacin, linezolid, moxifloxacin, telithromycin and quinupristin-dalfopristin (Synercid) compared to its susceptibilities to reference macrolides and quinolones. *Antimicrob Agents Chemother* 2002;46:1114-6.